

Implante XEN: triple procedimiento, triple éxito

XEN implantation: a triple procedure with triple success

Jorge Sánchez-Monroy^{1*} <https://orcid.org/0000-0001-5743-1520>

Carlos Isanta Ota¹ <https://orcid.org/0000-0003-3623-6157>

Blanca Ferrandez Arenas^{1,2} <https://orcid.org/0000-0001-7517-4644>

Enrique Fuentemilla Manzanares¹ <https://orcid.org/0000-0002-4174-8045>

María Pilar Bambó Rubio^{1,2} <https://orcid.org/0000-0001-5320-7839>

¹Hospital Universitario Miguel Servet, Departamento de Oftalmología. Zaragoza, España.

²Universidad de Zaragoza, Departamento de Cirugía. España.

*Autor para la correspondencia: jrgsanchez.cr@gmail.com

RESUMEN

El gran desarrollo de la cirugía de glaucoma mínimamente invasiva, conocida como MIGS, ha supuesto una alternativa eficaz en el tratamiento de esta enfermedad, y ha demostrado ser efectiva en la reducción de la presión intraocular. Presentamos a un paciente varón de 51 años con glaucoma en progresión, quien requería tratamiento médico máximo para el control de su enfermedad y en el que se realizó un triple procedimiento quirúrgico: cirugía de retirada de lente intraocular, facoemulsificación e implante XEN®. La cirugía fue un éxito. Se consiguió el control tensional y se pudo prescindir completamente del uso de medicación hipotensora, lo que mejoró mucho la calidad de vida de nuestro paciente. La cirugía MIGS es una alternativa muy válida para el manejo del glaucoma. Cuenta con excelentes resultados, beneficios respecto a la cirugía clásica de glaucoma y un buen perfil de

seguridad. En este caso clínico, presentamos el implante XEN® como una opción terapéutica útil en un paciente con glaucoma y valoramos sus indicaciones, beneficios y ventajas.

Palabras clave: MIGS; glaucoma; implante XEN; miopía; lente intraocular.

ABSTRACT

Due to its great development, minimally invasive glaucoma surgery (MIGS) has become a useful alternative in the treatment of this condition, proving effective for intraocular pressure reduction. A case is presented of a male 51-year-old patient with glaucoma in progression who required maximum medical treatment to control his disease. The patient underwent a triple surgical procedure: intraocular lens removal surgery, phacoemulsification and XEN® implantation. The surgery was successful: pressure control was achieved and hypotensive medication was completely eliminated, with which the patient's quality of life improved considerably. MIGS is a very valid alternative in glaucoma management, due to its excellent results, benefits with respect to classic glaucoma surgery, and a good safety profile. The clinical case herein presented illustrates the use of XEN® implantation as a useful therapeutic option in a glaucoma patient, and reference is made to its indications, benefits and advantages.

Key words: MIGS; glaucoma; XEN implantation; myopia; intraocular lens.

Recibido: 24/06/2021

Aceptado: 26/11/2021

Introducción

El desarrollo de la cirugía de glaucoma mínimamente invasiva, conocida como MIGS, ha revolucionado el manejo quirúrgico del glaucoma, por su seguridad,

demostrada eficacia en la reducción de la presión intraocular (PIO) y la mínima alteración de los tejidos oculares durante el acto quirúrgico. Es un tipo de cirugía que está indicada ante varios supuestos clínicos, como glaucomas leves-moderados, pacientes en los que no podemos asumir los potenciales riesgos derivados de la cirugía tradicional, o como alternativa en aquellos pacientes en los que exista intolerancia al empleo de hipotensores tópicos, entre otros. Además, recientemente ha sido aprobado su uso en el glaucoma refractario.

Existen varios mecanismos por los que esta clase de técnicas consigue su objetivo de reducir la PIO; uno de ellos es crear una vía de flujo de salida alternativa del humor acuoso al espacio subconjuntival, como es el caso del implante XEN®.

En este caso clínico presentamos a un paciente de 51 años con glaucoma, miope magno y refractivamente exigente, intervenido previamente de LASIK y portador de una lente ICL, en la que se planteó una cirugía sobre su ojo izquierdo, consistente en la realización de la retirada de la ICL, la facoemulsificación y el implante XEN®.

Presentación de caso

Presentamos el caso de un paciente varón de 51 años, en seguimiento por la Unidad de Glaucoma desde hace 3 años. Entre sus antecedentes personales destacamos que se trata de un paciente miope con una refracción de -8,5 dioptrías (D); -3,5 D a 175° en su ojo derecho (OD) y de -16,5 D; -3,25 D a 20° en su ojo izquierdo (OI). Fue intervenido de cirugía de LASIK en ambos ojos (AO) e implante de lente ICL en el OI hace 14 años. Además, en el año 2015 se le realizó en el OI fotocoagulación láser por desgarro retiniano.

Al examen oftalmológico se constataron los siguientes datos positivos: agudeza visual mejor corregida (AVMC) 20/25 y 20/40; presión intraocular (PIO) con tonómetro de Goldmann 14 mm/Hg (timolol/bimatoprost) y 16 mm/Hg (timolol/bimatoprost, brinzolamida/brimonidina) y paquimetría 435 y 564 micras, en los respectivos ojos.

En la biomicroscopia en lámpara de hendidura se constató flap de LASIK en AO. Además, en el OI se visualizó el lente ICL en posición y opacidad lenticular cortical, con componente subcapsular posterior.

La exploración del fondo de ojo del OD presentaba una papila miópica con excavación papilar (E/P) de 0,8 con buen anillo neuroretiniano y coroidosis miópica moderada. En su OI presentaba una papila miópica muy atípica con E/P subtotal y creciente miópico temporal. También visualizamos coroidosis miópica severa y alteración del epitelio pigmentario en la periferia retiniana.

La paquimetría del paciente era de 435 micras en su OD y de 564 micras en su OI. El examen con tomografía de coherencia óptica del nervio óptico no fue valorable por la morfología atípica de las papilas. El campo visual del OD no presentó alteraciones significativas; en cambio, en el OI se evidenció un escotoma paracentral. En el estudio del *Guided Progression Analysis* (GPA) se apreció progresión desde el año 2015.

Plan terapéutico: Se valoró la necesidad de intervención quirúrgica en el OI al tratarse de un paciente joven, miope, en tratamiento médico máximo y con una progresión de su enfermedad evidenciada en el campo visual.

Se planteó intervención quirúrgica: retirada de ICL (Fig. 1) + facoemulsificación + implante XEN (Fig. 2). Para el cálculo de la lente intraocular empleamos el IOL Máster y la fórmula de Barret, y se decidió el implante de LIO de -0,5 dioptrías.

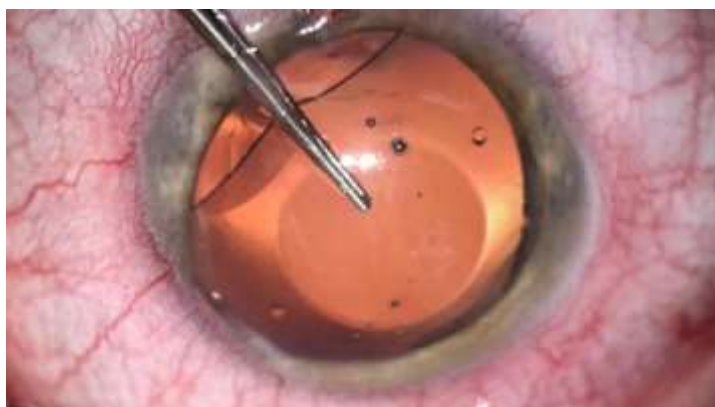

Fig. 1 - Retirada intraoperatoria de lente ICL.

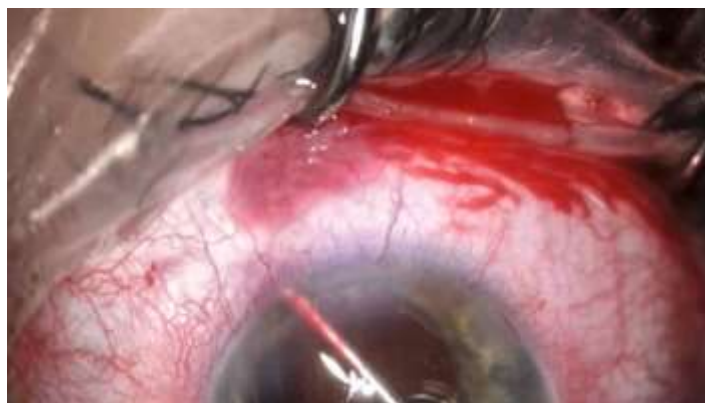

Fig. 2 - Implante XEN intraoperatorio.

Seguimiento posoperatorio

El paciente presentó una AVMC en ambos ojos de 20/25. En la biomicroscopia del ojo operado (OI) se visualizó la LIO en cápsula posterior adecuadamente implantada. El implante XEN era visible en la cámara anterior, con buena formación de ampolla de drenaje (Fig. 3 y 4) y PIO de 10 mmHg, sin requerir ningún tratamiento hipotensor.

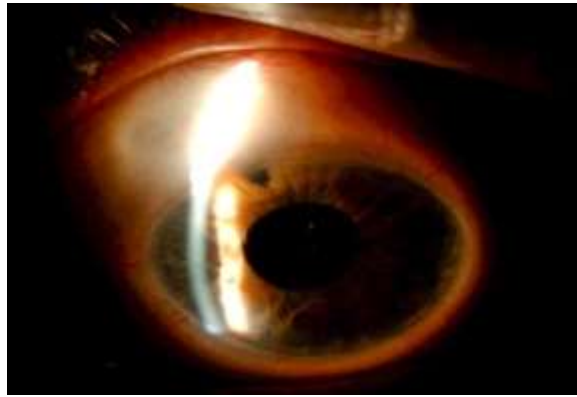

Fig. 3 - En la imagen posquirúrgica se visualiza ampolla de filtración y XEN en la cámara anterior.

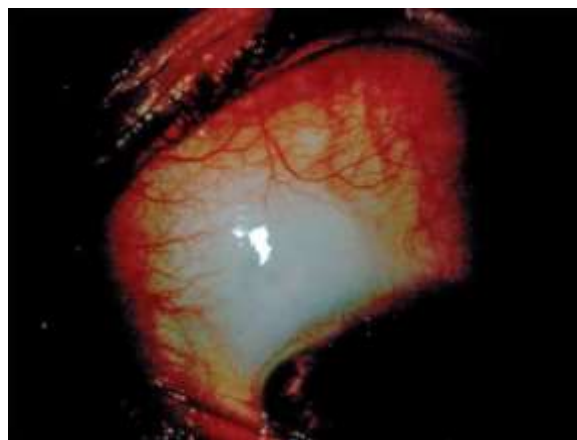


Fig. 4 - Ampolla de XEN posoperatorio reciente.

El paciente presentó una buena adaptación visual y refirió una gran mejoría en sus problemas de superficie ocular tras el abandono de la instilación de colirios hipotensores.

Discusión

El gran desarrollo de la cirugía MIGS ha supuesto una alternativa eficaz en el tratamiento del glaucoma, ya que ha demostrado ser efectiva en la reducción de la presión intraocular, ofrece un mayor perfil de seguridad y es menos invasiva que la cirugía tradicional. Además, este tipo de cirugía se caracteriza por la preservación anatómica de las estructuras oculares y por permitir

reducir, o incluso eliminar, la medicación hipotensora posterior a la cirugía de los pacientes. Las técnicas MIGS han demostrado ser efectivas en el tratamiento del glaucoma, tanto de manera aislada como combinada con otras cirugías (por ejemplo, en la cirugía de catarata).⁽¹⁾

Existen diferentes procedimientos y dispositivos MIGS que se pueden clasificar en procedimientos de drenaje interno y drenaje subconjuntival. Los procedimientos MIGS subconjuntivales, como el implante XEN®, permiten que el humor acuoso se drene en el espacio subconjuntival.⁽²⁾ Este dispositivo involucra los mismos principios que los procedimientos tradicionales de filtración de glaucoma que buscan generar una ampolla de drenaje. Al igual que con la trabeculectomía, persisten los riesgos y problemas relacionados con la ampolla, como la fibrosis o la perforación, aunque es una técnica más sencilla y se estandariza técnicamente el procedimiento. Se implanta ab interno con un inyector precargado a través de la paracentesis desde el lado opuesto a su posición definitiva, preferiblemente en el nasal superior.

Una de las ventajas de la cirugía MIGS aplicada a nuestro paciente es el alto perfil de seguridad de esta técnica en la que no se han reportado grandes complicaciones. El diseño del implante permite reducir considerablemente el riesgo de hipotonía posquirúrgica, mayormente cuando nuestro paciente es miope magno. En este caso concreto, la opción del implante XEN® adquiere mayor relevancia para reducir el riesgo de esta severa complicación. Existen pocas complicaciones graves descritas con esta técnica quirúrgica. En la bibliografía se han descrito otras menores como, por ejemplo, la necesidad de realizar un *needling* en el primer año, registrado en un 47 % de los casos.⁽³⁾

Otra de las ventajas de la utilización del mencionado dispositivo en nuestro caso sería la técnica mínimamente invasiva, que busca la preservación y la integridad de las estructuras oculares. Nuestro paciente de 51 años podría, en un futuro, requerir intervenciones quirúrgicas más agresivas, como una

trabeculectomía, por lo que nos interesaría mantener la integridad de los tejidos oculares.

Con el uso de esta técnica se han obtenido excelentes resultados a corto y largo plazo en la reducción de la PIO, por lo que decidimos implantarlo en nuestro paciente. Se puede emplear de forma independiente o combinado con una cirugía de catarata. Consideramos que lo más conveniente fue combinar ambos procedimientos en un mismo acto quirúrgico: retirada de ICL, el implante XEN® y la cirugía de facoemulsificación se obtuvieron adecuadas cifras tensionales, tanto en el posoperatorio reciente como a largo plazo.⁽¹⁾

Antes de la cirugía, el paciente se encontraba en tratamiento máximo con colirios hipotensores (bimatoprost/timolol y brinzolamida/brimonidina) y refirió una mala tolerancia a estos, con numerosas consultas por problemas de superficie (hiperemia, sensación de cuerpo extraño, escozor...), varias reacciones de intolerancia a los distintos colirios y una evidente afectación a sus actividades diarias. Varios estudios han demostrado la eficacia del implante XEN® en cuanto a la reducción, e incluso supresión, de la terapia hipotensora a los 12 meses de la cirugía.^(3,4) Esto nos permitió optimizar el manejo terapéutico de la enfermedad, garantizó la preservación de la superficie ocular y mejoró la calidad de vida de nuestro paciente.

Un aspecto para tener en cuenta en la cirugía de glaucoma son los cambios refractivos posquirúrgicos. Existen varios artículos⁽⁵⁾ que afirman que la trabeculectomía puede provocar cambios refractivos, entre los cuales el más frecuente y relevante es la generación de astigmatismo a favor de la regla, reducido con el uso de mitomicina C. Actualmente no se encuentra bibliografía sobre los cambios refractivos que puede producir la cirugía de glaucoma con implante XEN®. Nuestro paciente era visualmente exigente, miope magno, portador de una ICL en el ojo operado y había sido intervenido de LASIK en

ambos ojos, por lo que consideramos que la mejor opción era una cirugía que nos ofreciera la mayor estabilidad en el resultado refractivo final.

Las técnicas MIGS, y en particular, el implante XEN®, han demostrado ser efectivas en el tratamiento del glaucoma. Una buena selección del perfil del paciente candidato a estas cirugías es clave para obtener sus potenciales beneficios, así como para optimizar y mejorar el manejo de la enfermedad y la calidad de vida de nuestros pacientes.

Referencias bibliográficas

1. Hohberger B, Welge-Lüssen UC, Lämmer R. MIGS: therapeutic success of combined Xen Gel Stent implantation with cataract surgery. *Graefes Arch Clin Exp Ophthalmol*. 2018;256(3):621-5. DOI: <https://doi.org/10.1007/s00417-017-3895-3>
2. Ansari E. An Update on Implants for Minimally Invasive Glaucoma Surgery (MIGS). *Ophthalmol Ther*. 2017;6(2):233-41. DOI: <https://doi.org/10.1007/s40123-017-0098-2>
3. Sheybani A, Dick HB, Ahmed II. Early Clinical Results of a Novel Ab Interno Gel Stent for the Surgical Treatment of Open-angle Glaucoma. *J Glaucoma*. 2016;25(7):e691-6. DOI: <https://doi.org/10.1097/IJG.0000000000000352>
4. Sng CCA, Chew PTK, Htoon HM, Lun K, Jeyabal P, Ang M. Case Series of Combined XEN Implantation and Phacoemulsification in Chinese Eyes: One-Year Outcomes. *Adv Ther*. 2019;36(12):3519-29. DOI: <https://doi.org/10.1007/s12325-019-01127-w>

5. Tanito M, Matsuzaki Y, Ikeda Y, Fujihara E. Comparison of surgically induced astigmatism following different glaucoma operations. Clin Ophthalmol. 2017;11:2113-2120. DOI: <https://doi.org/10.2147/OPTH.S152612>

Conflicto de intereses

Los autores declaran que no tienen conflicto de intereses.