

Tratamiento quirúrgico de la estenosis lumbar degenerativa del adulto mayor según la imagenología

Surgical treatment of degenerative lumbar stenosis in elderly patients based on imaging findings

Traitement chirurgical de la sténose lombaire dégénérative chez les personnes âgées, d'après les résultats d'imagerie

Dr. Horacio Inocencio Tabares Neyra,^I Dr. Juan Miguel Díaz Quesada,^{II}
Dr. Horacio Tabares Sáez,^{III} Dra. Laura Tabares Sáez^{III}

^I Centro de Investigaciones en Longevidad, Envejecimiento y Salud. La Habana, Cuba.

^{II} Hospital General Docente "Calixto García". La Habana, Cuba.

^{III} Facultad "Cmdte. Manuel Fajardo". La Habana, Cuba.

RESUMEN

Introducción: la estenosis lumbar degenerativa en pacientes adultos mayores constituye un grave problema de salud actual.

Objetivo: demostrar la validez del tratamiento quirúrgico de la estenosis lumbar degenerativa del adulto mayor cuando la decisión del tipo de técnica a realizar se determina por los hallazgos imagenológicos por rayos X y resonancia magnética.

Métodos: se estudiaron 102 pacientes mayores de 65 años, atendidos en el Centro de investigaciones en Longevidad, Envejecimiento y Salud, entre el 1 de enero de 2002 y el 31 de diciembre de 2008, ambos incluidos. Las variables estudiadas fueron: edad, sexo, localización, principales condiciones comorbidas, clasificación por rayos X y por resonancia magnética. La decisión de la técnica quirúrgica empleada estuvo en relación con los hallazgos imagenológicos, se empleó el índice de Oswestry y la escala visual analógica de dolor como instrumentos evaluadores. Las técnicas quirúrgicas fueron: liberación simple, recalibraje y laminectomía, instrumentación y fusión.

Resultados: hubo predominio del sexo masculino, entre 65 y 70 años de edad con localización en dos niveles vertebrales y condiciones comorbidas cardiovasculares, el mayor número de casos se encontró en los grados 3 y 4 de Kellgren y IV y V de

Pfirschmann. El índice de Oswestry y la escala visual analógica del dolor mostraron significativa mejoría a los dos años y se obtuvo el 88 % de buenos resultados.

Conclusiones: determinar la técnica quirúrgica a emplear según los hallazgos imagenológicos, permite obtener buenos resultados en altos porcentajes de pacientes intervenidos. La relación imagenología/técnica quirúrgica, es adecuada.

Palabras clave: estenosis lumbar degenerativa, imagenología, cirugía.

ABSTRACT

Introduction: degenerative lumbar stenosis in elderly patients is a serious health problem.

Objective: demonstrate the validity of the surgical treatment of degenerative lumbar stenosis in elderly patients when decision on what technique to apply is based on X-ray and magnetic resonance imaging findings.

Methods: a study was conducted of 102 patients aged over 65 cared for at the Center for Research on Longevity, Aging and Health from 1 January 2002 to 31 December 2008. The variables considered were age, sex, location, main comorbid conditions, and classification based on X-ray and magnetic resonance imaging. Decision on the surgical technique to apply was based on imaging findings. The Oswestry index and the Pain Visual Analog Scale were used as evaluation instruments. The surgical techniques applied were simple release, recalibration and laminectomy, instrumentation and fusion.

Results: there was a predominance of male patients in the 65-70 age group with location at two vertebral levels and cardiovascular comorbid conditions. The largest number of cases were classed as degrees 3 and 4 on Kellgren's scale, and IV and V on Pfirschmann's. The Oswestry index and the Pain Visual Analog Scale showed significant improvement at two years, and 88 % of the results obtained were good.

Conclusions: determination of the surgical technique to apply based on imaging findings makes it possible to obtain good results in a high percentage of the patients undergoing surgery. There is an appropriate relationship between imaging findings and surgical technique.

Key words: degenerative lumbar stenosis, imaging, surgery.

RÉSUMÉ

Introduction: de nos jours, la sténose lombaire dégénérative chez des patients âgés constitue un problème grave de santé.

Objectif: le but de cette étude es de démontrer la validité du traitement chirurgical de la sténose lombaire dégénérative chez les personnes âgées lorsque la technique à utiliser est décidée par imagerie (rayons-X et résonance magnétique).

Méthodes: cent-deux patients âgés de 65 ans ont été étudiés et traités au Centre de recherches de la longévité, le vieillissement et la santé entre le 1^e janvier 2002 et le 31 décembre 2008. Les variables étudiées ont compris l'âge, le sexe, la localisation, les principales conditions de comorbidité, et la classification par rayons-X et résonance magnétique. Le choix de la technique chirurgicale à utiliser a été en rapport avec les résultats d'imagerie, et les instruments d'évaluation ont compris l'indice d'Oswestry et l'échelle visuelle analogique de la douleur. Les techniques chirurgicales ont compris la libération simple, le recalibrage et la laminectomie, l'instrumentation et la fusion.

Résultats: les patients du sexe masculin, âgés de 65 - 70 ans, avec une sténose localisée à deux niveaux vertébraux, une comorbidité cardiovasculaire, en grades 3 et 4 de Kellgren, et IV et V de Pfirschmann en majorité, ont été les plus souvent touchés.

L'indice d'Oswestry et l'échelle visuelle analogique de la douleur ont montré une amélioration significative en deux ans, et la plupart de cas a eu de bons résultats (88%).

Conclusions: le choix de la technique chirurgicale selon les résultats d'imagerie permet d'atteindre de bons résultats dans un grand nombre de patients opérés. Le rapport entre l'imagerie et la technique chirurgicale est effectivement approprié.

Mots-clé: sténose lombaire dégénérative, imagerie, chirurgie.

INTRODUCCIÓN

Los procesos degenerativos articulares que ocurren con los años y afectan estructuras óseas, capsulares y ligamentosas se conocen como artrosis; es un proceso donde los ligamentos se hipertrofian y las articulaciones adquieren forma en "huso" al ensancharse en sentido lateral. Cuando este proceso degenerativo ocurre en las articulaciones de la columna vertebral lumbar y consecuentemente ocasiona compresión de las estructuras nerviosas se produce un cuadro sindrómico característico conocido como estenosis lumbar degenerativa.

Este conjunto de síntomas y signos se hace cada vez mas frecuente en la práctica médica actual, originado por el continuo e incesante incremento de la edad de la población.¹

Debido a la lenta progresión de los cambios anatómicos y por consiguiente en la aparición de los síntomas, el diagnóstico se realiza en la mayoría de las ocasiones tardíamente o muchas veces no se efectúa, lo que conlleva a la pérdida de los niveles de actividad del paciente y a la aparición de otras afecciones que en ocasiones ponen en peligro o acortan la vida de este. Esta tratable condición es quizás la mayor causa de inactividad, pérdida de productividad y potencialmente de independencia en numerosas personas, particularmente adultos mayores.

En 1927 se describe una nueva patogénesis para el dolor ciático. *Elsberg y Dyke* en 1934, comienzan estudios sobre el diámetro del canal vertebral, en 1954 aparece la primera descripción detallada del síndrome de estenosis del canal medular por *Verbiest*. En 1976 se reconoce por primera vez la compresión del canal medular. En los años posteriores se describe el ciclo de la claudicación neurogénica, el cuadro clínico típico, los hallazgos anatomopatológicos y el alivio con la cirugía; se observan los cambios morfológicos del canal en la acondroplasia y es en 1988 que *Senegas* comienza con la clasificación por anatomía patológica. En Cuba, los pocos trabajos sobre este tema siguen lo descrito por estos autores.²

Algunos datos estadísticos plantean que este síndrome está presente en 5 por cada 1 000 norteamericanos mayores de 50 años y es una de las mayores causas de cirugía espinal en ese país; en Suecia el índice de cirugía espinal por estenosis es de 9,7 por 100 000 habitantes. En los Estados Unidos la cantidad de cirugías por esta condición aumentó 8 veces en el período 1979 a 1992 en pacientes mayores de 65 años. En Cuba, padece de artrosis el 36,3 % de la población mayor de 60 años, cifra que se incrementa a 42,3 % en mayores de 75 años.¹

Todo indica que la degeneración del disco intervertebral es la principal causa que desencadena la sucesión de fenómenos que conducen a la estenosis del conducto vertebral.³ El concepto de tres articulaciones establece que los movimientos intervertebrales se generan en un trípode grande, donde el disco intervertebral es la articulación anterior y las facetas articulares completan los dos soportes posteriores del complejo de tres articulaciones.⁴ Cualquier alteración en una de estas articulaciones, que por lo general ocurre primariamente en el disco, genera tensiones biomecánicas sobre las otras; lo que resulta en cambios artríticos o degenerativos en las facetas articulares con el consecuente deterioro adicional del propio disco. Esta secuencia es repetitiva y se establece un grave daño en el complejo de movimiento intervertebral.⁵

El proceso de degeneración de los discos intervertebrales y sus efectos sobre la biomecánica del segmento vertebral lumbar es un tema que ha sido y es investigado por muchos autores, quienes demuestran que los cambios degenerativos en el disco intervertebral convierten en sus inicios a los segmentos vertebrales lumbares en mas flexibles, pero por las razones expuestas por *Kirkaldy-Willis* y *Farfán*, el aumento de la movilidad e inestabilidad va seguido de la estabilización del segmento afectado.^{6,7}

Los cambios en la estabilidad son mayormente relacionados con la degeneración discal, pero la degeneración de la columna vertebral ocurre tanto en el disco como en las facetas articulares que constituyen verdaderas articulaciones sinoviales y cuyos cambios degenerativos son idénticos a los que se observan en las artrosis de otras articulaciones sinoviales. En general la artrosis de las articulaciones sinoviales comúnmente presenta estrechamiento, deformidad, inestabilidad y disminución de la movilidad.⁸

Los riesgos que concurren en estos pacientes adultos mayores con sus características biológicas y psicosociales aumentan progresivamente y decrece el impacto de nuevas condiciones favorables sobre su expectativa de vida. Por ello, las intervenciones quirúrgicas en los pacientes de mayor edad deben seleccionarse por ser claramente efectivas, con riesgo relativo bajo y su éxito debe estar relacionado con la maximización de la longevidad.⁹

Está demostrado que los resultados encontrados con la imagenología (rayos x y resonancia magnética) tienen lógica correspondencia con los cambios fisiológicos y patológicos que ocurren en la degeneración vertebral que llevan a la estenosis.¹⁰⁻¹³

Las clasificaciones imagenológicas más empleadas en la actualidad son la radiográfica de Kellgren¹⁴ y la de Pfirrmann,¹⁵ a través de imágenes de resonancia magnética (IRM).

Nuestra experiencia en el diagnóstico y tratamiento de la estenosis lumbar degenerativa en pacientes adultos mayores, así como la revisión y estudio del marco teórico actual, nos ha llevado a plantearnos la disyuntiva de si a todos los pacientes que son tributarios de tratamiento quirúrgico por esta afección, se les debe realizar igual proceder. La lógica y la experiencia nos llevan a la necesidad de definir en base a los adelantos de la última década referentes a la fisiopatología y su traducción en la imagenología de la degeneración vertebral, cuál sería la mejor técnica quirúrgica en cada situación y demostrar con resultados clínicos dicho enfoque. Esa es la necesidad de este estudio que redundará en beneficios para el paciente y para la economía.

Nuestra hipótesis sería: "La relación fisiopatología-imagenología del proceso de degeneración vertebral justifica un enfoque quirúrgico particularizado en la estenosis lumbar degenerativa del adulto mayor".

Es el propósito de este trabajo estudiar la validez del tratamiento quirúrgico de la estenosis lumbar degenerativa del adulto mayor cuando la decisión del tipo de técnica a realizar se determina por los hallazgos imagenológicos por rayos X y resonancia magnética.

MÉTODOS

Se realizó un estudio descriptivo prospectivo para determinar los resultados del tratamiento quirúrgico de la estenosis degenerativa lumbar en pacientes mayores de 65 años a los dos años de ser atendidos en el centro de Investigaciones en Longevidad, Envejecimiento y Salud, entre el 1 de enero de 2002 y el 31 de diciembre de 2008, ambos incluidos, donde se emplearon tres técnicas quirúrgicas: liberación simple, recalibrado y laminectomía, instrumentación y fusión. La selección del tipo de cirugía estuvo determinada por los hallazgos imagenológicos (rayos x e IRM) clasificados según los criterios de Kellgren y Pfirrmann. Se realizó liberación simple en los grados 4 de Kellgren y V de Pfirrmann; recalibrado en los grados 3 y IV y laminectomía, instrumentación y fusión en los grados 1 y 2 de Kellgren y II y III de Pfirrmann.

Criterios de inclusión:

- Aquellos pacientes donde la decisión de la técnica quirúrgica empleada dependió de la clasificación de las imágenes radiográficas según los criterios de Kellgren y las IRM en base a lo establecido por Pfirrmann.
- Pacientes que antes de la operación se les aplicó el índice de Oswestry de desempeño funcional (ODI) y la Escala visual analógica del dolor (EVA).
- Pacientes con seguimiento al menos de dos años con ODI y EVA.
- Voluntariedad para ser intervenido quirúrgicamente según los criterios de consentimiento informado y autorización para ser utilizados los resultados con fines investigativos e incluso publicarlos.

Criterios de exclusión:

- Pacientes donde se empleó algún criterio distinto en la decisión de la técnica operatoria.
- Cirugías previas en el segmento lumbar.
- Espondilolistesis mayor del 25 % de deslizamiento.
- Escoliosis lumbar mayor de 25°.

Criterios de salida:

- Pacientes que aun cumpliendo los criterios de inclusión, la información de la historia clínica fuera contradictoria o confusa a los fines de esta investigación.

Se emplearon como evaluadores de los resultados, el ODI y EVA, medidos antes y dos años posteriores a la intervención quirúrgica. Para evaluar la eficacia de las intervenciones quirúrgicas se tomó una variable principal combinada de respuesta la cual se clasificó en tres niveles:

1. Bueno: ODI con discapacidades en mínima o moderada y EVA en 3 o menos.
2. Regular: ODI con discapacidad en severa y EVA entre 4 y 5.
3. Malo: ODI con discapacidad entre mayor y severa y EVA en 6 o mayor.

TÉCNICAS QUIRÚRGICAS

1. Liberación simple con fusión

Se inició con la laminectomía descompresiva, con empleo de cizalla se resecó el ligamento supraespinoso y los interespinosos, se seccionaron en las bases las espinosas de las vertebrae donde se trabajó y con ayuda de la pinza gubia se completó la resección de la base de las espinosas y del ligamento amarillo subyacente y entre dichas bases, teniendo en cuenta que la capa profunda de dicho ligamento en la línea media está dividida lo que nos alertó de la cercanía del canal raquídeo.

A partir de este punto continuamos con el empleo de la pinza de Kerrison para completar la laminectomía auxiliados por un decolador dada la posibilidad de adherencia de la duramadre a la periferia del canal y su posible daño accidental. Se completó la laminectomía de articular a articular dando espacio al saco dural y se eliminó la compresión. En todas las ocasiones se evitó ir más allá de las apófisis articulares a cada lado, solamente cuando fue necesario se resecó su porción interna hipertrofiada con lo que se eliminaron posibles compresiones sobre el saco o la raíz subyacente. Si las imágenes de resonancia magnética mostraron estenosis del receso lateral o del foramen, se procedió con Kerrison fino u osteotomo y martillo a liberar la raíz en estas regiones y se destechó la cara posterior. En casos de estenosis central por disco duro u osteofitos, se separó gentilmente el saco dural por cada lado y con ayuda de pinza de hipófisis fuerte u osteotomo y martillo se recanalizó anteriormente el canal vertebral hasta eliminar cualquier compresión sin ir más allá del tercio posterior de los cuerpos vertebrales.

Todo el procedimiento se realizó eliminando lo necesario para que no quedara compresión sobre el tejido nervioso, pero se preservó todo lo que no creaba compresión para no producir inestabilidad iatrogena posquirúrgica. En todos los casos se completó la fusión a nivel articular con lo que se logró artrodesis de las mismas.

El saco dural se cubrió con gelfoam y se cerró por planos tomando en cuenta la necesidad de drenaje según el caso (Fig.1).

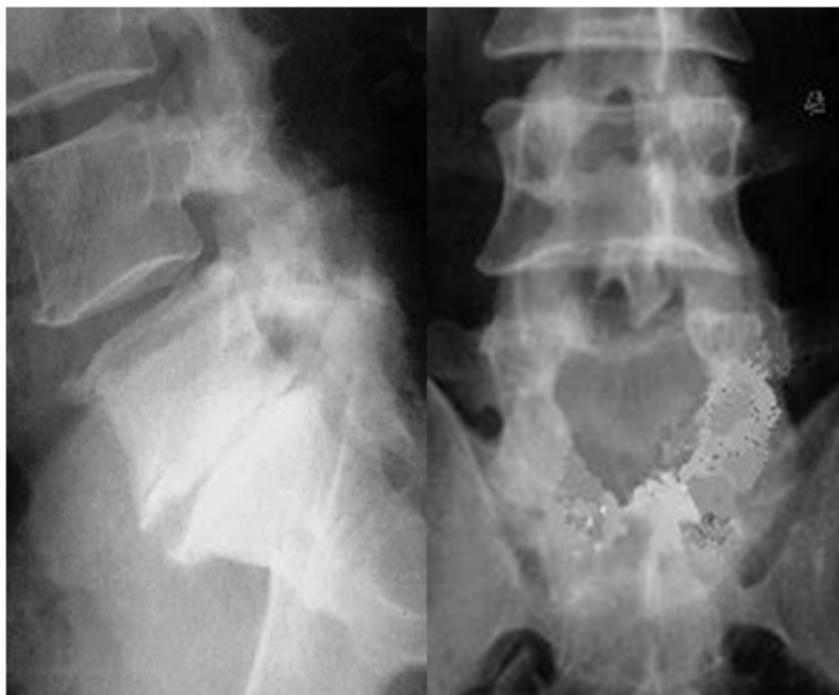

Fig. 1. Radiografías que muestran la liberación simple en estenosis L5-S1.

2. Recalibraje

El recalibrado vertebral descrito por *Senegas* en 1988 es una descompresión selectiva del canal vertebral que busca eliminar las compresiones sobre el tejido nervioso y conservar elementos estabilizadores como el arco posterior con los ligamentos supra e interespinosos, y al menos dos tercios de las facetas articulares. Como intención se conservó la movilidad del segmento intervenido.

La técnica quirúrgica consistió en abordar bilateralmente el o los segmentos afectados por estenosis a través del espacio lateral entre las láminas, se reseco el ligamento amarillo y de ser necesario con empleo de Kerrison se amplió ese foramen y se eliminaron los bordes de hueso de las láminas contiguas. Se reseco todo el ligamento amarillo que estaba engrosado y producía compresión al saco dural, así como el tercio interno de las articulares hipertrofiadas. Por estos abordajes laterales del canal pudo eliminarse cualquier compresión anterior del saco dural procedente de los discos intervertebrales o la parte posterior del cuerpo vertebral y el ligamento longitudinal posterior, así como ampliar la salida de las raíces nerviosas por los recesos laterales y el foramen intervertebral. No se realizó fusión intervertebral.

Los orificios laterales interlaminares se cubrieron con gelfoam y se cerró por planos al igual que en las otras técnicas quirúrgicas descritas. La figura 2 muestra una radiografía del procedimiento de recalibraje en cuatro espacios.

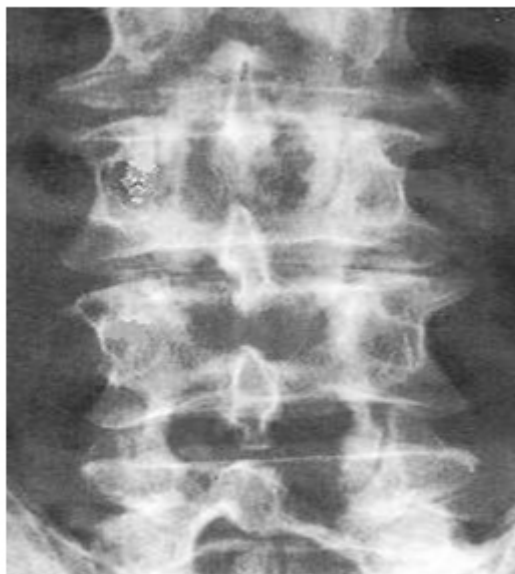

Fig. 2. Radiografía de recalibraje L2, L3, L4 y L5.

3. Laminectomía posterior, recanalización, instrumentación y fusión

Esta técnica quirúrgica básicamente fue semejante al procedimiento anterior en lo referente a la descompresión del saco dural y de las raíces, pero como siempre existe inestabilidad posquirúrgica, fue obligatorio completarla con instrumentación de los segmentos y fusión. Fue importante ser cuidadosos al resear las apófisis espinosas y los arcos posteriores pues el hueso obtenido de ellos se empleó en la colocación de los injertos para buscar la fusión vertebral.

La instrumentación se realizó colocando tornillos transpediculares con ayuda de intensificador de imágenes o radiografías y en alguna ocasión, por visión directa de los pedículos vertebrales después de la laminectomía descompresiva, siempre se tomó bilateralmente cada vértebra. Los tornillos se unieron a barras previamente contorneadas según fuera el grado de lordosis del segmento y se buscó restaurar el adecuado balance espino-pélvico. Se completó esta técnica con fusión anterior intersomática con empleo del hueso autólogo obtenido de las espinosas y los arcos posteriores. El cierre de la herida como ya se describió; la duramadre expuesta se cubrió con gelfoam para evitar adherencias (Fig.3).

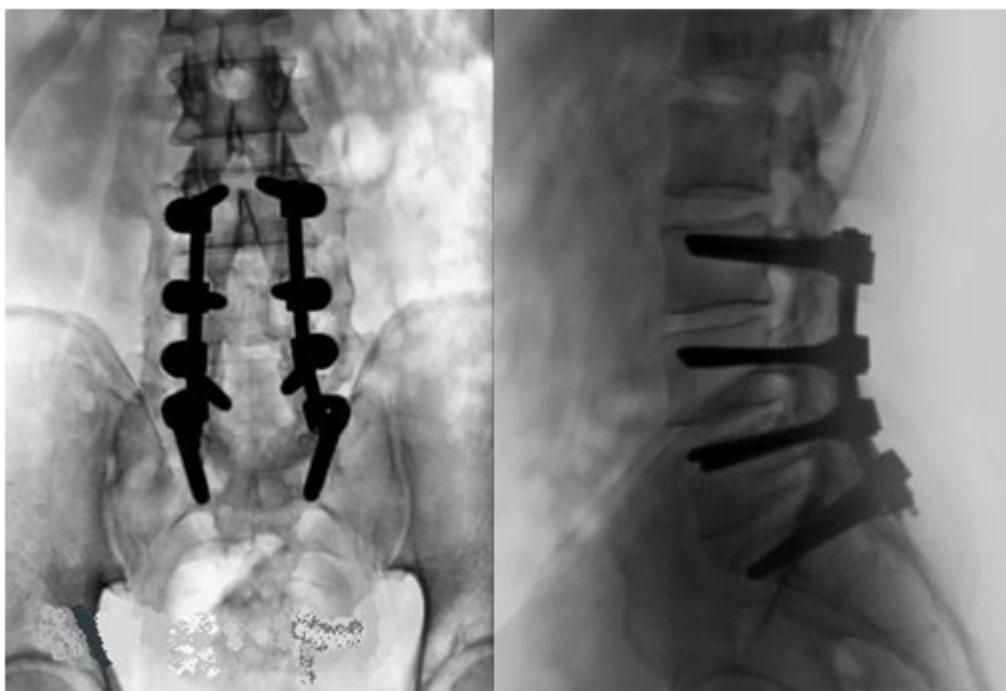


Fig. 3. Radiografías de laminectomía, instrumentación transpedicular y fusión L3- L4- L5- S1.

RESULTADOS

La mayoría de los 102 (67,6%) pacientes correspondió al sexo masculino, aunque el sexo femenino tuvo una tendencia a tener una edad media superior (masc: 71 años y fem: 74,3 años), esto obedeció al hecho de que el mayor número de casos en el sexo femenino se ubicó en el grupo de edades 70-79 años.

En la tabla 1 se aprecia que predominó la afectación de dos niveles con 27 pacientes para el 26,4 % del total, seguido por la afectación del espacio L4-L5 con 23 pacientes para el 22,6 %; a continuación se ubicaron el nivel L5-S1 con 18 pacientes y la afectación de tres niveles con 17 casos.

Las principales condiciones comorbidas de nuestros pacientes se clasificaron en: respiratorias en 11 pacientes, cardiovasculares en 55 pacientes que tenían hipertensión arterial; endocrinometabólicas, 14 casos con obesidad mórbida y otras comorbilidades en 15 pacientes.

La relación entre hallazgos por radiografías clasificados según Kellgren y tipo de cirugía realizada se muestra en la tabla 2. Como se expresó, se realizó liberación simple en el grado 4, recalibrado predominantemente en el grado 3, y laminectomía, instrumentación y fusión en los grados 1 y 2.

Tabla 1. Distribución de pacientes según nivel afectado y porcentajes

Nivel anatómico afectado	Número de casos (N)	%
L2-L3	3	3,0
L3-L4	6	6,0
L4-L5	23	22,6
L5-S1	18	17,6
Dos niveles	27	26,4
Tres niveles	17	16,6
Múltiples niveles	8	7,8
Total	102	100,0

Tabla 2. Relación hallazgos radiográficos y tipo de cirugía realizada

Radiología Kellgren	Liberación simple	Recalibrage	Laminectomía, Inst. y fusión	Total
Grado 1	-	-	5	5
Grado 2	-	2	12	14
Grado 3	-	35	-	35
Grado 4	37	11	-	48
Total	37	48	17	102

Semejante relación pero entre los hallazgos por IRM clasificados según Pfirrmann y el tipo de cirugía realizada se presentan en la tabla 3. Se aprecia que los 37 pacientes a quienes se les realizó liberación simple, se ubicaron en el grado V de Pfirrmann, en 42 casos (87,5 %) de los 48 a quienes se les realizó recalibrage, se ubicaron en el grado IV y los 17 a quienes se les realizó laminectomía, instrumentación y fusión se encontraron en los grados II y III de dicha clasificación.

El tiempo quirúrgico como promedio en los casos de liberación simple y recalibrage, fue muy semejante con medias de 124,9 y 124,2 respectivamente, mientras que cuando se realizó laminectomía, instrumentación y fusión, el tiempo requerido fue de 229,7 como media, con más de 3 h en todos los casos.

En nuestro trabajo, 90 de los 102 pacientes no sufrieron complicación perioperatoria para un elevado 88,2 %, la mayor incidencia fue de lesión de duramadre en cuatro casos, tres de ellos intervenidos por la técnica de liberación simple y uno por recalibrage, técnicas que se realizaron como ya se mostró, a pacientes con los mayores y más severos cambios degenerativos imagenológicos y donde fue frecuente la adherencia de la duramadre a las láminas vertebrales y los ligamentos amarillos. En tres pacientes ocurrió infección superficial de la herida resueltas mediante antibioticoterapia y cura local, dos pacientes sufrieron lesión neurológica y uno, dificultad para orinar; se recuperaron con la administración de esteroides y vitaminoterapia. Dos pacientes fueron clasificados como con otras complicaciones, ambos presentaron estado confusional posanestésico del que se recuperaron en breve tiempo.

En cuanto a los evaluadores utilizados en nuestro trabajo, se apreció una muy significativa mejoría en la medición de EVA a los dos años del posoperatorio con respecto a la medición en el preoperatorio; igualmente el ODI varió hacia la mejoría de la función ostensiblemente en las mediciones de los periodos mencionados (tabla 4).

Tabla 4. Evaluadores ODI y EVA según técnica quirúrgica realizada

Criterio evaluador	Liberación simple	Recalibraje	Laminectomía, inst. y fusión	Total
ODI *				
Pre-operatorio	64,7 %	63,2 %	58,3%	58,7%
Después de 2 años	23,1 %	21,7 %	18,4%	20,4%
EVA**				
Pre-operatorio	9	8	8	8
Después de 2 años	3	3	2	3

* Índice de Oswestry, ** Escala visual analógica del dolor.

Ningún paciente a los dos años de operado se encontró en el nivel mayor de discapacidad de ODI, donde se encontraban tres en el preoperatorio; mientras que 19 alcanzaron la categoría mínima de discapacidad, categoría en la cual no se encontraba ninguno en el prequirúrgico.

En base a lo encontrado por los evaluadores empleados y según los criterios expuestos para clasificarlos en buenos, regulares y malos, exponemos en la figura 4 los resultados obtenidos con cada una de las técnicas quirúrgicas empleadas.

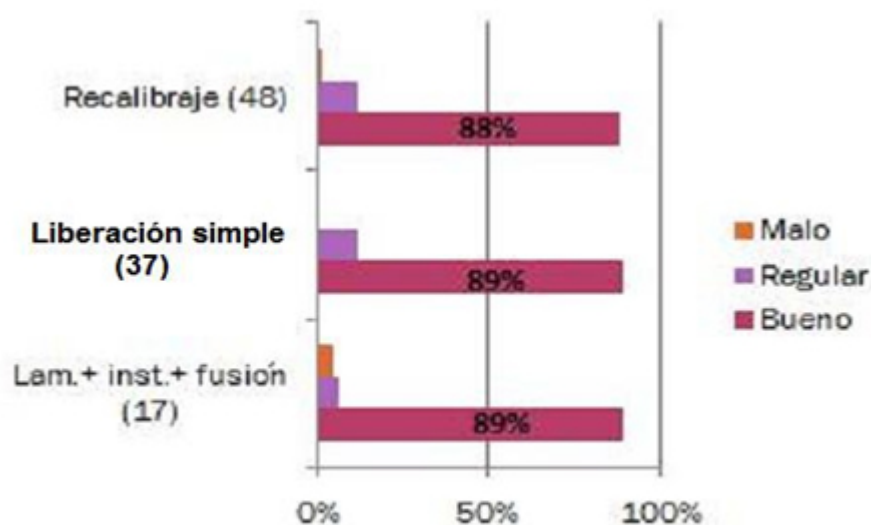


Fig. 4. Resultados obtenidos con las técnicas quirúrgicas empleadas.

DISCUSIÓN

La degeneración de las estructuras espinales en general y de la zona lumbar en particular induce alteraciones interactivas en muchos niveles: hueso, discos intervertebrales, articulaciones facetarias, ligamentos y músculos de dicha región. Algunas de estas lesiones degenerativas pueden ser responsables del daño de los elementos neurales principalmente la herniación del disco o la estenosis del canal espinal.

En este estudio con 102 pacientes como muestra, todos mayores de 65 años, encontramos una edad media de 72,1 años lo que guarda gran relación con lo que aparece en la bibliografía revisada; *Best*,¹⁶ con una muestra de 233 pacientes comprendidos entre 65 y 92 años de edad encuentra una edad media de 73,2; *Cassinelli*¹⁷ en 166 pacientes mayores de 65 años, tienen una media de 72,4 años; *Deyo*,¹⁸ en un muy reciente metanálisis con trabajos publicados en Estados Unidos de pacientes mayores de 66 años, intervenidos, con el diagnóstico de estenosis lumbar degenerativa, tienen una edad media de 75 años; *Jakola*¹⁹ en 101 pacientes mayores de 70 años de edad reflejan una edad media de 75,3. En trabajos donde los rangos de edades se iniciaron en cifras menores de lo considerado como adulto mayor, se aprecia que las edades medias para esta afección degenerativa son superiores a los 60 años en su inmensa mayoría. En Cuba es poco lo publicado sobre estenosis degenerativa, *Santos Coto*,² en el 2009 en 15 pacientes muestra una edad media de 49,6.

El sexo en los trabajos revisados tiene diferencias en su incidencia. En algunos como el de *Li*,²⁰ es muy notable el predominio del sexo masculino, sin embargo, en otros como *Jansson*,²¹ el metanálisis de *Deyo*¹⁸ y *Strömqvist*,²² predomina el sexo femenino. Algunos muestran cifras semejantes para ambos sexos como *Jakola*.¹⁹

Tratamos de explicar esta variación en el sexo predominante encontrada en los trabajos consultados a partir del hecho de que son muestras de pacientes quirúrgicos, donde la decisión individual es una variable importante a tener en cuenta que puede influir en los resultados, como en nuestro trabajo, con una relación de más de dos hombres por una mujer (69 hombres y 33 mujeres), menor que lo publicado por *Santos Coto*, en Cuba,² de tres a uno. Pueden existir otros factores como la relativa mayor longevidad femenina o el mayor nivel de actividad física de los hombres durante la vida, pero lo que sí constituye un hecho es que ningún trabajo de los revisados confiere valor predictivo sobre el desenlace al sexo, como sí se lo confieren a la edad cronológica.

Nuestros resultados mostraron la mayor frecuencia en la estenosis a dos niveles, lo que concuerda con *Santos Coto*,² seguido por las de un nivel en L4-L5 y L5-S1; si recordamos que estos son precisamente los niveles de mayor movilidad en toda la columna vertebral y que además por ser los últimos son los sometidos a mayor número de sollicitaciones funcionales, comprendemos la lógica de estos resultados encontrados. Igualmente, coinciden con los resultados de *L²⁰* y *Jansson*²¹ que fundamentan su explicación en lo ya planteado.

Todos nuestros pacientes presentaron situaciones comorbidas con un claro predominio de las cardiovasculares seguido por las respiratorias y endocrino metabólicas. Está registrado en las estadísticas del MINSAP y la Oficina Nacional de Estadísticas de Cuba,¹ que el 80 % de la población adulta mayor cubana, padece de enfermedades crónicas y que es la hipertensión arterial la más frecuente con el 55 % del total, que en el caso de las mujeres llega al 63 %; siguen en orden de frecuencia la diabetes con cerca de 20 %, otras cardiopatías y después los problemas nerviosos. Esto aumenta el riesgo anestésico y quirúrgico en este tipo de pacientes adultos

mayores y apoya nuestra hipótesis de trabajo referente a que basados en la imagenología es posible realizar procedimientos que aunque no dejan de ser invasivos, son menos agresivos con el consiguiente menor tiempo quirúrgico, menor pérdida de sangre y en general menor nivel de agresión.

Acerca de los hallazgos radiológicos acordes con la clasificación de Kellgren¹⁴ y su relación con el tipo de intervención quirúrgica realizada, es muy lógico comprender que por ser todos nuestros pacientes diagnosticados con estenosis lumbar degenerativa no encontremos ninguno como grado 0, pues todos tienen cambios degenerativos vertebrales lumbares, los que se traducen en las radiografías; igualmente y por semejante causa, existe un claro predominio de los grados 3 y 4, que son los que poseen mayor número de signos radiográficos típicos de la artrosis y la degeneración vertebral.

Relacionando estas imágenes radiográficas con la técnica quirúrgica empleada, se demuestra la lógica seguida según nuestra hipótesis de trabajo de que en los pacientes con mayores cambios degenerativos reflejados en las radiografías se emplearon las técnicas quirúrgicas más conservadoras y menos agresivas, de 48 pacientes tratados con recalibrado de ellos 35 grado 3 de Kellgren y 11 grado 4. Nuestra hipótesis es que los cambios degenerativos mayores permiten procedimientos donde fundamentalmente se realiza liberación de elementos nerviosos en busca de mejorar la sintomatología dolorosa y sin que se cree inestabilidad residual que obligue a instrumentar; la degeneración ya de por sí actúa estabilizando el segmento intervenido tal y como preconizó *Kirkaldy-Willis*, sin embargo, en los casos con menor degeneración reflejada en las radiografías, grado 1 y grado 2, se empleó la técnica quirúrgica más invasiva sumando a la obligada liberación de elementos nerviosos, la instrumentación del segmento para proporcionar estabilidad mecánica y favorecer la fusión. Solamente en dos pacientes grado 2 se realizó recalibrado.

Podemos relacionar las explicaciones anteriores con los resultados según la clasificación por IRM: predominio de los grados 4 y 5 de Pfirrmann en las imágenes de resonancia magnética,¹⁵ que son los grados de mayor enfermedad degenerativa discal y consecuentemente según nuestra hipótesis, técnicas quirúrgicas más conservadoras mientras que en los grados de IRM que muestran menos degeneración discal se empleó fundamentalmente la técnica más agresiva que requiere instrumentación como base de la estabilización.

En relación con nuestros instrumentos de evaluación, vemos que con la aplicación del ODI y el EVA, se lograron mejorías ostensibles en la evaluación realizada dos años después de la intervención en relación con su estado preoperatorio; al analizar detalladamente cada uno, se apreció que en los grupos donde se realizaron las intervenciones quirúrgicas menos agresivas, laminectomía simple y recalibrado, los pacientes pasaron del estado de invalidez al de discapacidad moderada; mientras que aquellos a quienes se les realizó laminectomía con instrumentación y fusión, pasaron de discapacidad severa a discapacidad mínima; en todos los casos mejoraron dos niveles.

En el caso de EVA, igualmente se obtuvo gran mejoría en los tres grupos evaluados dos años posteriores a las intervenciones quirúrgicas.

No está suficientemente esclarecido en Cuba y en el mundo, en el momento actual, si el estado imagenológico relacionado con la fisiopatología del paciente que lo incluye en una tipología dada, contribuye a elegir la mejor técnica quirúrgica, lo que repercute favorablemente en su desenlace a los dos años después de operado.

Los resultados según nuestros parámetros fueron buenos en semejante proporción con las tres técnicas quirúrgicas empleadas, lo cual valida el criterio fisiopatología-imagenología empleado. Queda claro que con los procedimientos menos invasivos (laminectomía y recalibrado) no solamente se logra un beneficio al paciente, sino también un notable ahorro económico al no emplearse material metálico de gran costo.

En la evaluación de los resultados, los obtenidos por nosotros se corresponden o son superiores a los de otros autores, aunque estos emplearon otras escalas evaluativas. Así *Best*,¹⁶ publica 69,1 % de resultados excelentes, muy buenos y buenos; 14,7 % de regulares y 16,2 % de malos. *Jakola*,¹⁹ informa resultados buenos en 89,1 % de sus pacientes a los tres meses, que disminuye a 86,9 % a los 12 meses; *Jansson*,²¹ por su parte encuentra 80,0 % de buenos resultados en su serie de 230 pacientes evaluados al año de la intervención quirúrgica; *Santos Coto*,² en 15 pacientes encuentra 100,0 % de mejoría del dolor.

En conclusión, según nuestro trabajo la estenosis degenerativa lumbar es una afección que evoluciona con el tiempo, lo que la hace mucho más frecuente en adultos mayores, donde predomina el sexo masculino afectados en dos niveles, con alto índice de comorbilidad. La determinación de la técnica quirúrgica a emplear según las imágenes radiográficas y por resonancia magnética clasificadas según los criterios de Kellgren y Pfirrmann, respectivamente resulta ser adecuada al obtenerse buenos resultados en más del 88,0 % de los pacientes intervenidos con alguna de las técnicas empleadas: liberación simple, recalibrado y laminectomía, instrumentación y fusión.

REFERENCIAS BIBLIOGRÁFICAS

1. Oficina Nacional de Estadísticas, CEPDE. Esperanza de vida. Cuba y provincias. 2005-2007. Cálculo por sexo y edades. La Habana: ONE; 2008 [citado 5 Mar 2012]. Disponible en: <http://www.one.cu/esperanzadevida.htm>
2. Santos Coto C, Rivas Hernández R, Fleites Marrero E. Tratamiento quirúrgico de la estenosis del canal lumbar. *Rev Cubana Ortop Traumatol.* 2009 [citado 28 Nov 2012];23(2). Disponible en: http://scielo.sld.cu/scielo.php?script=sci_arttext&pid=S0864-215X2009000200002&lng=es
3. Garfin SR, Rydevik BL, Lipson S. Estenosis del conducto raquídeo: Mc Graw Hill; Rothman-Simeone. 5 ed. México, D: F.: The Spine;2010.
4. Dai SM, Shann ZZ, Nakamura H. Catabolic stress induces features of chondrocyte senescence of through overexpression of caveolin 1: possible involvement of caveolin 1-induced down-regulation of articular chondrocytes in the pathogenesis of osteoarthritis. *Arth Rheum.* 2006;54:818-31.
5. Zhou G-Q, Yang F, Leung VVL. Molecular and cellular biology of the intervertebral disc and the use of animal models. *Current Orthopaedics.* 2008;22:267-73.
6. Singh K, Masuda K, Thonar Eugene JM. Age-Related Changes in the Extracellular Matrix of Nucleus Pulposus and Anulus Fibrosus of Human Intervertebral Disc. *Spine.* 2009;34(1):10-6.

7. Shirazi-Adl A. Analysis of cell viability in intervertebral disc: Effect of endplate permeability on cell population. *J Biomechanics*. 2010;43(7):1330-6.
8. Johann S, Simon R. Quantitative radiologic criteria for the diagnosis of lumbar spinal stenosis: a systematic literature review. *Musculoskeletal Disord*. 2011;12:75.
9. Shabat S, Folman Y. Failure of conservative treatment for lumbar spinal stenosis in elderly patients. *Arch Gerontology Geriatrics*. 2007;44:235-41.
10. Lucy H, Gerit K, Delphine R. Is spinal stenosis assessment dependent on slice orientation? A magnetic resonance imaging study. *Eur Spine J*. 2012;Suppl 6:S760-4.
11. Morita M, Miyauchi A, Okuda S, Oda T. Comparison between MRI and myelography in lumbar spinal canal stenosis for the decision of levels of decompression surgery. *J Spinal Disord Tech*. 2011;4:31-6.
12. Schizas C, Theumann N. Qualitative grading of severity of lumbar spinal stenosis based on the morphology of the dural sac on magnetic resonance images. *Spine*. 2010;35(21):1919-24.
13. Wassenaar M, van Rijn RM. Magnetic resonance imaging for diagnosing lumbar spinal pathology in adult patients with low back pain or sciatica: a diagnostic systematic review. *Eur Spine J*. 2012;21(2):220-7.
14. Kellgren JH, Lawrence JS. Osteoarthritis and disc degeneration in an urban population. *Ann Rheum Dis*. 1958;17:388-97.
15. Pfirrmann CW, Metzdorf A, Zanetti M. Magnetic resonance classification of lumbar intervertebral disc degeneration. *Spine*. 2001;26:1873-8.
16. Best NM, Sasso RC. Outpatient Lumbar Spine Decompression in 233 patients 65 Years of Age or Older. *Spine*. 2007;32(10):11359.
17. Cassinelli EH, Eubanks J, Vogt M, Furey C, Yoo J, Bohlman H. Risk Factors for the development of perioperative complications in elderly patients undergoing lumbar decompression and arthrodesis for spinal stenosis. An Analysis of 166 Patients. *Spine*. 2007;32(2):2305.
18. Deyo RA, Mirza SK, Martin BI, Kreuter W, Goodman DC, Jarvik JG. Trends, major medical complications, and charges associated with surgery for lumbar spinal stenosis in older adults. *JAMA*. 2010;3:1259-65.
19. Jakola AS, Sorlie A, Gulati S, Nygaard OP, Lydersen S, Solberg T. Clinical outcomes and safety assessment in elderly patients undergoing decompressive laminectomy for lumbar spinal stenosis: a prospective study. *BMC Surgery*. 2010;10:34.
20. Li G, Patil ChG, Lad SP, Ho C, Tian W, Boakye M. Effects of age and comorbidities on complication rates and adverse outcomes after lumbar laminectomy in elderly patients. *Spine*. 2008;33(11):1250-5.
21. Jansson KA, Németh G, Granath F, Jönsson B, Blomqvist P. Health-related quality of life (EQ-5D) before and one year after surgery for lumbar spinal stenosis. *J Bone Joint Surg [Br]*. 2009;91:210-6.

22. Strömqvist F, Jönsson B, Strömqvist B. Dural lesions in decompression for lumbar spinal stenosis: incidence, risk factors and effect on outcome. Eur Spine J. 2012;21:8258.

Recibido: 11 de noviembre del 2012.

Aprobado: 1 de abril del 2013.

.
Horacio Tabares Neyra. Servicio de Cirugía. Centro de Investigaciones en Longevidad, Envejecimiento y Salud. Calle 27 y G, El Vedado. 10400. La Habana, Cuba.
Correo electrónico: milahola@infomed.sld.cu