

Tratamiento quirúrgico del *Hallux Valgus* moderado y severo: osteotomía metatarsiana proximal y liberación distal de partes blandas

Surgical treatment of moderate to severe *Hallux Valgus*: proximal metatarsal osteotomy and distal soft tissue release

Dr. Enrique Vega Fernández

Centro Médico Diagnóstico Integral con Quirófano "Dr. Alfonso Grieco Sabalo".
Estado Apure, República Bolivariana de Venezuela.

RESUMEN

Objetivo: evaluar los resultados clínicos y radiológicos obtenidos con la combinación de la osteotomía proximal del primer metatarsiano y la liberación distal de las partes blandas según técnica de Mann-Coughlin en el tratamiento del hallux valgus moderado y severo.

Métodos: estudio retrospectivo en 16 pacientes (30 pies) con hallux valgus moderados y severo, operados en dos Centros Diagnóstico Integral del Estado Apure, en la República Bolivariana de Venezuela, todos por el mismo cirujano, en el período comprendido desde marzo 2009 hasta diciembre 2012. Solo 4 pacientes no continuaron en el seguimiento. Se evaluaron los resultados clínicos y radiográficos.

Resultados: se encontró una mejoría promedio de 87,5 puntos según la Escala de la Sociedad Americana de Ortopédicos de Tobillo y Pie (AOFAS por sus siglas en inglés). El ángulo del hallux valgus mejoró de 34,8° promedio a 16,6° y el ángulo intermetatarsiano mejoró de 16,2° a 8,8° después de la cirugía. No hubo hallux varus y solo 2 pacientes tuvieron deshincencia de la herida quirúrgica y un paciente aflojamiento de la aguja Kirschner.

Conclusiones: la osteotomía proximal del primer metatarsiano combinada con la liberación distal de partes blandas es una buena opción para la corrección quirúrgica en el tratamiento del hallux valgus moderado y severo, es sencilla para reproducir y presenta similares complicaciones que otras técnicas.

Palabras clave: osteotomía, liberación partes blandas, hallux valgus, pie, cirugía, escala AOFAS.

ABSTRACT

Objective: Evaluate clinical and radiological results obtained with the combination of the first metatarsal osteotomy proximal and distal soft release according Mann-Coughlin technique in the treatment of moderate to severe hallux valgus parts.

Methods: A retrospective study was conducted on 16 patients (30 feet) with hallux moderate and severe valgus. They underwent surgery at two Comprehensive Diagnostic Centers in Apure State, in the Bolivarian Republic of Venezuela, by the same surgeon from March 2009 to December 2012. Only four patients did not continue to follow up. Clinical and radiographic results were evaluated.

Results: an average of 87.5 points improvement was found according to the scale of the American Society of Orthopaedic Foot and Ankle (AOFAS for its acronym in English). The hallux valgus angle improved from 34.8° to 16.6° and average intermetatarsal angle improved from 16.2° to 8.8° after surgery. There were no hallux varus. Only two patients had dehiscence of the surgical wound, and a patient had loosening of the Kirschner needle.

Conclusions: the proximal osteotomy of the first metatarsal combined with distal soft tissue release is a good choice for surgical correction in the treatment of moderate to severe hallux valgus, it is easy to reproduce and it has similar complications than other techniques.

Keywords: osteotomy, soft tissue release, hallux valgus, foot, surgery, AOFAS scale.

INTRODUCCIÓN

El *Hallux Valgus* (HV) es el trastorno de la primera articulación metatarsofalángica donde se produce la desviación lateral del dedo gordo del pie y la desviación medial del metatarsiano y su cabeza hace prominencia en la cara interna del pie y es cubierta por una bolsa serosa irritable y dolorosa. Con frecuencia se acompaña de deformidad sintomática del resto de los dedos del pie.¹⁻⁴ El tratamiento quirúrgico del HV se indica en los pacientes que refieren dolor debido a la deformidad o dificultad para usar un calzado normal.⁵ Se han descrito más de 130 técnicas quirúrgicas para el tratamiento del HV y ninguno se ha demostrado que es superior a otro.⁶⁻⁸ Las operaciones se pueden dividir en osteotomía distal del primer metatarsiano, osteotomía diafisaria u osteotomía proximal del 1er metatarsiano.⁹ La osteotomía proximal del primer metatarsiano, puede ser arqueada, de *chevron*, en cuña de adicción medial o sustracción lateral, y se pueden fijar con diferentes medios de osteosíntesis.^{10,11}

La osteotomía proximal del metatarsiano combinada con la liberación distal de las partes blandas, descrita por *Mann* en 1990,¹¹ es una de las técnicas más utilizada para corregir el HV severo y moderado, donde el ángulo intermetatarsiano sobrepasa lo 15°, ya que tienen un mayor potencial de corrección^{10,12,13} debido a que ocurre proximalmente y más cerca del eje de rotación de la deformidad.¹⁴

El objetivo del presente estudio fue demostrar que la osteotomía proximal del metatarsiano combinada con la liberación de las partes blandas distales como una técnica reproducible y eficaz en el tratamiento del HV moderado y severo.^{4,5,15,16}

MÉTODOS

Se realizó un estudio descriptivo longitudinal de los pacientes operados de *hallux valgus* en los Centro Médico Diagnóstico Integral con Quirófano "Dr. Alfonso Grieco Sabalo" y "José Natalio Estrada" de los municipios José Antonio Páez y San Fernando de Apure respectivamente, Estado Apure, República Bolivariana de Venezuela, entre Marzo de 2009 y Febrero de 2012 (36 meses). Se realizó la técnica de osteotomía proximal del primer metatarsiano y liberación distal de las partes blandas.¹⁵ Los criterios de inclusión fueron adultos mayores de 18 años de edad con diagnóstico de *hallux valgus* moderado (ángulo HV entre 20° - 40° y ángulo intermetatarsiano 1ro. y 2do. menor de 16°) y *hallux valgus* severo (ángulo HV > 41° y ángulo intermetatarsiano mayor de 17°) según clasificaron *Mann y Coughlin*,¹⁵ que presentaban dolor, molestias en el calzado y afectación en sus actividades diarias y de recreación (Figs. 1 y 2). Los pacientes aceptaron se le realizará la operación a través del documento del consentimiento informado. Todos los casos fueron evaluados y operados por el mismo cirujano. Se excluyeron del estudio 4 pacientes que no acudieron a las consultas posteriores.

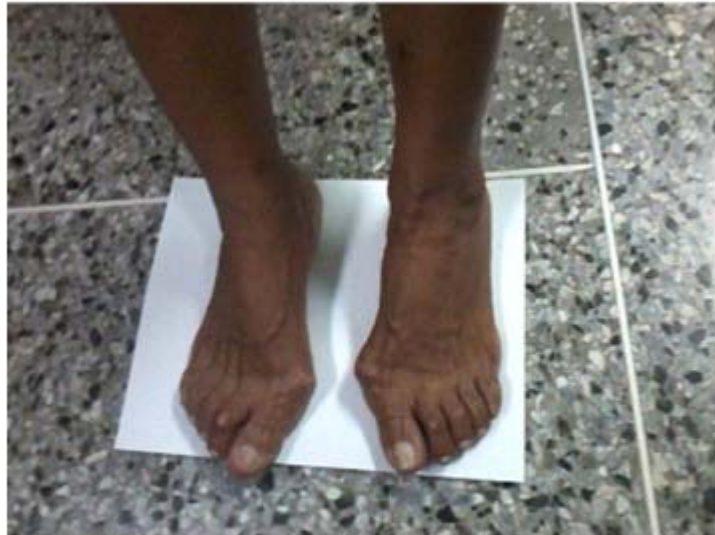

Fig. 1. Paciente femenina, 68 años de edad con gran deformidad en ambas articulaciones metatarso-falángica del hallux.

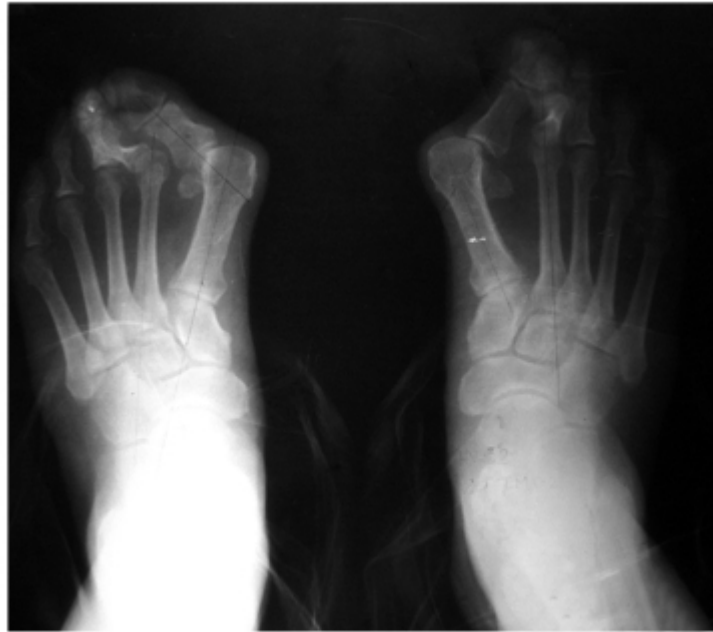

Fig. 2. Radiografía AP con carga de peso en un paciente masculino de 67 años con hallux valgus severo con subluxación.

La muestra quedó constituida por 16 pacientes (30 pies), de ellos 11 mujeres y 5 hombres. El promedio de edad fue de 44 años (rango 29 y 75 años). De ellos 11 del sexo femenino y 5 masculino. Del total, 14 pacientes presentaron HV bilateral y se operaron en momentos diferentes con tres meses como mínimo entre un pie y el otro, y en dos pacientes fue unilateral, siendo el pie derecho en ambos casos.

Se evaluaron retrospectivamente las radiografías antes de la cirugía y a los 6 meses de la intervención, donde se midieron los ángulos del *hallux valgus* y intermetatarsianos 1°-2°. Para la evaluación clínica de los resultados utilizamos la escala de medición de la Sociedad Americana de Ortopédicos de Pie y Tobillo (AOFAS por sus siglas en inglés) a los 6 meses de operados. Este sistema proporciona una calificación de 0 a 100 puntos, tomando en consideración elementos tanto objetivos como subjetivos tales como dolor, capacidad funcional y alineamiento del *hallux*^{17,18} (tabla 1). Por último se tuvo el grado de satisfacción del paciente con la cirugía.

Técnica quirúrgica

Bajo anestesia raquídea, se realizó una primera incisión longitudinal dorsal centrada sobre el primer espacio intermetatarsiano y se realizó tenotomía del adductor del *hallux*, se seccionó el ligamento transversal intermetatarsiano y se realizó incisión en la capsula lateral de la primera articulación metatarso-falángica. Se realizó una 2da. incisión longitudinal centrada sobre la eminencia medial, y se profundizó con la disección de la cápsula de la articulación metatarso-falángica. Se protegieron los nervios digitales dorsal y plantar contenidos en los colgajos superficiales. Se realizó colgajo capsular *en U acostada* despegando las inserciones dorsal y proximal y se expuso eminencia medial. Se resecó la eminencia medial con un osteótomo fino a lo largo de una línea paralela al borde medial del primer metatarsiano. Se suturó con puntos sueltos el colgajo. Se realizó una tercera incisión longitudinal a nivel de la base del primer metatarsiano, medial al tendón extensor largo del grueso artejo.

Tabla 1. Escala de medición de la AOFAS en *hallux valgus* (Hallux metatarsophalangeal-interphalangeal scale)

	Puntos
DOLOR	
Sin dolor	40
Leve, ocasional	30
Moderado, diario	20
Severo, casi continuo	0
FUNCIÓN	
Limitación de actividades	
Sin limitaciones	10
Sin limitaciones actividades cotidianas (laborales) pero limitación en recreativas (deportes)	7
Limitación actividades cotidianas y recreativas	4
Limitación severa de actividades cotidianas y recreativas	0
Limitación en calzado	
Uso de zapato normal, sin aditamentos	10
Uso de zapato confortable, con o sin aditamentos	5
Uso de zapato especial	0
Movilidad articulación MTF	
Normal o restricción moderada (75° arco de movilidad)	10
Restricción moderada (30° - 74° arco de movilidad)	5
Restricción severa (< 30° arco de movilidad)	0
Flexión plantar articulación IF	
Sin restricción	10
Restricción severa, menor que 10° de extensión	0
Estabilidad MTF-IF	
Estable en todas direcciones	5
Inestable	0
Callo relacionado con MTF-IF	
Sin callo o callo asintomático	5
Callo sintomático	0
ALINEACIÓN	
Buena, hallux bien alineado	15
Regular, asintomática	8
Mala, sintomática	0

Se realizaron 4 perforaciones con broca 2.7 mm en forma de arco con la convexidad hacia proximal, a 1,5 cm de la articulación, se procedió a realizar la osteotomía con cincel gubio fino. Después de realizada la osteotomía se rotó el fragmento distal 2 a 3 mm lateralmente en el sitio de la osteotomía (Fig. 3). Se fijó la osteotomía con aguja de *Kirschner* de 1,5 mm, dejando su extremo por fuera de la piel. Se coloca vendaje elástico en 8 de guarismo alrededor de la articulación metatarso-falángica.

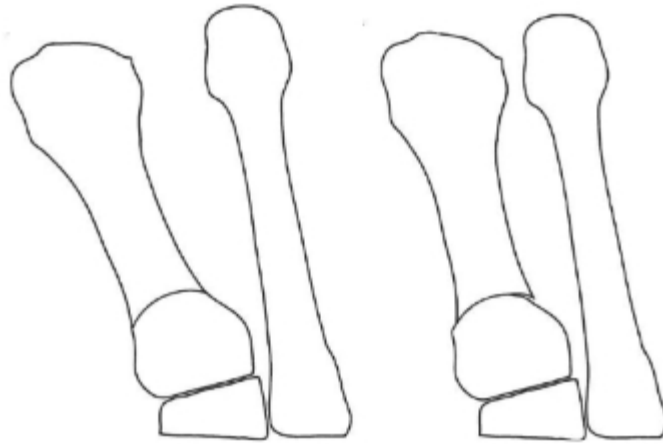


Fig. 3. Esquema de la osteotomía proximal en el primer metatarsiano y su desplazamiento. (Tomado de: Morris et al. First Metatarsal Base Osteotomies for Hallux Abducto Valgus Deformities. Clin Podiatr Med Surg 2014; 31:247-263)

Cuidados posoperatorios

Reposo pie en alto por 72 h, recambia el vendaje semanalmente. La aguja de *Kirschner* se retiró a las 4 semanas y se procedió al comenzar el apoyo parcial y se le recomendó usar sandalia de suela dura y a las 6 semanas apoyo total.

RESULTADOS

De los 30 *hallux valgus* operados, 21 fueron moderados y 9 severos.

En las mediciones radiográficas pre y post-operatorias (tabla 2) se observó una mejoría de los ángulos del *Hallux valgus* promedio de 34,8° y el intermetatarsiano promedio de 16,6°.

Tabla 2. Resultados radiológicos con los valores medios pre- y posoperatorios, y la mejoría final

Ángulo	Preoperatorio (promedio)	Posoperatorio a los 6 meses (promedio)	Mejoría
<i>Hallux valgus</i>	34,8°	16,6°	18,5°
Intermetatarsiano	16,2	8,8°	7,4°

Las mediciones se realizaron en radiografías anteroposterior en carga de peso a los 6 meses de la cirugía. La consolidación de las osteotomías se confirmó radiográficamente en todos los pacientes. Por norma, a las 6-8 semanas de evolución ya se puede observar el inicio de un callo de fractura radiográficamente.

La mejoría según la evaluación clínica por la escala AOFOS recogida a los 6 meses de la cirugía fue de 87,5 promedio. El todos los pacientes quedaron satisfecho con la operación realizada.

Como complicaciones se recogieron deshiscencia de la herida quirúrgica en 2 pacientes (12,5 %) que se le realizó cierre primario diferido, 1 caso (6,25 %) presentó aflojamiento y extracción casual del alambre de *Kirschner*.

DISCUSIÓN

Han sido descritas varias técnicas para la corrección del *hallux valgus* moderado y severo que son las que usualmente presentan mayor sintomatología y requieren cirugías más complejas, tales como las osteotomías combinadas con técnicas sobre las partes blandas^{12,19} y se realizan para aliviar el dolor y las dificultades funcionales en los pacientes que no mejoran con el tratamiento conservador.¹² La osteotomía proximal del primer metatarsiano, combinada con el proceder sobre las partes blandas distales de la articulación metatarso-falángica para la corrección del *hallux valgus* severo y moderado, en la cual en ángulo intermetatarsiano es superior a 15°, fue descrita inicialmente por Mann.^{11,20} La osteotomía proximal del metatarsiano aporta un alto potencial para la corrección porque se realiza muy cerca del arco de rotación, siendo más efectiva comparada con la osteotomía distal y diafisaria.¹¹

En 2008 *Coughlin* y colaboradores, publican 122 pies tratados con la osteotomía proximal arqueada en el primer metatarsiano y liberación distal de las partes blandas, con *hallux valgus* severo y moderado que fueron evaluados 27 meses después de la cirugía como promedio. La evaluación clínica por la escala AOFAS fue de 91 puntos, la mejoría del ángulo de *hallux valgus* fue de 20° y del ángulo entre 1er y 2do metatarsiano fue de 9,1°. ²¹ En nuestro estudio encontramos una significativa corrección de los ángulos HV e IM con la osteotomía arqueada proximal del primer metatarsiano combinada con la liberación distal de las partes blandas. Lo anterior coincide con estudios previos revisados similares que realizan osteotomías proximales metatarsianas y en la evaluación clínica por la escala AOFAS(tabla 3).^{7,9-12,17}

Tabla 3. Comparativa con estudios publicados en los que se utiliza osteotomía proximal, en diferentes formas para *hallux valgus* moderados o severos

Autores	Año	Pacientes	Técnica utilizada	Período de re-evaluación (meses)	Mejoría AHV	Mejoría AIM	Escala AOFAS
O'Donnel y col	2010	19	osteotomía proximal tipo <i>chevron</i>	38	32	10,9	82
Chuckpaiwong	2012	75	osteotomía proximal	12	29	9,54	82,96
Mittag et al	2013	151	osteotomía proximal	1,5	23	7	81,7
Glazebrook y col	2014	38	osteotomía proximal en cuña abierta lateralmente	12	14	5,7	73,84
		35	osteotomía de <i>chevron</i>	12	17,5	3,3	78,53
Díaz Fernández	2015	42	osteotomía doble	6	29,2	8,7	91,28
Wester y col	2015	23	osteotomía arqueada	12	11,1	6,4	81,5
		22	osteotomía cuña abierta	12	11,3	6,3	84,8

AHV: ángulo hallux valgus, AIM: ángulo intermetatarsiano, AOFAS: American Orthopaedic Foot and Ankle Society (por sus siglas en inglés)

Chuckpaiwong plantea que la osteotomía proximal del primer metatarsiano ha sido la más frecuente usada para el tratamiento del HV moderado y severo debido a que presenta un mayor poder de corrección, sin embargo, tiene los inconvenientes que es más complicada, varias incisiones y mayor tiempo quirúrgico y mayores complicaciones que las osteotomías distales del metatarsiano.¹²

Wester y colaboradores reportaron mejoría clínica significativa con la osteotomía proximal arqueada del primer metatarsiano, según las mediciones radiográficas post-operatoria del ángulo HV y el ángulo IM.^{9,13} En nuestro estudio solo evaluamos las radiografías pasado 6 meses de la intervención pero en próximos trabajos debemos hacer una evaluación posterior de los 12 meses.

En nuestro estudio todos los pacientes quedaron satisfecho con la intervención, consideramos que fue principalmente por que tuvieron alivio del dolor, pudieron colocarse calzados y mejoraron sus actividades diarias. Similares resultados se reportan en la literatura revisada.^{12,14,17,22}

Glazebrook y col. encontraron complicaciones como *hallux varus*, consolidación viciosa de la osteotomía así como irritación alrededor del material de osteosíntesis. Solo en uno de los pacientes que se le realizó osteotomía tipo *chevron* proximal del metatarsiano presentó deshiscencia de la herida quirúrgica.¹⁰ Similar complicación presentamos en nuestra evaluación.

Existe una controversia entre la fijación o no fijación de las osteotomías en el tratamiento del *hallux valgus*. La tendencia general es que la fijación asegura un buen resultado al mantener, mediante la osteosíntesis, la corrección deseada.²³

Nosotros preferimos hacerla fijación de la osteotomía con aguja de *Kirschner* aunque tuvimos un aflojamiento del material. Consideramos que debido a la osteoporosis que presentaba el paciente favoreció el aflojamiento, además que es un método más fácil de utilizar y que evita grandes desplazamientos.²³ *Coughlin* encontró recurrencia de la deformidad en 6 de los 122 pies operados por esta técnica.²¹ Nosotros en nuestra casuística no recogimos esta complicación aunque creemos que es muy poco el tiempo de la re-evaluación comparados con los otros autores.

Una de las complicaciones presentadas fue el aflojamiento de la aguja de *Kirschner* que mantiene la corrección. Todos los autores revisados coinciden que la mayor dificultad en este tipo de técnica es la fijación.¹⁴

La osteotomía proximal arqueada del primer metatarsiano combinada con la liberación distal de las partes blandas puede ser una opción quirúrgica a considerar para corregir el *hallux valgus* moderado a severo.

REFERENCIA BIBLIOGRÁFICA

1. Álvarez Cambras R. Tratado de cirugía ortopédica y traumatología: Ortopedia. La Habana: Editorial Pueblo y Educación; 1986. T2: 178-87.
2. Fleites Lafont LM, Marrero Riverón LO, Lara Valdivia JE, Fortún Planes P, Martínez González M, Jiménez Hernández M, et al . Tratamiento quirúrgico del hallux valgus por la técnica de Lelièvre modificada: Surgical treatment. Rev Cubana Ortop Traumatol [revista en la Internet]. 2009 Jun [citado 2014 Jul 13];23(1). Disponible en: http://scielo.sld.cu/scielo.php?script=sci_arttext&pid=S0864-215X2009000100004&lng=es .
3. Mann RA, Rudicel S, Graves SC. Repair of hallux valgus with a distal softtissue procedure and proximal metatarsal osteotomy; a long term follow-up. J Bone Joint Surg Am. 1992;74:124-29.
4. Richardson EG, Donley BG. Trastornos del dedo gordo del pie. En: Canale ST Campbell. Cirugía ortopédica. V 4. 10 ed. Madrid: Harcourt Brace; 2003. 3915-4010.

5. Díaz Fernández R. Tratamiento del hallux valgus moderado y severo mediante doble osteotomía percutánea del primer metatarsiano. *Rev Esp Cir Ortop Traumatol.* 2015;59(1):52-8.
6. George HL, Casaletto J, Unnikrishnan PN, Shivratri D, James LA, Alfie Bass, Bruce CE. Outcome of the scarf osteotomy in adolescent hallux valgus. *J Child Orthop.* 2009;3:185-90.
7. Labrado Berea GC, Marrero Riverón LO, García Estrada EM, Remón Dávila XJ, Roché Egües HE, Guzmán Vázquez M, et al. Influencia de la corrección del metatarso primo varo en la cirugía del hallux valgus. *Rev Cubana Ortop Traumatol.* 2003;17(1-2):57-61.
8. Robinson AHN, Limbers JP. Modern concepts in the treatment of hallux valgus. *J Bone Joint Surg Br.* 2005;87(8):1038-45.
9. Wester JU, Hamborg-Petersen E, Herold N, Hansen PB, Froekjaer J. Open wedge metatarsal osteotomy versus crescentic osteotomy to correct severe hallux valgus deformity – A prospective comparative study. *Foot Ankle Surg.* 2015;21(1):1-15. doi: <http://dx.doi.org/10.1016/j.fas.2015.04.006>
10. Glazebrook M, Copithorne P, Boyd G, Daniels T, Lalonde KA, Francis P, Hickey M. Proximal Opening Wedge Osteotomy with Wedge-Plate Fixation Compared with Proximal Chevron Osteotomy for the Treatment of Hallux Valgus. *J Bone Joint Surg Am.* 2014;96:1585-92.
11. Mittag F, Leichtle U, Meisner C, Ipach I, Wülker N, Wünschel M. Proximal metatarsal osteotomy for hallux valgus: an audit of radiologic outcome after single screw fixation and full postoperative weightbearing. *Journal of Foot and Ankle Research.* 2013;6:22.
12. Chuckpaiwong B. Comparing proximal and distal metatarsal osteotomy for moderate to severe hallux valgus. *International Orthopaedics (SICOT).* 2012;36:2275-8.
13. Jones C, Coughlin M, Petersen W, Paletta J. Mechanical comparison of two types of fixation for proximal first metatarsal crescentic osteotomy. *Foot Ankle Int.* 2005 May;26(5):371-4.
14. Morris J, Ryan M. First Metatarsal Base Osteotomies for Hallux Abducto Valgus Deformities. *Clin Podiatr Med Surg.* 2014;31:247-63.
15. Mann RA, Coughlin MJ. Adult hallux valgus. In: Coughlin MJ, Mann RA, eds. *Surgery of the foot and ankle.* Vol. 1. 7th ed. St. Louis: Mosby Inc., 1999;150–269.
16. Veri JR, Pirani SP, Claridge R. Crescentic proximal metatarsal osteotomy for moderate to severe hallux valgus: a mean 12.2 year follow-up study. *Foot Ankle Int.* 2001;22:817–22.
17. O'Donnell T, Hogan N, Solan M, Stephens MM. Correction of severe hallux valgus using a basal chevron osteotomy and distal soft tissue release. *Foot and Ankle Surgery.* 2010;16:126-31.

18. Valles Figueroa JFJ, Rodríguez Reséndiz F, Caleti del Mazo E, Malacara Becerra M, Suárez Ahedo CE. Osteotomía metatarsiana distal percutánea para corrección del hallux valgus. Acta Ortopédica Mexicana. 2010;24(6): 385-9.
19. Coughlin MJ, Jones CP. Hallux valgus: demographics, etiology, and radiographic assessment. Foot Ankle Int. 2007 Jul;28(7):759-77.
20. Mann RA. Distal soft tissue procedure and proximal metatarsal osteotomy for correction of hallux valgus deformity. Orthopedics. 1990,13:1013–1018.
21. Coughlin MJ, Smith BW. Hallux valgus and first ray mobility. Surgical technique. J Bone Joint Surg Am. 2008 Oct;90(Suppl 2):153-70.
22. Ortiz Carrellán F, Mena-Bernal Escobar R, Downey Carmona J, Angulo Gutiérrez J, Melini de Paz F. Tratamiento del hallux valgus con osteotomía basal metatarsal y falángica fijada con placa. Rev. S. And. Traum. y Ort. 2001;21(1):104-109.
23. González López JJ, Rodríguez Rodríguez S, Cadena Méndez C. Resultado funcional, estético y radiográfico del tratamiento quirúrgico del *hallux valgus* con cirugía mínima invasiva. Acta Ortopédica Mexicana.2004;18(5):185-190.

Recibido: 14 de enero de 2015.

Aprobado: 23 de marzo de 2015.

Dr. *Enrique Vega Fernández*. Centro Médico Diagnóstico Integral con Quirófano "Dr. Alfonso Grieco Sabalo" y "José Natalio Estrada" de los municipios José Antonio Páez y San Fernando de Apure respectivamente, Estado Apure, República Bolivariana de Venezuela. Correo electrónico: vega.fernandez@infomed.sld.cu