

ARTÍCULO DE REVISIÓN

## Tratamiento por vía artroscópica de la tendinitis calcificada del hombro

### Arthroscopic Treatment of Calcific Tendonitis of the Shoulder

### Traitement par voie arthroscopique de la tendinite calcifiante de l'épaule

**Alejandro Álvarez López, Yenima de la Caridad García Lorenzo**

Universidad de Ciencias Médicas de Camagüey, Cuba.

---

#### RESUMEN

**Introducción:** la tendinitis calcificada es una afección frecuente en la articulación del hombro, sus principales síntomas y signos son el dolor y la pérdida del movimiento articular, el tratamiento conservador es el pilar fundamental, sin embargo, la vía artroscópica es de gran utilidad en caso de fallo del primero.

**Objetivo:** el objetivo de este trabajo es profundizar en aspectos como: síntomas y signos, clasificaciones, modalidades de tratamiento conservador y por último en la perspectiva quirúrgica a través de la vía artroscópica.

**Método:** la búsqueda de la información se realizó en un periodo de tres meses (1ro. de marzo de 2016 al 31 de mayo de 2016) y se emplearon las siguientes palabras: *calcific tendinitis* y *subacromial impingment*. A partir de la información obtenida se realizó una revisión bibliográfica de un total de 311 artículos publicados en las bases de datos PubMed, Hinari, SciELO y Medline mediante el gestor de búsqueda y administrador de referencias EndNote, de ellos se utilizaron 51 citas seleccionadas para realizar la revisión, 49 de ellas de los últimos 5 años donde se incluyeron 4 libros. Se presentan los síntomas y signos más importantes de esta entidad, así como las clasificaciones basadas en diferentes parámetros, apoyadas fundamentalmente por medios imaginológicos como la radiografía simple, ultrasonido de alta definición y la imagen de resonancia magnética.

**Conclusiones:** la tendinitis calcificada es una entidad frecuente; aunque el tratamiento más empleado es el conservador, la cirugía por la vía artroscópica ofrece múltiples ventajas.

**Palabras clave:** tendinitis calcificada; manguito rotador; imagen de resonancia magnética; dolor en el hombro.

---

## **ABSTRACT**

**Background:** Calcific tendinitis is a common condition in the shoulder joint, its main symptoms and signs are pain and loss of joint movement, conservative treatment is the fundamental pillar, however the arthroscopic course is very useful in case of the first course fails.

**Objective:** The objective of this work is to delve into aspects such as symptoms and signs, classifications, modalities of conservative treatment and finally in the surgical perspective through the arthroscopic course.

**Method:** the search for the information was carried out in a period of three months (from March 1, 2016 to May 31, 2016) and we used the following words: calcific tendinitis and subacromial impingement. A bibliographic review was conducted for 311 articles published in PubMed, Hinari, SciELO and Medline databases, using EndNote search manager and reference manager. Fifty-one selected citations were used to perform those articles reviewed, 49 of them from the last five years. Four books were included. The most important symptoms and signs of this entity are presented, as well as classifications based on different parameters, mainly supported by imaging such as simple radiography, high definition ultrasound and magnetic resonance imaging.

**Conclusions:** Calcific tendinitis is a common entity; although the conservative treatment is most commonly, arthroscopic surgery offers multiple advantages.

**Keywords:** calcific tendinitis; rotator cuff; magnetic resonance imaging; pain in the shoulder.

---

## **RÉSUMÉ**

**Fondement:** La tendinite calcifiante est une affection fréquente de l'articulation de l'épaule. Elle est caractérisée par la douleur et la perte du mouvement articulaire. Son pilier fondamental est le traitement conservateur. Cependant, la voie arthroscopique s'avère très utile en cas d'échec du traitement conservateur.

**Objectif:** Le but de ce travail est d'approfondir des aspects tels que les symptômes et signes, les classifications, les modalités de traitement conservateur, et finalement, du point de vue chirurgical, le traitement par voie arthroscopique.

**Méthodes:** La recherche de l'information a été effectuée dans une période de trois mois (du 1<sup>er</sup> mars 2016 au 31 mai 2016) et on a utilisé les mots-clés : *calcific tendinitis* et *subacromial impingement*. À l'aide du logiciel de gestion des références EndNote, on a réalisé une révision bibliographique d'un total de 311 articles publiés dans les bases de données PubMed, Hinari, SciELO et Medline. Sur 51 citations sélectionnées pour faire la révision, on a utilisé 49 de ces cinq dernières années, y compris quatre livres. Les symptômes et signes les plus importants de cette maladie, ainsi que les classifications basées sur différents paramètres, prouvées notamment par imagerie (radiographie simple, échographie haute définition et IRM), sont présentés.

---

**Conclusions:** La tendinite calcifiante est une affection fréquente; quoique le traitement conservateur soit le plus souvent employé, la chirurgie par voie arthroscopique offre plusieurs bénéfices.

**Mots-clés:** tendinite calcifiante; coiffe des rotateurs, imagerie par résonance magnétique; mal à l'épaule.

---

## **INTRODUCCIÓN**

Las causas de dolor en el hombro son variadas, entre ellas se destaca por su incidencia la tendinitis calcificada (TC), la que puede variar de 2,7 % a 20 % según plantean *Wolf BR y otros*<sup>1</sup> en pacientes con hombros asintomáticos, por otra parte esta afección está presente del 35 % al 45 % de pacientes con hombros sintomáticos. De 50 % a 90 % de estas calcificaciones están localizadas en el tendón del supraespinoso. Las mujeres están más afectadas que el hombre de un 57 % a un 76 % de los casos y el 24 % de los casos es bilateral.<sup>1</sup>

La TC del hombro es una afección común de origen desconocido hasta la actualidad y se caracteriza por el acúmulo anormal de cristales de fosfato de calcio dentro de los tendones, que forman parte del manguito rotador (MR). Los síntomas más reportados por los enfermos son el dolor y la pérdida del movimiento articular. La radiografía simple, el ultrasonido diagnóstico y la imagen de resonancia magnética son los estudios imaginológicos más empleados para detectar y mensurar las masas cálcicas.<sup>2-4</sup>

El tratamiento de la TC del hombro puede ser conservador o quirúrgico.<sup>5,6</sup> En el primer tipo se incluyen la rehabilitación, el uso de analgésicos, antiinflamatorios no esteroideos, lavado con agujas, el empleo del ultrasonido y de ondas de choque extracorpórea; mientras que el tratamiento quirúrgico puede ser abierto o artroscópico, este último con mejores resultados desde el punto de vista estético y funcional.<sup>7-9</sup>

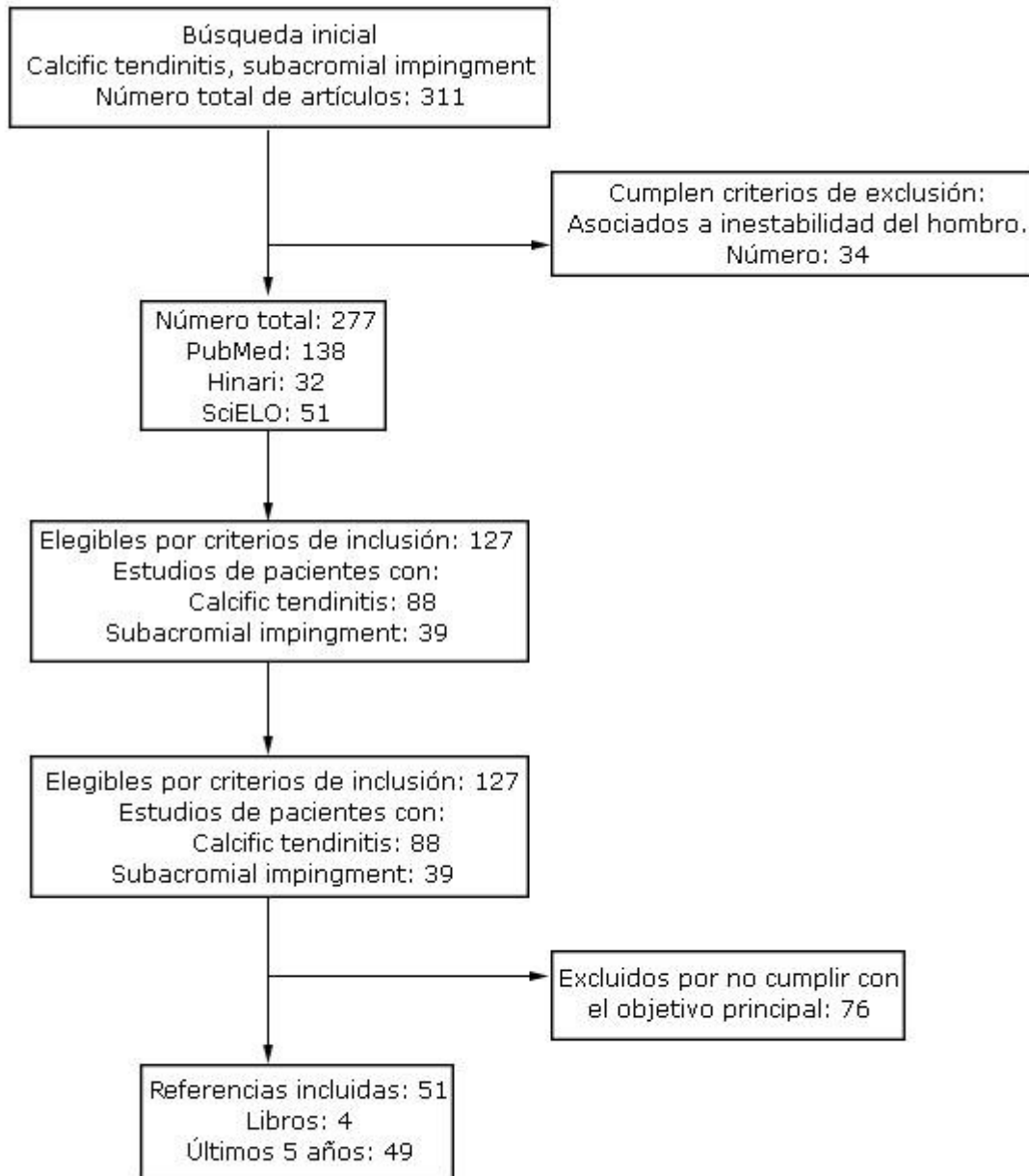
Aunque la TC del hombro es una entidad relativamente frecuente, su tratamiento artroscópico fue practicado por primera vez en la provincia de Camagüey, de allí que este trabajo tiene como objetivo profundizar en aspectos como: síntomas y signos, clasificaciones, modalidades de tratamiento conservador y por último en la perspectiva quirúrgica a través de la vía artroscópica.

## **MÉTODO**

La búsqueda de la información se realizó en un periodo de 3 meses (1 de marzo de 2016 a 31 de mayo de 2016) y se emplearon las siguientes palabras: *calcific tendinitis* y *subacromial impingement*, a partir de la información obtenida se realizó una revisión bibliográfica de un total de 311 artículos publicados en las bases de datos PubMed, Hinari, SciELO y Medline mediante el gestor de búsqueda y administrador de

referencias EndNote, de ellos se utilizaron 51 citas seleccionadas para realizar la revisión, 49 de ellas de los últimos 5 años donde se incluyeron 4 libros.

Se consideraron estudios de pacientes con TC del hombro y lesiones por compresión subacromial en cuanto a diagnóstico y diferentes modalidades de tratamiento conservador y quirúrgico. Se excluyeron las investigaciones de pacientes que abordaban la TC del hombro asociadas a inestabilidad del hombro. Para mostrar la metodología de búsqueda y selección de la información se creó un flujograma (Fig. 1).



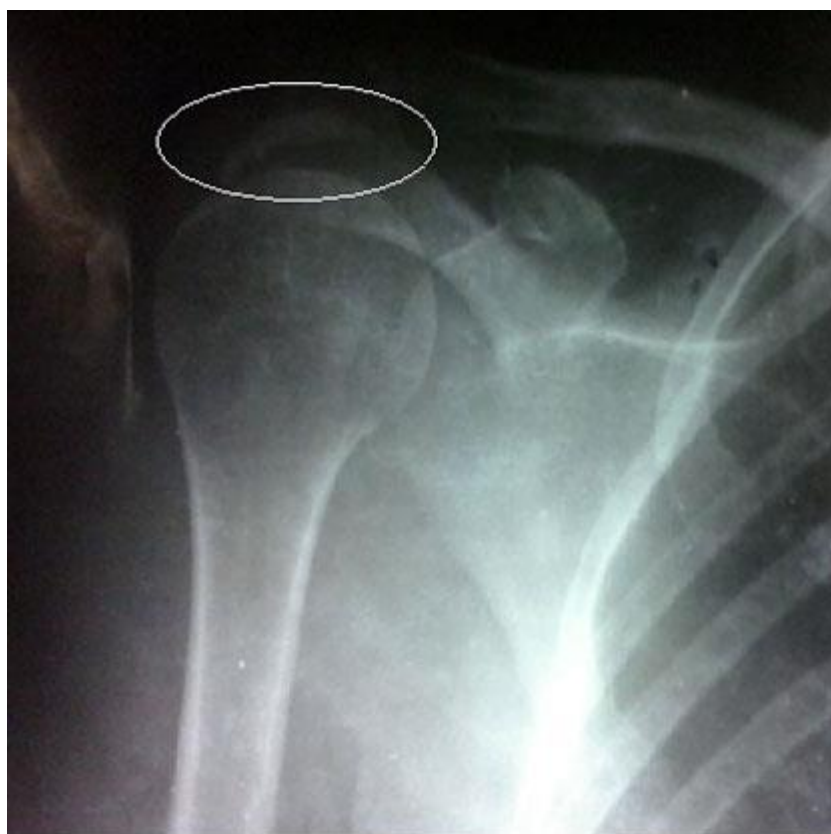**Fig. 1.** Flujograma elaborado para la búsqueda y selección de la información.

## ASPECTOS CLÍNICOS

Los pacientes con TC del hombro presentan fundamentalmente dolor a nivel del hombro con pérdida de la movilidad articular. El dolor es más frecuente durante la fase de reabsorción y es debido al aumento de la presión intratendinosa por exudación celular y proliferación vascular. El paciente es capaz de señalar con un dedo la zona del dolor y en ocasiones tiene irradiación hacia el músculo deltoides. Por otra parte, el dolor de la TC hombro produce frecuentemente trastornos del sueño, ya que aumenta su intensidad en la noche.<sup>10-12</sup>

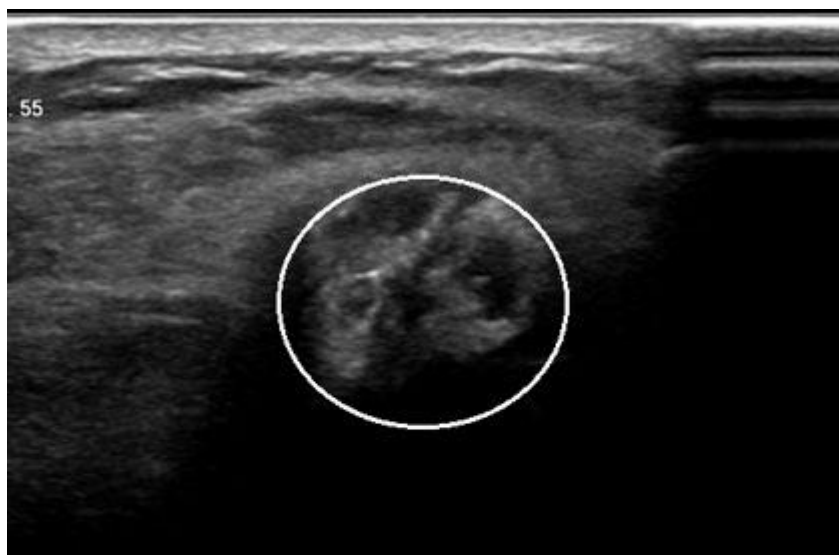La exploración física de la articulación muestra limitación de los movimientos, los enfermos en ocasiones aumentan la rotación interna y de esta manera alivian el dolor, al tener la extremidad más cercana al tronco.<sup>13-15</sup>

Los exámenes imaginológicos desempeña un importante papel en el diagnóstico y evolución de los enfermos, entre estos se destacan la radiografía simple (Fig. 2), el ultrasonido de alta definición<sup>16-18</sup> (Fig. 3) y la imagen de resonancia magnética.<sup>19</sup> El hallazgo de calcificaciones en presencia de cambios artrósicos hace posible el diagnóstico diferencial de la TC del hombro.<sup>20</sup>



Fuente: Archivo de los autores.

**Fig. 2.** Radiografía de hombro derecho en proyección anteroposterior, donde se aprecia calcificación de 3 cm (círculo de color blanco).



Fuente: Archivo de los autores.

**Fig. 3.** Ultrasonido diagnóstico de alta definición donde se aprecia calcificación en el tendón del supraespinoso del hombro derecho (círculo de color blanco).

## CLASIFICACIÓN

Las TC del hombro se clasifican de diversas maneras, por ejemplo Bosworth BM, citado por *Wolf BR y otros*,<sup>1</sup> las clasifica según el tamaño en: pequeñas (menores de 0,5 mm), medianas (de 0,6 mm a 1,5 cm) y grandes (las que miden más de 1,5 cm).

También son clasificadas según la duración de los síntomas y signos en: agudas (hasta 2 semanas), subagudas (de 2 a 8 semanas), y crónicas (más de 8 semanas). Harvie P citado por *Wolf BR y otros*,<sup>1</sup> las agrupa en tipo I (o idiopática) y tipo II (secundarias), por lo general asociadas a trastornos endocrinos; el tipo II tiene una mala respuesta al tratamiento conservador y por lo general necesita de intervención quirúrgica.

Por su parte Gartner J y Heyer A, citados por *Wolf BR y otros*,<sup>1</sup> las dividen en: tipo I (depósitos homogéneos con bordes bien definidos en la radiografía simple); tipo II (depósitos no homogéneos con bordes bien definidos u homogéneos con bordes no definidos) y tipo III (acúmulos no homogéneos sin bordes definidos).

La clasificación francesa las agrupa según su apariencia radiográfica en tipo A- zona redondeada, radiodensa y bien definida; tipo B- con apariencia multilobular radiodensa con límites definidos; tipo C- imágenes más radiolúcidas y heterogéneas con bordes irregulares y tipo D- lesiones calcificadas distróficas en la inserción del tendón.<sup>21,22</sup>

## TRATAMIENTO

La primera línea de tratamiento de la TC del hombro es la conservadora, mediante la cual se puede obtener la resolución de los síntomas y signos en alrededor del 6 % al

---

99 %. El objetivo fundamental de esta variedad de tratamiento es mantener y recuperar la movilidad articular, para lo cual se necesita de un programa de rehabilitación adecuado y apoyado por el uso de analgésicos y antiinflamatorios no esteroideos.<sup>23-25</sup>

El tratamiento conservador en pacientes con TC del hombro también incluye el lavado mediante el uso de agujas,<sup>26,27</sup> ultrasonido,<sup>28</sup> y ondas de choque extracorpóreas.<sup>29,30</sup>

El lavado con agujas en la actualidad es asistido por ultrasonido y tiene un porcentaje de eliminación de la masa cálcica de 28 % a 76 %.<sup>31</sup> Esta variedad de tratamiento aumenta su efectividad si se combina con el uso de las ondas de choque extracorpóreas.<sup>32-34</sup>

El empleo del ultrasonido en esta entidad es controversial, sin embargo produce alivio del dolor y mejora la función articular a las 6 semanas de su aplicación, por lo que esta modalidad conservadora solo está indicada en el alivio de los síntomas a corto plazo.<sup>35,36</sup>

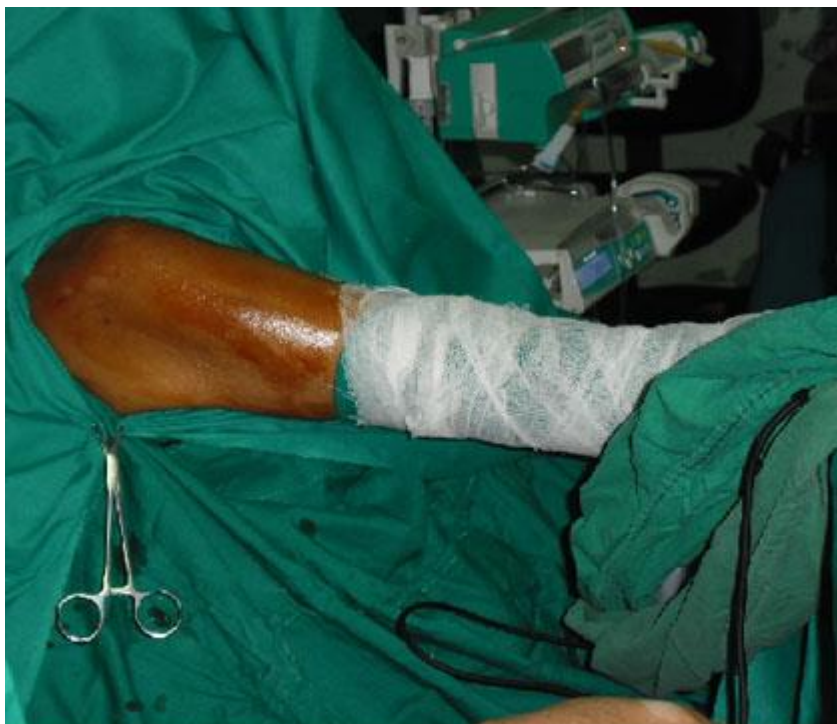El uso de ondas de choque extracorpóreas es una variedad de tratamiento conservador no invasiva indicada en hombros sintomáticos después del fallo de las modalidades conservadoras descritas con anterioridad. Produce la eliminación de 15 % a 75 % de los depósitos y proporciona un alto porcentaje de alivio a corto y a largo plazos.<sup>37-39</sup>

En la actualidad no existe consenso acerca de la indicación del tratamiento quirúrgico, ya que algunos autores lo recomiendan como tratamiento temprano y otros prefieren esperar la respuesta al tratamiento conservador. Sin embargo, existen situaciones muy puntuales que conducen a preferir la variedad quirúrgica, entre ellas: presencia de síntomas progresivos y que impidan actividades de la vida diaria, ausencia de respuesta al tratamiento conservador y continuidad de los síntomas de 6 a 12 meses aún con tratamiento conservador. El tratamiento quirúrgico está contraindicado en la fase de reabsorción.<sup>40-42</sup>

La vía artroscópica es la más empleada por las siguientes ventajas: periodo corto para incorporación a la rehabilitación, mejor resultado estético, posibilidad de detectar y tratar otras lesiones articulares asociadas y permite preservar los tejidos blandos vecinos a la articulación.<sup>43,44</sup>

## **TÉCNICA QUIRÚRGICA**

Una vez aplicada la anestesia general endotraqueal en combinación con bloqueo interescalénico, el enfermo es colocado en la posición quirúrgica, que puede ser en decúbito lateral o en silla de playa, esta última es la preferida por los autores (Fig. 4).<sup>1,45,46</sup>



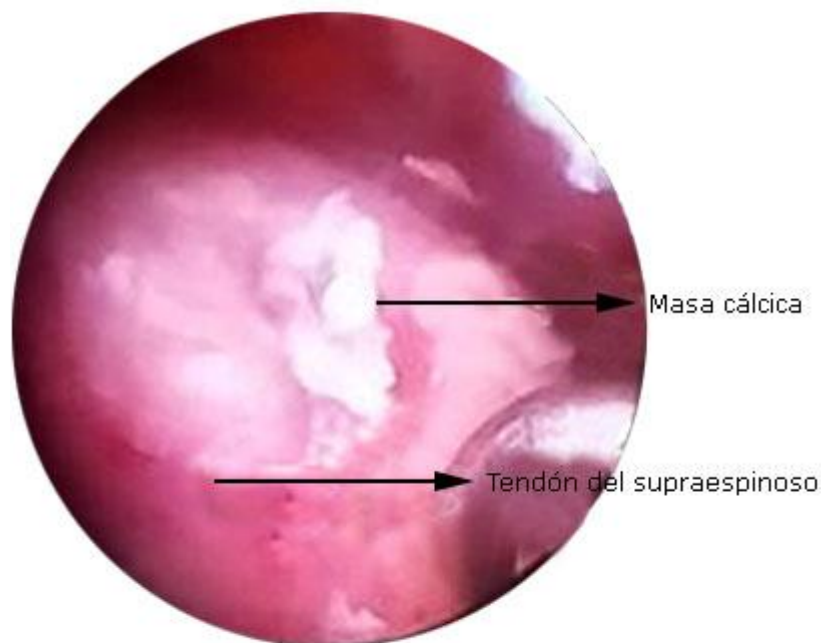
Fuente: Archivo de los autores.

**Fig. 4.** Posición en silla de playa para realizar cirugía artroscópica del hombro por presentar tendinitis calcificada del hombro derecho

El procedimiento artroscópico comienza mediante el portal posterior estándar, por donde se inspecciona toda la articulación glenohumeral, aunque en ocasiones desde esta posición es difícil detectar la calcificación algunas veces se detecta hiperemia de los tejidos del tendón del supraespinoso, lo que es altamente sugestivo de la presencia de la calcificación. En caso de existir otras lesiones asociadas se procede a su tratamiento por esta vía. Una vez localizada la posible zona de la calcificación se procede a puncionarla con una aguja espinal hasta observar las sales de calcio, de ser así entonces se coloca un hilo a través del túnel de la aguja para identificar el lugar de la calcificación. En caso de no detectar la zona calcificada, esta se trata de localizar desde el espacio subacromial.<sup>1,13,28</sup>

Una vez inspeccionada la articulación glenohumeral se procede a la inspección del espacio subacromial mediante los portales posterior, lateral y anterior, para mejorar la visualización es necesario limpiar con el rasurador y el electrocoagulador el tejido bursal, si la zona está ya detectada con anterioridad se observa el hilo, sino se evalúa con el explorador hasta detectar la zona calcificada, la que con un bisturí se abre y se extrae tanta masa cálcica como sea posible (Fig. 5), apoyado en la irrigación para la extracción. Seguidamente en caso de sección profunda del tendón se debe suturar mediante las variantes de tendón-tendón o tendón-hueso, según lo requiera la lesión. Terminado el procedimiento artroscópico se coloca el brazo del enfermo en un cabestrillo de tela y se comienza la rehabilitación según la magnitud de la afección.<sup>13,47</sup>





Fuente: Archivo de los autores.

**Fig. 5.** Masa cálcica en forma de copos de nieve localizada en el tendón del supraespinoso.

En algunas ocasiones es difícil de detectar la calcificación y esto ocurre en el 12 % de los pacientes al usar la vía artroscópica y en el 15 % de la vía abierta.<sup>1,35</sup>

La acromioplastia no mejora los resultados funcionales después de la cirugía artroscópica para los pacientes que sufren de tendinitis calcificada, excepto si existen cambios radiográficos o alteraciones estructurales del acromion.<sup>48,49</sup>

Las complicaciones de la cirugía artroscópica para la TC del hombro son similares a los restantes procedimientos artroscópicos, en lo fundamental vasculares, nerviosas y funcionales de tipo transitoria.<sup>50,51</sup>

## CONCLUSIONES

La TC del hombro es una entidad frecuente, sus síntomas y signos fundamentales son el dolor y la pérdida de la movilidad articular. Aunque el tratamiento conservador es el más empleado en esta entidad, la cirugía por vía artroscópica ofrece múltiples ventajas con altos porcentajes de éxito para el alivio del dolor y mejoría de la función articular.

## Conflicto de intereses

Los autores declaran no tener conflicto de intereses en la realización de este trabajo.

## **REFERENCIAS BIBLIOGRÁFICAS**

1. Wolf BR, Donigan JA. Calcific tendinitis. En: Johnson DH. Operative Arthroscopy. 4<sup>th</sup> ed. Philadelphia: Wolters Kluwer; 2013. p. 297-307.
2. Bureau NJ. Calcific tendinopathy of the shoulder. *Semin Musculoskelet Radiol.* 2013 Feb;17(1):80-4.
3. Hackett L, Millar NL, Lam P, Murrell GA. Are the symptoms of calcific tendinitis due to neoinnervation and/or neovascularization? *J Bone Joint Surg Am.* 2016 Feb;98(3):186-92.
4. ElShewy MT. Calcific tendinitis of the rotator cuff. *World J Orthop.* 2016 Jan;7(1):55-60.
5. Diehl P, Schauwecker J. Calcific tendinitis of the shoulder: operative and nonoperative treatment options. *MMW Fortschr Med.* 2014 Oct;156(17):56-9.
6. Merolla G, Singh S, Paladini P, Porcellini G. Calcific tendinitis of the rotator cuff: state of the art in diagnosis and treatment. *J Orthop Traumatol.* 2016 Mar;17(1):7-14.
7. Bannuru RR, Flavin NE, Vaysbrot E, Harvey W, McAlindon T. High-energy extracorporeal shock-wave therapy for treating chronic calcific tendinitis of the shoulder: a systematic review. *Ann Intern Med.* 2014 Apr;160(8):542-9.
8. Greis AC, Derrington SM, McAuliffe M. Evaluation and nonsurgical management of rotator cuff calcific tendinopathy. *Orthop Clin North Am.* 2015 Apr;46(2):293-302.
9. Scibek JS, Carcia CR. Presentation and conservative management of acute calcific tendinopathy: a case study and literature review. *J Sport Rehabil.* 2012 Nov;21(4):334-42.
10. Yablon CM, Jacobson JA. Rotator cuff and subacromial pathology. *Semin Musculoskelet Radiol.* 2015 Jul;19(3):231-42.
11. Rodeo SA. Why do tendons hurt? Lessons from the study of calcific tendinitis: commentary on an article by Lisa Hackett, AMS, et al. "Are the symptoms of calcific tendinitis due to neoinnervation and/or neovascularization?" *J Bone Joint Surg Am.* 2016 Feb;98(3):e13.
12. De Carli A, Pulcinelli F, Rose GD, Pitino D, Ferretti A. Calcific tendinitis of the shoulder. *Joints.* 2014 Aug;2(3):130-6.
13. Kachewar SG, Kulkarni DS. Calcific tendinitis of the rotator cuff: a review. *J Clin Diagn Res.* 2013 Jul;7(7):1482-5.
14. Karahan M, Akgun U, Kocaoglu B. Calcific tendinitis. En: Milano G, Grasso A. *Shoulder Arthroscopy.* London: Springer Verlag; 2014. p. 355-64.
15. Louwerens JK, Sierevelt IN, van Hove RP, van den Bekerom MP, van Noort A. Prevalence of calcific deposits within the rotator cuff tendons in adults with and without subacromial pain syndrome: clinical and radiologic analysis of 1219 patients. *J Shoulder Elbow Surg.* 2015 Oct;24(10):1588-93.

16. Ottenheijm RP, Cals JW, Weijers R, Vanderdood K, de Bie RA, Dinant GJ. Ultrasound imaging for tailored treatment of patients with acute shoulder pain. *Ann Fam Med*. 2015 Jan-Feb;13(1):53-5.
17. Shah NP, Miller TT, Stock H, Adler RS. Sonography of supraspinatus tendon abnormalities in the neutral *versus* Crass and modified Crass positions: a prospective study. *J Ultrasound Med*. 2012 Aug;31(8):1203-8.
18. Nogueira-Barbosa MH, Gregio-Junior E, Lorenzato MM. Retrospective study of sonographic findings in bone involvement associated with rotator cuff calcific tendinopathy: preliminary results of a case series. *Radiol Bras*. 2015 Nov-Dec;48(6):353-7.
19. Nörenberg D, Ebersberger HU, Walter T, Ockert B, Knobloch G, Diederichs G, et al. Diagnosis of calcific tendonitis of the rotator cuff by using susceptibility-weighted MR imaging. *Radiology*. 2016 Feb;278(2):475-84.
20. Sansone V, Consonni O, Maiorano E, Meroni R, Goddi A. Calcific tendinopathy of the rotator cuff: the correlation between pain and imaging features in symptomatic and asymptomatic female shoulders. *Skeletal Radiol*. 2016 Jan;45(1):49-55.
21. Carcia CR, Scibek JS. Causation and management of calcific tendonitis and peri-arthritis. *Curr Opin Rheumatol*. 2013 Mar;25(2):204-9.
22. Habermeyer P, Magosch P, Lichtenberg S. Classification and scores of the shoulder. Berlin: Springer; 2006. p. 9-12.
23. Fusaro I, Orsini S, Diani S, Saffioti G, Zaccarelli L, Galletti S. Functional results in calcific tendinitis of the shoulder treated with rehabilitation after ultrasonic-guided approach. *Musculoskelet Surg*. 2011 Jul;95(Suppl 1):S31-6.
24. Descatha A, Thomas T, Aubert F, Aublet-Cuvelier A, Roquelaure Y. Calcific tendinitis of the shoulder and compensation consequences: calcific disorder of tendon or tendinopathy with calcification? *Presse Med*. 2012 May;41(5):453-4.
25. Sansone VC, Meroni R, Boria P, Pisani S, Maiorano E. Are occupational repetitive movements of the upper arm associated with rotator cuff calcific tendinopathies? *Rheumatol Int*. 2015 Feb;35(2):273-80.
26. Del Castillo-González F, Ramos-Álvarez JJ, Rodríguez-Fabián G, González-Pérez J, Calderón-Montero J. Treatment of the calcific tendinopathy of the rotator cuff by ultrasound-guided percutaneous needle lavage. Two years prospective study. *Muscles Ligaments Tendons J*. 2015 Feb;4(4):407-12.
27. Sconfienza LM, Viganò S, Martini C, Aliprandi A, Randelli P, Serafini G, et al. Double-needle ultrasound-guided percutaneous treatment of rotator cuff calcific tendinitis: tips & tricks. *Skeletal Radiol*. 2013 Jan;42(1):19-24.
28. Suzuki K, Potts A, Anakwenze O, Singh A. Calcific tendinitis of the rotator cuff: management options. *J Am Acad Orthop Surg*. 2014 Nov;22(11):707-17.
29. Galasso O, Amelio E, Riccelli DA, Gasparini G. Short-term outcomes of extracorporeal shock wave therapy for the treatment of chronic non-calcific tendinopathy of the supraspinatus: a double-blind, randomized, placebo-controlled trial. *BMC Musculoskelet Disord*. 2012 Jun;13:86.

30. Louwerens JK, Veltman ES, van Noort A, van den Bekerom MP. The effectiveness of high-energy extracorporeal shockwave therapy versus ultrasound-guided needling versus arthroscopic surgery in the management of chronic calcific rotator cuff tendinopathy: a systematic review. *Arthroscopy*. 2016 Jan;32(1):165-75.
31. de Witte PB, Selten JW, Navas A, Nagels J, Visser CP, Nelissen RG, et al. Calcific tendinitis of the rotator cuff: a randomized controlled trial of ultrasound-guided needling and lavage versus subacromial corticosteroids. *Am J Sports Med*. 2013 Jul;41(7):1665-73.
32. Jelsing EJ, Maida E, Smith J. A simple technique to restore needle patency during percutaneous lavage and aspiration of calcific rotator cuff tendinopathy. *PMR*. 2013 Mar;5(3):242-4.
33. Lanza E, Banfi G, Serafini G, Lacelli F, Orlandi D, Bandirali M, et al. Ultrasound-guided percutaneous irrigation in rotator cuff calcific tendinopathy: what is the evidence? A systematic review with proposals for future reporting. *Eur Radiol*. 2015 Jul;25(7):2176-83.
34. Vignesh KN, McDowall A, Simunovic N, Bhandari M, Choudur HN. Efficacy of ultrasound-guided percutaneous needle treatment of calcific tendinitis. *Am J Roentgenol*. 2015 Jan;204(1):148-52.
35. Gatt DL, Charalambous CP. Ultrasound-guided barbotage for calcific tendonitis of the shoulder: a systematic review including 908 patients. *Arthroscopy*. 2014 Sep;30(9):1166-72.
36. Kim YS, Lee HJ, Kim YV, Kong CG. Which method is more effective in treatment of calcific tendinitis in the shoulder? Prospective randomized comparison between ultrasound-guided needling and extracorporeal shock wave therapy. *J Shoulder Elbow Surg*. 2014 Nov;23(11):1640-6.
37. Ioppolo F, Tattoli M, Di Sante L, Venditto T, Tognolo L, Delicata M, et al. Clinical improvement and resorption of calcifications in calcific tendinitis of the shoulder after shock wave therapy at 6 months' follow-up: a systematic review and meta-analysis. *Arch Phys Med Rehabil*. 2013 Sep;94(9):1699-706.
38. Ehud A, Ehud R, Alexander VT, Ali N, Giuseppe S, Ofer L. The "Hoover" (vacuum cleaner) technique for calcifying tendonitis deposits excision and removal of the calcific debris. *Int J Shoulder Surg*. 2012 Jul;6(3):97-8.
39. Oudelaar BW, Schepers-Bok R, Ooms EM, Huis In 't Veld R, Vochteloo AJ. Needle aspiration of calcific deposits (NACD) for calcific tendinitis is safe and effective: Six months follow-up of clinical results and complications in a series of 431 patients. *Eur J Radiol*. 2016 Apr;85(4):689-94.
40. Balke M, Bielefeld R, Schmidt C, Dedy N, Liem D. Calcifying tendinitis of the shoulder: midterm results after arthroscopic treatment. *Am J Sports Med*. 2012 Mar;40(3):657-61.
41. Maier D, Jaeger M, Izadpanah K, Suedkamp NP, Ogon P. Arthroscopic treatment of calcific tendinitis of the shoulder. *Am J Sports Med*. 2012 Jul;40(7):12-3.

42. Jaeger M, Berndt T, Rühmann O, Lerch S. Patients With Impingement Syndrome With and Without Rotator Cuff Tears Do Well 20 Years After Arthroscopic Subacromial Decompression. *Arthroscopy*. 2016 Mar;32(3):409-15.
43. Ellman H, Gartsman GM. Calcific tendinitis. En: Ellman H, Gartsman GM. *Arthroscopic shoulder surgery and related procedures*. Philadelphia: Lea & Febiger; 1993. p. 219-32.
44. Sabeti M, Schmidt M, Ziai P, Graf A, Nemecek E, Schueller-Weidekamm C. The intraoperative use of ultrasound facilitates significantly the arthroscopic debridement of calcific rotator cuff tendinitis. *Arch Orthop Trauma Surg*. 2014 May;134(5):651-6.
45. Denard PJ, Burkhart SS. Arthroscopic revision rotator cuff repair. *J Am Acad Orthop Surg*. 2011 Nov;19 (11):657-66.
46. Clement ND, Watts AC, Phillips C, McBirnie JM. Short-Term Outcome After Arthroscopic bursectomy debridement of rotator cuff calcific tendonopathy with and without subacromial decompression: a prospective randomized controlled trial. *Arthroscopy*. 2015 Sep;31(9):1680-7.
47. Ji JH, Shafi M, Moon CY, Park SE, Kim YJ, Kim SE. Arthroscopic suture bridge technique for intratendinous tear of rotator cuff in chronically painful calcific tendinitis of the shoulder. *Orthop Surg*. 2013 Nov;5(4):289-92.
48. Balke M, Banerjee M, Vogler T, Akoto R, Bouillon B, Liem D. Acromial morphology in patients with calcific tendinitis of the shoulder. *Knee Surg Sports Traumatol Arthrosc*. 2014 Feb;22(2):415-21.
49. Marder RA, Heiden EA, Kim S. Calcific tendonitis of the shoulder: is subacromial decompression in combination with removal of the calcific deposit beneficial? *J Shoulder Elbow Surg*. 2011 Sep;20(6):955-60.
50. Bouchard A, Garret J, Favard L, Charles H, Ollat D. Failed subacromial decompression. Risk factors. *Orthop Traumatol Surg Res*. 2014 Dec;100(Suppl 8):S365-9.
51. Merolla G, Bhat MG, Paladini P, Porcellini G. Complications of calcific tendinitis of the shoulder: a concise review. *J Orthop Traumatol*. 2015 Sep;16(3):175-83.

Recibido: 13 de julio de 2016.

Aprobado: 11 de noviembre de 2016.

*Alejandro Álvarez López*. Calle 2da. No 2. esq. Lanceros. Reparto La Norma. Camagüey, Ciudad. 1. Correo electrónico: [aal.cmw@infomed.sld.cu](mailto:aal.cmw@infomed.sld.cu)