

## **Síndrome de Goltz o Hipoplasia dérmica focal**

### **Goltz Syndrome or focal dermal hypoplasia**

Mercedes Flores Obaya<sup>1\*</sup>

Jorge Alberto Almunia Quesada<sup>1</sup>

Yurian Gbenou Morgan<sup>1</sup>

Grechel Freixas Flores<sup>2</sup>

<sup>1</sup>Hospital Pediátrico Docente “Centro Habana”. La Habana, Cuba.

<sup>2</sup>Policlínico Manduley. La Habana, Cuba.

\*Autor para la correspondencia. Correo electrónico: merciflores@infomed.sld.cu

#### **RESUMEN**

**Introducción:** El síndrome de Goltz o hipoplasia dérmica focal es una enfermedad genética rara del grupo de las displasias ectodérmicas con un mecanismo de herencia dominante ligado al cromosoma X.

**Objetivo:** Describir las características clínicas del síndrome de Goltz, su diagnóstico y tratamiento.

**Presentación del caso:** Paciente femenina de 4 años de edad diagnosticada con síndrome de Goltz. Se valora en equipo multidisciplinario con las especialidades de genética, cirugía maxilofacial, estomatología, dermatología, oftalmología, ortopedia y el servicio de otorrinolaringología.

**Conclusiones:** El síndrome de Goltz se caracteriza principalmente por afectación cutánea; anomalías oculares, dentales, faciales y esqueléticas; afectación del aparato gastrointestinal, urinario, cardiovascular y sistema nervioso central con grado variable de severidad. Su diagnóstico es clínico. La atención interdisciplinaria es fundamental para el adecuado diagnóstico y tratamiento; su pronóstico depende del grado de afectación.

**Palabras clave:** síndrome de Goltz; hipoplasia dérmica focal; papilomatosis.

## ABSTRACT

**Introduction:** Goltz syndrome also known as focal dermal hypoplasia is a rare genetic disease in the ectodermal dysplasia's group and with a mechanism of dominant inheritance linked to the X chromosome.

**Objectives:** To describe the clinical characteristics of the Goltz syndrome, its diagnosis and treatment.

**Case presentation:** Case of a 4 year-old female patient diagnosed with Goltz syndrome. She was studied by a multidisciplinary team including Genetics, Maxillofacial Surgery, Stomatology, Dermatology, Ophthalmology, Orthopedics and ORL specialists.

**Conclusions:** Goltz syndrome or focal dermal hypoplasia is mainly characterized by skin affectations; eyes, dental, skeletal, and face anomalies; gastrointestinal tract, urinary, cardiovascular and central nervous systems' affections with varying degrees of severity. The diagnosis is clinical. A multidisciplinary approach is essential for a proper diagnosis and treatment; and prognosis depends on the grade of severity.

**Keywords:** Goltz syndrome; focal dermal hypoplasia; papillomatosis.

Recibido: 25/05/ 2017

Aprobado: 26/09/ 2018

## INTRODUCCIÓN

La hipoplasia dérmica focal (HDF) o síndrome de Goltz fue descrita por primera vez en 1921 por *Jessner*; *Lieberman* en 1935 confirma el primer caso por medio de una biopsia. Años más tarde, en 1962, *Goltz* publica tres casos en mujeres con hipoplasia dérmica, herniación del tejido graso y defectos meso ectodérmicos. Finalmente, en 1963, *Gorlin* introdujo el término "hipoplasia dérmica focal" y describe los hallazgos histológicos que caracterizan al síndrome. Por esta razón, dicha genodermatosis también se conoce como síndrome de Goltz o síndrome de Goltz-Gorlin, pero puede confundirse con el síndrome del carcinoma basocelular névico, por lo que se prefiere el término de hipoplasia dérmica focal.<sup>(1,2)</sup>

En la década de los 60 del siglo XX, *Goltz*<sup>(3)</sup> y *Gorlin*<sup>(4)</sup> lo definieron en un síndrome caracterizado por atrofia e hiperpigmentación lineal de la piel, depósitos subcutáneos superficiales de tejido adiposo, lesiones papilomatosas múltiples en mucosas bucal, perianal y vulvar, así como en región perineal y piel periorificial, defectos en extremidades y anomalías de las uñas y le dieron el nombre de hipoplasia dérmica focal:

F/*Female sex* (sexo femenino),

O/*Osteopathia striata* (osteopatía estriada);

C/*Coloboma* (coloboma),

A/*Absent ectodermis, mesodermis and neurodermis derived elements* (ausencia de estructuras derivadas del ectodermo, mesodermo y neurodermo),

L/*Lobster claw deformity* (deformidad en pinza de langosta).<sup>(3,4)</sup>

Se asocian alteraciones óseas en el 80 % de los casos dada por deformidades en pinzas de langosta con sindactilia, hipoplasia o agenesia de los dedos, asimetría corporal, escoliosis y espina bífida, se presentan alteraciones dentarias como hipodoncia, defectos en la estructura del esmalte y retraso en la erupción dental. Suele haber retraso del crecimiento y delgadez.<sup>(5)</sup>

En el 95 % de los casos son esporádicos, sin embargo, se acepta una herencia autosómica dominante ligada al cromosoma X. Esto explicaría que el 88 % de los casos son mujeres. Para los varones homocigotos la enfermedad es letal y los casos registrados se deben a mutaciones nuevas en el gen *PORCN* (locus Xp11.23) o a alteraciones estructurales XXY, aunque 10 % de los casos afectados son hombres, debido a un mosaicismo pos-cigótico.<sup>(1,2,3,4,5,6)</sup>

La expresividad de la enfermedad es muy variable, puede encontrarse mínimas lesiones hasta compromiso generalizado en los miembros de una misma familia.<sup>(7,8,9,10,11,12,13,14,15)</sup>

El diagnóstico diferencial se realizó con: incontinencia pigmenti., síndrome Rothmund Thomson, nevo lipomatoso superficial, síndrome de Adams Oliver, aplasia cutis congénita. síndrome MIDAS (microftalmia, aplasia dérmica y esclerocórnea), síndrome EEC (displasia ectodérmica con ectrodactilia, labio y paladar hendidos).<sup>(1,15,16,17,18)</sup>

El tratamiento es en equipo multidisciplinario.

## PRESENTACIÓN DEL CASO

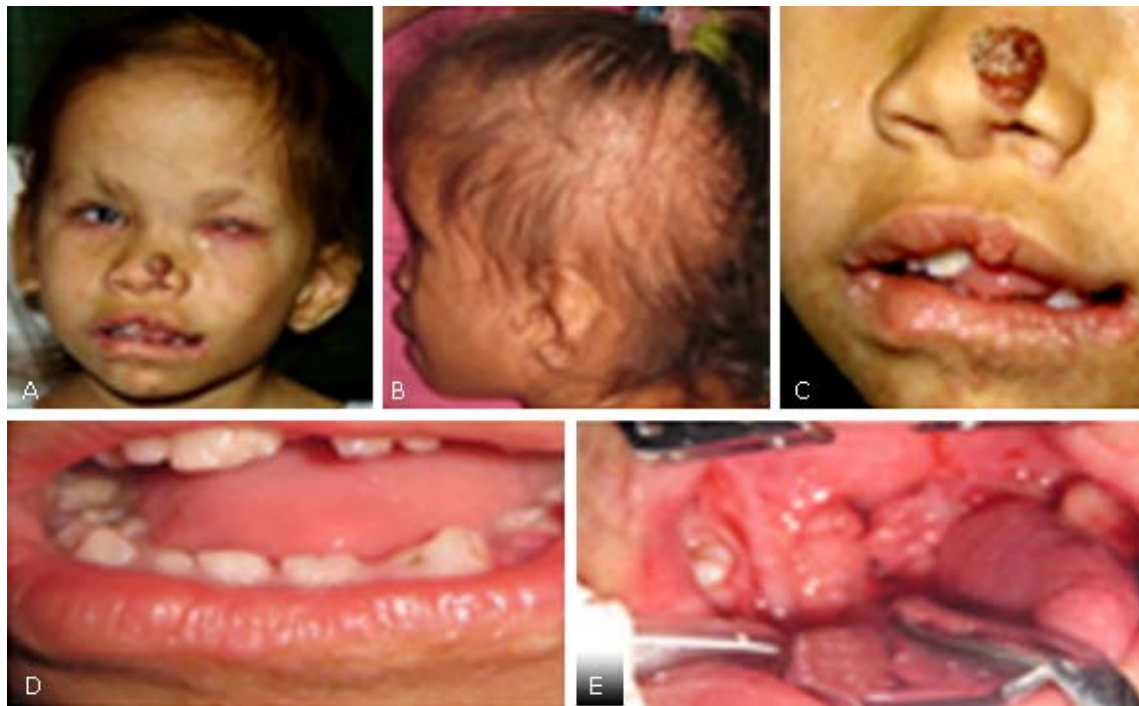Paciente femenina de 4 años de edad, color de piel blanca, remitida de su área de salud para estudio y tratamiento a la consulta externa de cirugía maxilofacial del Hospital Pediátrico Docente Centro Habana, por presentar lesiones papilomatosas, en la región nasal y peribucal.

### Examen físico positivo

*Afecciones cráneo-faciales.* Microcefalia, retraso mental, facies asimétrica, cabello escaso y quebradizo, orejas hipoplásicas con implantación baja, papilomatosis nasal y pericomisural con macrostomía izquierda.

*Afecciones oculares:* estrabismo y cataratas del ojo derecho con ceguera total del ojo izquierdo.

*Alteraciones bucodentales.* Microdoncia, oligodoncia, fusión dentaria e hipoplasia del esmalte. Amígdalas hipertróficas con múltiples lesiones papilomatosas (Fig. 1).



**Fig. 1** - A. Microcefalia, facies asimétrica, estrabismo y cataratas del ojo derecho con ceguera total del ojo izquierdo. B. Cabello escaso y quebradizo, orejas hipoplásicas con implantación baja. C. Papilomatosis nasal y pericomisural con macrostomía izquierda. D. Microdoncia, oligodoncia, fusión dentaria e hipoplasia del esmalte. E. Amígdalas hipertróficas con múltiples lesiones papilomatosas.

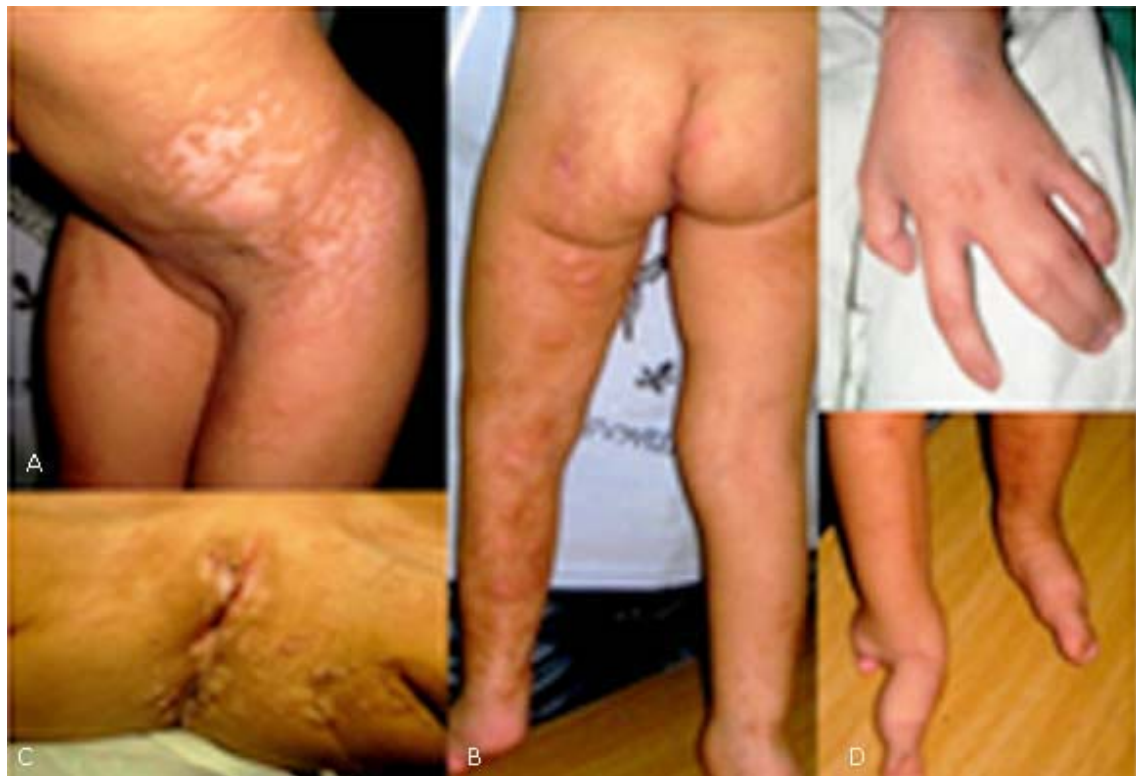*Afecciones dermatológicas.* Dermatitis diseminada, bilateral, simétrica. En extremidades superiores se disponen linealmente siguiendo toda la extremidad.

*Región tóracoabdominal.* Manchas hiperpigmentadas e hipocrómicas siguiendo las líneas de Blaschko.

*Miembros inferiores.* En la cara posterior del miembro inferior izquierdo presencia de masas abollonadas, rosadas, blandas, combinadas con lesiones acrómicas y atróficas, con la misma disposición lineal característica.

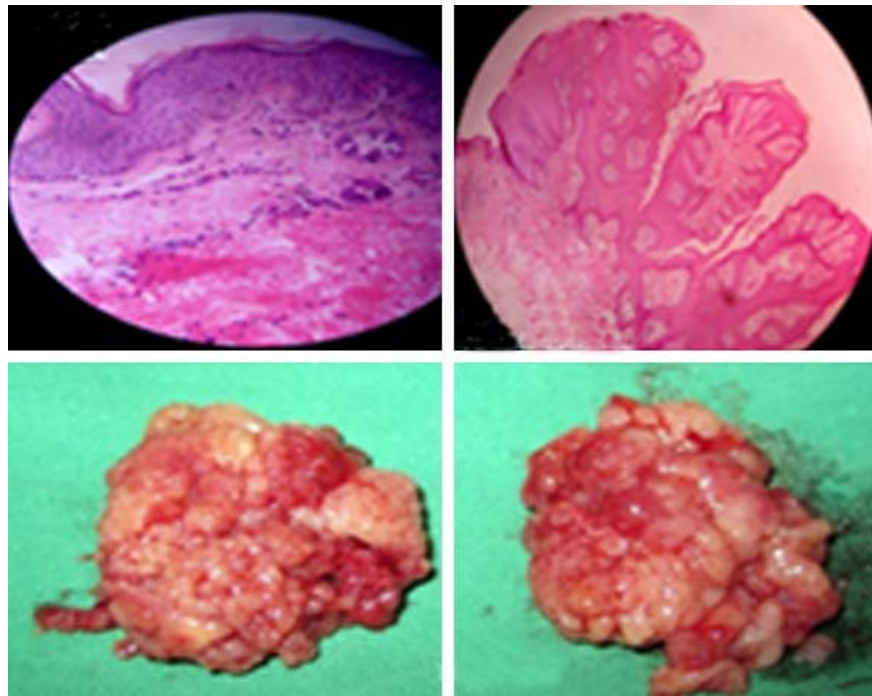
*Región perianal.* Se encontraron papilomas similares a los observados en la región nasolabial.

*Lesiones esqueléticas.* Sindactilia cutánea en la mano izquierda entre los dedos III y IV y sindactilia bilateral de pies; presencia de estrías longitudinales en los huesos largos y escoliosis tóracolumbar (Fig. 2).



**Fig. 2** – A. Manchas hiperpigmentadas e hipocrómicas siguiendo las líneas de Blaschko. B. Cara posterior del miembro inferior izquierdo presencia de masas abollonadas, rosadas, blandas, combinadas con lesiones acrómicas y atróficas. C. Región perianal (papilomas) D. Sindactilia.

Durante la anamnesis y examen físico encontramos importantes hallazgos que motivaron la valoración e interconsulta con otras especialidades: Genética, Dermatología, Oftalmología, Ortopedia, O.R.L, Estomatología y Neuro-pediatría. Se realizaron estudios que fueron concluyentes del síndrome de Goltz o hipoplasia dérmica focal. Entre los procedimientos quirúrgicos llevados a cabo por cirugía maxilofacial, dermatología y otorrinolaringología a la paciente se encontraron: la biopsia excisional de las lesiones de piel, las papilomas nasolabiales y amigdalotomías. (Fig. 3)



**Fig. 3** - Exéresis y biopsias de lesiones buco-faciales.

Las fotos presentadas estuvieron avaladas con el consentimiento de los padres.

## DISCUSIÓN

El síndrome de Goltz se considera una genodermatosis muy rara, con menos de 300 casos publicados en la literatura científica. Por ello, no se conoce la prevalencia exacta a nivel mundial. Afecta predominantemente a las mujeres (9:1), y no se ha encontrado un predominio racial.<sup>(1,2,3,4,5,6,7,15,16,17)</sup> En el Hospital Pediátrico Docente Centro Habana en 20 años de trabajo se han registrado solamente dos casos en el sexo femenino.

El 95 % de los casos son esporádicos y se presenta desde el nacimiento, sin embargo, se ha documentado la transmisión familiar con un modo de herencia dominante ligado al X por mutaciones en el gen PORCN (locus Xp11.23). Según *Morales*<sup>(1)</sup> esto implica una mayor incidencia en mujeres (90 %) y letalidad en los homocigotos masculinos. Las pacientes del sexo femenino son heterocigotas o tienen un mosaicismo en la mutación del gen PORCN. En cambio, los varones (10-12 %) deben presentar forzosamente un mosaicismo somático debido a cualquiera de las siguientes: mutación de novo poscigótica, mutación de hemicromátide del cromosoma X o constitución cromosómica XXY.<sup>(9,10,11,12,13,14,15,16,17,18)</sup>

El diagnóstico es clínico, debido a que la topografía y morfología son características. En el caso de manifestaciones clínicas escasas, son de utilidad los hallazgos en la cavidad oral. Como pruebas adicionales pueden realizarse estudios moleculares, como el análisis de la secuencia genética en hombres y mujeres, y la hibridación fluorescente *in situ* o arreglos de hibridación genómica comparativa (CGH) en mujeres. El diagnóstico prenatal se aconseja en embarazos con riesgo elevado, es decir, cuando la mutación ya se ha identificado en la familia (ecografía). La biopsia de piel es útil para confirmar el diagnóstico. Se observa un pedículo fibrovascular, tejido conectivo laxo y numerosos vasos sanguíneos dilatados, rodeados de un infiltrado inflamatorio mixto. En la microscopía electrónica, en la dermis se observan numerosas estructuras lineares filamentosas, así como células grasas multiloculares, consideradas una forma de adipocitos inmaduros. Estudios ultraestructurales han demostrado un aumento de colágena tipo III en la dermis y ausencia de colágena tipo IV en la membrana basal. En la radiografía de huesos se hace necesario buscar osteopatía estriada.<sup>(1,5,18,19,20)</sup> En el caso en estudio, las manifestaciones clínicas con los resultados de la biopsia por dermatología fueron concluyentes.

Las alteraciones cutáneas pueden tener una distribución bilateral lineal o reticular, que sigue las líneas de Blaschko, que corresponden a vías de migración neuronal durante el desarrollo embrionario. Las más características son cinco: distintos patrones de atrofia, lesiones estriadas, papilomas verrucosos tipo frambuesa, pólipos blandos y lipomas, que realmente son hernias de tejido adiposo por el adelgazamiento de la dermis. Estas áreas de herniación del tejido celular subcutáneo amarillento sobre la epidermis son características de esta entidad y se acompañan de atrofia cribiforme, rojiza o rojo-amarillenta con hiper- o hipopigmentación, telangiectasias, xerosis, foto sensibilidad y prurito.<sup>(1,2)</sup>

La lesiones se pueden ubicar en cualquier parte del cuerpo principalmente en piernas, antebrazos y mejillas (líneas radiadas desde los ángulos de la boca) localizados en áreas de mucosas y pliegues (perioral, perivulvar, perianal, periocular). Causan obstrucción de laringe, esófago o estómago.<sup>(1,21,22,23,24,25)</sup>

El diagnóstico radiológico de osteopatía estriada es clave en el diagnóstico en sujetos con expresión fenotípica mínima.

En cuanto al pronóstico, depende del grado de afección. Cuando esta es leve, tienen la misma esperanza de vida que la población general, según las alteraciones sistémicas asociadas. En cambio, cuando la afección es severa, los pacientes rara vez viven más allá de la infancia, y existen registros de abortos y mortinatos en la familia.<sup>(1,17,20,21,22,23,24,25,26)</sup>

Se concluye que el síndrome de Goltz o hipoplasia dérmica focal es una genodermatosis muy rara con una amplia variabilidad fenotípica debida muy probablemente a la inactivación aleatoria del cromosoma X, dependiendo del tipo de mutación presente en PORCN. Su manejo es multidisciplinario y el pronóstico depende del grado de afectación.<sup>(17,23)</sup> En la actualidad se han publicado aproximadamente 200 casos del síndrome de Goltz en la literatura mundial.<sup>(13,17,18,19,20,21,22,23,24,25,26,27)</sup>

## REFERENCIAS BIBLIOGRÁFICAS

1. Morales Barrera ME. Hipoplasia dérmica focal (Síndrome de Goltz). Rev Cent Dermatol Pasc. 2014;23(1):11-16. Acceso: 18/04/2017. Disponible en: <http://www.medigraphic.com/pdfs/derma/cd-2014/cd141c.pdf>
2. Maymí A, Martín R. Focal Dermal Hypoplasia with unusual cutaneous features. Pediatric Dermatol. 2007;24(4):387-390. Access: 2017/04/18. Available at: <https://onlinelibrary.wiley.com/doi/.../j.1525-1470.2007.00455.x>
3. Goltz RW, Peterson WC, Gorlin RJ, Ravits HG. Focal dermal hypoplasia. Arch Dermatol. 1962;6:708-17. Access: 2017/05/18. Available at: <https://www.ncbi.nlm.nih.gov/pubmed/13948891>
4. Gorlin RJ, Meskin LH, Peterson WC Jr, Goltz RW. Focal dermal hypoplasia syndrome. Acta Derm Venerol. 1963;43:421-40. Access: 2017/05/18. Available at: <https://www.ncbi.nlm.nih.gov/pmc/articles/PMC1017001/>
5. Bitencourt Miranda SB, Delmaestro D, Bertoli R, Marinho T, Lucas E. Focal dermal hipoplasia with exuberant fatherniation's and skeletal deformities. Pediatr Dermatol.



- 2005;22(5):420-3. Access: 2017/05/16. Available at: <https://www.ncbi.nlm.nih.gov/pmc/articles/PMC4763621>
6. Souza-e-Souza I, Assef dos Santos Cunha PC. Síndrome de Goltz: relato de dois casos. *An Bras Dermatol.* 2003;78(1):91-7. Access: 2017/05/17. Disponível em: [www.scielo.br/pdf/abd/v78n1/v78n1a10.pdf](http://www.scielo.br/pdf/abd/v78n1/v78n1a10.pdf)
7. Oyanguren R, Wurgaft R. Hipoplasia focal ectodérmica o síndrome de Goltz. Manejo ortopédico temporomandibular. *Int J Odontostomat.* 2009;3(1):79-85. Access: 2017/05/16. Available at: [www.medigraphic.com/pdfs/derma/cd-2014/cd141c.pdf](http://www.medigraphic.com/pdfs/derma/cd-2014/cd141c.pdf)
8. Lasocki AL, Stark Z, Orchard D. A case of mosaic Goltz syndrome (focal dermal hypoplasia) in a male patient. *Australasian J Dermatol.* 2011;52:48-51. Access: 2017/05/16. Available at: <https://www.ncbi.nlm.nih.gov/pubmed/21332693>
9. Lee S, Choe SJ. Almost Unilateral Focal Dermal Hypoplasia. *Dermatol.* 2011;52:48-51. Access: 2017/05/16. Available at: <https://www.ncbi.nlm.nih.gov/pmc/articles/PMC5318535/>
10. Biechele S, Adissu HA, Cox BJ, Rossant J. Zygotic porcine paternal allele deletion in mice to model human Focal Dermal Hypoplasia. *Plos One.* 2013;8(11):e79139. Access: 2017/05/16. Available at: <https://www.ncbi.nlm.nih.gov/pmc/articles/PMC3815152/>
11. Wei L, Shaver TM, Balasa A, Ljungberg C, Wang X, Wen S, “et al”. Deletion of Porcn in Mice Leads to Multiple Developmental Defects and Models Human Focal Dermal Hypoplasia (Goltz Syndrome). *Plos One.* 2012;7(3):56-6. Access: 2017/05/16. Available at: <https://journals.plos.org/plosone/article?id=10.1371/journal.pone.0032331>
12. Swathi SR, Rathika D Sh, Smrithi S, Katta MG. Focal Dermal Hypoplasia with a De novo Mutation p.E300 of PORCN Gene in a Male Infant. *Indian J Dermatol.* 2016;61(6):700. Access: 2017/05/16. Available at: <https://www.ncbi.nlm.nih.gov/pubmed/27904205>
13. Madan S, Liu W, Lu JL, V. Sutton R, Toth B, Joe P. A non-mosaic PORCN mutation in a male with severe congenital anomalies overlapping focal dermal hypoplasia. *Mol Genet Metab Rep.* 2017;12:57–61. Access: 2017/05/16. Available at: <https://www.ncbi.nlm.nih.gov/pubmed/28626639>
14. Srinivas SM, Hiremagalore R. Focal Dermal Hypoplasia: A Rare Case Report. *Indian J Dermatol.* 2015;60(1):106. Access: 2017/05/18. Available at: <https://www.ncbi.nlm.nih.gov/pubmed/25657436>
15. Bharani S, Thakkar S. A case report of focal dermal hypoplasia-Goltz syndrome. *Indian Dermatol Online J.* 2013;4(3):241–243. Access: 2017/05/18. Available at: <https://www.ncbi.nlm.nih.gov/pubmed/25657436>
-

16. Gysin S, Tin P. Blaschko Linear Enamel Defects—A Marker for Focal Dermal Hypoplasia: Case Report of Focal Dermal Hypoplasia. *Case Rep Dermatol.* 2015;7(2):90-4. Access: 2017/05/18. Available at: <https://www.karger.com/Article/FullText/430781>
17. Zurita G; Torres M. Hipoplasia dérmica o Síndrome de Goltz. Comunicación de dos casos en dos generaciones. *Rev Gac Dermatol Ecuatoriana.* Access: 2017/05/17. Available at: [http://www.medicosecuador.com/gde/vol1num1\\_1998/hipoplasia\\_dermica.htm](http://www.medicosecuador.com/gde/vol1num1_1998/hipoplasia_dermica.htm)
18. Smith S, Gadhok K, Guvakov D. An unexpected air way complication in a male patient with Goltz Syndrome. *Case Rep Anesthesiol.* 2016;24(6):24-30. Access: 2017/05/19. Available at: <https://www.hindawi.com/journals/cria/2016/4659891>
19. Pasmán EA, Heifert TA, Nylund CM. Esophageal squamous papillomas with focal dermal hypoplasia and eosinophilic esophagitis. *World J Gastroenterol.* 2017;23(12):2246–2250. Access: 2017/05/19. Available at: <https://www.ncbi.nlm.nih.gov/pmc/articles/PMC5374137>
20. Sarkar S, Patra C, Das A, Roy S. Goltz Syndrome: A New born with Ectrodactyly and Skin Lesions. *Indian J Dermatol.* 2015;60(2):215. Access: 2017/05/18. Available at: <https://www.ncbi.nlm.nih.gov/pubmed/25814752>
21. Gorai S, Bindal A, Seth J, Samanta A B. Focal Dermal Hypoplasia or Goltz Syndrome: A Rare Association with Keratoconus. *Indian J Dermatol.* 2016;61(1):104-105. Access: 2017/05/18. Available at: <https://www.ncbi.nlm.nih.gov/m/pubmed/26955112>
22. Silva KS, Teixeira MMS, Carvalho CIM. Cutaneous mosaicism: concepts, patterns and classifications. *An Bras Dermatol.* 2013;88(4):507–517. Access: 2017/05/18. Available at: <https://www.ncbi.nlm.nih.gov/pmc/articles/PMC3760924/>
23. De Crescenzo AJ, Bachilo OE, Cole EL, Wilkerson MG. Management of pedal fibrovascular papillomas in Goltz-Gorlin syndrome. *JAAD Case Rep.* 2016;2(4):304-6. Access: 2017/05/19. Available at: <https://www.ncbi.nlm.nih.gov/pmc/articles/PMC4975712>
24. Alba C, Novoa M, Bohórquez I, Barrera A. Síndrome de Goltz. *Revista De La Asociación Colombiana De Dermatología Y Cirugía Dermatológica.* 2016;24(3):237-40. Access: 2017/05/19. Available at: <https://revistasocolderma.org/>.
25. Dávila MA, Padilla DVD, Medina ZP. Hipoplasia dérmica focal: reporte de un caso. *Rev Academia Mexicana Odontol Pediátr.* 2014;(S2):38. Access: 2017/05/19. Available at: <https://www.alopodontopediatria.org/noticias/academia-mexicana-de-odontologia-pediatica>

26. Macías M, Ballén J, Téllez A, Hernández C. Carta clínica: Síndrome de Goltz, reporte de caso. Formación Continuada Dermatol. Piel. 2016;31:593-5. Access: 2017/05/19. Available at: <https://www.elsevier.es/es-revista-piel-formacion-continuada-dermatologia.21.articulo.so213925112601281?code=bqyu4069up9w.articles/PMC4975712>

27. Rao SS, Shenoy RD, Salian S, Girisha KM. Focal Dermal Hypoplasia with a De novo Mutation p.E300 of PORCN Gene in a Male Infant. Indian J Dermatol. 2016;61(6):700. Access: 2017/05/19. Available at: <https://www.ncbi.nlm.nih.gov/pmc/articles/PMC5122302/>

### **Conflicto de intereses**

Los autores declaran no tener conflicto de intereses en la realización del estudio.