

Manifestaciones clínicas de pilomatrixoma en un paciente pediátrico

Clinical manifestations of pilomatrixoma in a pediatric patient

Jorge Luis Valdés González¹ <https://orcid.org/0000-0003-2453-7833>

Urbano Solis Cartas^{2*} <https://orcid.org/0000-0002-2661-8517>

Elda María Valdés González² <https://orcid.org/0000-0003-2453-7833>

Lilia Ofir Peralta Saá¹ <https://orcid.org/0000-0001-8958-8100>

¹ Escuela Superior Politécnica de Chimborazo. Riobamba. Chimborazo, Ecuador.

² Universidad Nacional de Chimborazo. Escuela Superior Politécnica de Chimborazo. Riobamba. Chimborazo. Ecuador

* Autor para la correspondencia. Correo electrónico: umsmwork74@gmail.com

RESUMEN

Introducción: El pilomatrixoma es un tumor benigno que afecta fundamentalmente a pacientes femeninas menores de 10 años. Se manifiesta como una masa sólida y encapsulada, situada profundamente en la dermis inferior y recubierto de piel normal; puede medir entre 3 y 30 milímetros.

Objetivo: Informar las manifestaciones clínicas de este tumor que permiten llegar al diagnóstico de un pilomatrixoma.

Presentación del caso: Se presenta el caso de un adolescente de 12 años de edad, que acude a consulta de dermatología del Hospital Andino de Chimborazo, con manifestaciones clínicas que permiten hacer el diagnóstico de pilomatrixoma.

Conclusiones: El pilomaxitroma es un raro tumor que, aunque afecta frecuentemente a niñas menores de 10 años, también puede presentarse en pacientes mayores del sexo masculino. El estudio anatomopatológico resulta vital para realizar el diagnóstico de la enfermedad y una vez realizado dicho diagnóstico la excéresis del tumor es el procedimiento más adecuado.

Palabras clave: calidad de vida; pilomatrixoma; tumor.

ABSTRACT

Introduction: Pilomatrixoma is a benign tumor that mainly affects female patients under 10 years old. It manifests as a solid and encapsulated mass, located deep in the lower dermis and covered with normal skin; it can measure between 3 and 30 mm.

Objective: To present the clinical manifestations that allow to reach the diagnosis of a pilomatrixoma.

Case presentation: It is presented the case of a 12-year-old male adolescent, who attended the dermatology clinic in the Andean Hospital of Chimborazo, with clinical manifestations that allow the diagnosis of pilomatrixoma.

Conclusions: Pilomatrixoma is a rare tumor that, although it frequently affects girls under 10 years of age, can also occur in older male patients. The anatomopathological study is vital to make the diagnosis of the disease and once performed the same excision of the tumor is the most appropriate procedure.

Keywords: lifequality; pilomatrixoma; tumor.

Recibido: 17/02/2018

Aceptado: 10/02/2019

INTRODUCCIÓN

El pilomatrixoma, también conocido como epiteloma calcificado de Malherbe o epiteloma benigno de Malherbe, es un tumor de origen ectodérmico formado a partir de las células más externas de la vaina de la raíz del folículo piloso.^(1,2)

Este tumor fue descrito por primera vez en el año 1880 por *Malherbe* y *Chenantaïs*, citado por *Stefanoa*⁽³⁾ y otros, lo que constituyó uno de los descubrimientos más trascendentales de la época en materia de salud. En 1961 *Forbis* y *Helwing*, citado por *De Unamuno*⁽⁴⁾ y colaboradores, proponen el término de pilomatrixoma para denominar la enfermedad y no es hasta 1966 cuando *Hashimoto* y *Lever*, citado por *De Unamuno*,⁽⁴⁾ emiten los primeros informes sobre las características histoquímicas del tumor observadas mediante microscopía electrónica. Estos avances permiten determinar el origen, a partir de los anexos, del pilomatrixoma.^(1,2,3,4)

Se describe como un tumor benigno que se presenta fundamentalmente en niños menores de 10 años con cierto predominio de aparición por el sexo femenino; aunque puede aparecer a cualquier edad y afectar a ambos sexos. A pesar de su benignidad, se han registrado casos agresivos del tumor y entonces se denomina como pilomatrix-carcinoma.^(3,4)

Desde el punto de vista etiopatogénico se le atribuye un carácter genético ya que se han observado miembros de una misma familia con la enfermedad. Se describe como mecanismo patogénico para su formación una mutación en el gen de la betacatenina (CTNNB1), esta mutación es la responsable de los trastornos inmunológicos que originan el tumor a partir de los folículos pilosos y el cabello propiamente dicho.^(1,2,3,5)

El pilomatrixoma maligno se presenta principalmente en pacientes masculinos a partir de la quinta década de vida. Sus localizaciones más frecuentes son en el cuello, la cara posterior del tórax y la región preauricular. Son tumores agresivos con recidivas y metástasis frecuentes, sobre todo a nivel pulmonar.^(1,5,6)

Este tumor de la piel se presenta como una masa única, dura, móvil y de crecimiento lento. Localizada en las capas profundas de la piel y se describe con consistencia sólida y encapsulada; puede llegar a alcanzar entre 3 y 30 milímetros de diámetro.^(2,7)

La piel que los recubre suele ser normal, aunque se han descrito variantes que van desde pilomatrixomas múltiples asociados a distrofia muscular miotónica, hasta piel eccematosa. Existen otras formas de presentación infrecuentes como son el pilomatrixoma ampolloso, pilomatrixoma perforante, pilomatrixoma híbrido y pilomatrixoma multinodular.⁽⁷⁾

Los sitios más frecuentes de presentación de este tumor son a nivel de la cara (región zigomática, región periorbital y las cejas); también se presenta con relativa frecuencia en el cuero cabelludo, el cuello y las extremidades superiores.⁽⁷⁾

Desde el punto de vista clínico la manifestación más significativa es la presencia del tumor lo cual puede influir negativamente en la percepción de la calidad de vida relacionada con la salud (CVRS) de los pacientes que lo padecen. Se describen otros tumores dermatológicos que también minimizan la percepción de CVRS de los pacientes.^(8,9,10)

La presencia de tumores o de lesiones dermatológicas no solo afectan desde el punto de vista físico y funcional, sino que también, al igual que en otras afecciones crónicas, repercuten en la esfera psicológica de los pacientes, lo que condiciona, en cierto grado, su respuesta inmunológica, su capacidad funcional y la percepción de CVRS.^(11,12,13)

Se registra que en menos de 49 % de los casos, se llega al diagnóstico a través de la clínica. Los estudios histopatológicos, ya sean por biopsia con aspiración con aguja fina (BAAF) o por extirpación completa, son los más utilizados para llegar al diagnóstico definitivo de la enfermedad.^(14,15)

Se describe que el diagnóstico diferencial en niños debe realizarse en primera instancia con el quiste dermoide; en adultos es imprescindible descartar la presencia de un quiste sebáceo o un ateroma. Otras enfermedades que resulta indispensable excluir son, entre otras, el quiste epidermoide, los epitelomas basales, los abscesos, la queratosis folicular, el hemangioma, los papilomas, el tricolemoma, la granucitosis y los queloides.^(14,15)

Histológicamente se describen como características definitorias del pilomatrixoma la presencia de nidos sólidos constituidos por células basalioides pequeñas que sufren una queratinización abrupta, lo que provoca la aparición de células sombra o fantasma. También se notifica la presencia de reacción de cuerpo extraño con células gigantes que pueden acompañarse o no de calcificaciones y osificaciones en el estroma. Las características citológicas del material obtenido están bien definidas: presencia de células basalioides, células fantasmas, depósitos de calcio y células gigantes multinucleadas.^(1,2,5)

Se planea como tratamiento de elección la extirpación completa del tumor. El pilomatrixoma no se relaciona con malignidad ni mortalidad en la mayoría de los casos, aunque como se mencionó anteriormente pueden existir algunos pacientes que evolucionen hacia la malignidad.^(1,2,7,16)

Teniendo en cuenta lo infrecuente de la presentación del pilomatrixoma, su afectación predominante en niños y los efectos negativos que produce sobre la percepción de CVRS de los pacientes que lo presentan; se decide presentar este reporte de caso clínico con el objetivo de dar a conocer las características clínicas e histopatológicas que permiten realizar el diagnóstico de esta rara afección.

PRESENTACIÓN DEL CASO

Paciente masculino de 12 años de edad, de la raza blanca, con antecedentes de buena salud, que acude a consulta externa de dermatología por presentar una lesión tumoral de tres años de evolución y de aproximadamente tres centímetros (cm) de diámetro, situada en la región frontal. Refiere que comenzó como una pequeña nodulación que fue aumentando de tamaño hasta llegar a las dimensiones descritas.

Desde el punto de vista sintomatológico no refiere ninguna sintomatología clínica ya que no se ha presentado dolor ni ninguna otra alteración. El motivo de acudir a la consulta fueron las constantes burlas de sus compañeros de escuela.

El examen físico se aprecia la presencia de una masa tumoral de alrededor de tres cm, localizada en la región frontal, cubierta por una piel de características normales, alrededor de la lesión se advirtió la presencia de telangectasias (Fig. 1).

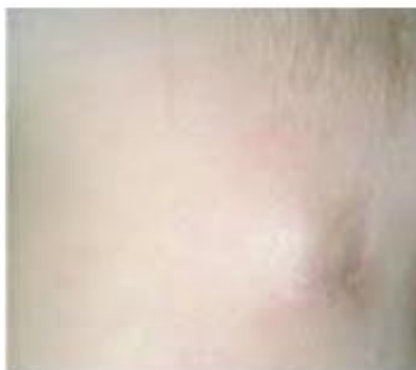

Fig. 1 - Lesión tumoral, redondeada, de alrededor de 3 cm en región frontal. Presencia de telangectasias perilesionales.

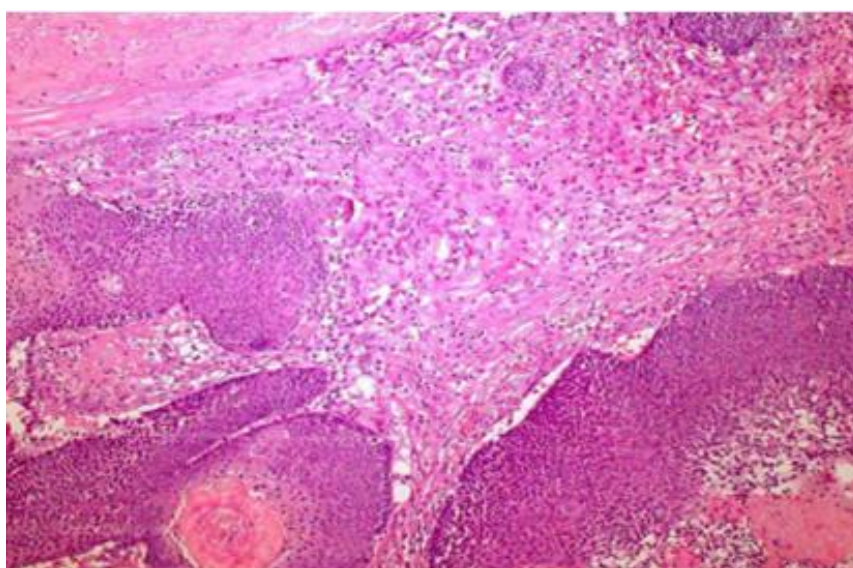


Fig. 2 - Lamina histopatológica del tumor donde se observan los nidos solidos de células basalioides pequeñas con queratinización y las células fantasmas.

A la palpación se comprueba la existencia de una masa tumoral indurada, bien definida, de aproximadamente tres cm de diámetro; con una consistencia firme, dura, indolora y adherida a planos profundos.

Con estas características se sospecha el diagnóstico de pilomatrixoma y se decide realizar estudio anatomopatológico mediante biopsia. El resultado del estudio informa la presencia en la dermis superficial y media de edema marcado, vasos dilatados y congestionados y varias zonas de hemorragia.

En la dermis media y profunda se observa lesión con proliferación de células basófilas, presencia de células transicionales con abundantes células fantasmas rodeadas de reacción inflamatoria granulomatosa de tipo cuerpo extraño. Estos hallazgos permiten confirmar el diagnóstico de pilomatrixoma (Fig. 2).

Una vez confirmado el diagnóstico se procedió a la extirpación quirúrgica total del tumor. El paciente presenta una evolución satisfactoria y una adecuada recuperación posquirúrgica. Después de seis meses de realizado el proceder quirúrgico, se mantiene en seguimiento periódico (cada dos meses) por parte de la especialidad sin que se hayan presentado hasta el momento recidivas ni complicaciones.

DISCUSIÓN

Se describe que el pilomatrixoma o epiteloma calcificado de Malherbe, es un raro tumor benigno de origen ectodérmico, que aparece predominantemente en pacientes menores de 10 años de edad y del sexo femenino. En este caso el paciente tenía 12 años y es del sexo masculino.

Es importante destacar que la afectación femenina y por debajo de 10 años es lo peculiar pero también se ha descrito afectación en adultos jóvenes y personas mayores de 50 años; en otras publicaciones también ha sido descrito en pacientes masculinos.^(1,5,7,17)

Desde el punto de vista clínico las características descritas en este caso coinciden con las registradas en otras investigaciones. El tumor de consistencia dura, firme, solitario y cubierto de una piel normal es lo más comúnmente descrito y características presentes en este caso.^(7,17)

Sin embargo, se describe a estos tumores como movibles, pero en este caso se presentó como una masa tumoral adherida a planos profundos, lo que puede haber estado en relación con el tamaño del tumor y el proceso inflamatorio circundante que produjo gran cantidad de citoquinas proinflamatorias que provocaron aumento de la producción de fibrina, que se acumuló en la hipodermis y generó la adherencia a esos planos.⁽¹⁸⁾

Otro elemento que pudiera justificar la adherencia del tumor a planos más profundos es su localización, ya que la región frontal cuenta con escasos músculos y superficies profundas, lo que unido a la dimensión del tumor y el proceso inflamatorio circundante pudieran haber influido en su adherencia.

En relación con el tamaño del tumor, el comportamiento en este caso fue similar a lo descrito en otros estudios. Se encuentran tumores de tamaños promedios entre 3 y 30 milímetros de diámetro, sin embargo, otros autores han notificado tamaños del tumor que llegan hasta 15 cm.^(1,3,17,19)

La localización fue otra de las características que estuvieron acordes a las publicaciones internacionales. Se describe una localización predominante en la cara y las extremidades superiores; también se ha descrito casos en los que la localización ha sido a nivel del tronco,

en región genital y mamaria. En este caso la localización en región frontal coincide con lo antes expuesto.^(17,19)

Hay un signo que casi siempre acompaña a este tipo de tumor, el signo de la tienda de campaña, que recibe este nombre porque al realizar la palpación del tumor, a pesar de la consistencia firme y lobulada, se tensa la piel suprayacente entre los dedos.^(1,3,17,19)

Hay que destacar que no siempre el pilomatrixoma se presenta con estas características. Se han publicado diversas variantes o formas clínicas como el anetodérmico, el ulcero tumoral, el linfangiectásico, el exofítico y el pediculado. Otras formas clínicas de presentación son el perforante, el pseudoampoloso y el angioide. También se han descrito variantes muy similares al carcinoma basocelular o al espinocelular. Una variante rara de este tumor es el pilomatrixoma gigante, con tamaños mayores de 3 cm y el múltiple que se ha encontrado en pacientes con síndrome de Gardner.^(4,5,20)

En relación con la etiología, se plantea que es de causa desconocida. Aunque algunos autores identifican como probable causa en su aparición al gen CTNNB1, el cual produce un trastorno en la regulación de la β -catenina, proteína que interactúa en las uniones adherentes intercelulares.^(1,2,6,21) En el caso presentado, no se pudo encontrar una posible causa que explicara, científicamente, la aparición del tumor.

El estudio histopatológico aportó los elementos necesarios para confirmar el diagnóstico definitivo del tumor. La presencia de células basalioides, de células en sombra en el centro de la lesión y un gran número de focos de calcificación y osificación fueron elementos definitivos a la hora de confirmar el diagnóstico.^(1,4,7,22)

El estudio anatomopatológico es el de mayor importancia para el diagnóstico de la enfermedad. Los elementos encontrados son considerados definitorios en las características histológicas del tumor.^(7,22)

El tratamiento aplicado fue la excéresis completa del tumor, esta es la conducta más aceptada en el tratamiento de la enfermedad. Se describe la necesidad de realizar una excéresis completa de la lesión con un margen de seguridad de entre 1 y 2 cm. Este margen se tiene en cuenta con el objetivo de evitar resecciones incompletas y de ese modo, las recidivas.^(1,2,5)

En esta publicación planteamos lo infrecuente de la aparición de la enfermedad. Si a esto le añadimos que afecta principalmente a niños y que provoca disminución de la percepción de CVRS, entonces planteamos que estamos frente a una enfermedad que es necesario conocer los elementos clínicos e histopatológicos que permiten su diagnóstico, por lo que su conocimiento resulta vital para la comunidad médica.

Se concluye que el pilomaxitroma es un raro tumor que, aunque afecta frecuentemente a niñas menores de 10 años, puede presentarse en pacientes mayores y del sexo masculino. El

estudio anatomopatológico resulta vital para realizar el diagnóstico de la enfermedad y una vez realizado dicho diagnóstico, la excéresis del tumor es el procedimiento más adecuado.

REFERENCIAS BIBLIOGRÁFICAS

1. Fitzpatrick TB. Dermatología en Medicina General. 7ma ed. Buenos Aires: Médica Panamericana; 2007.
2. Vera FJ, Rodríguez YM, Candelario A, Nieto A, Chasipanta J, García EA. Pilomatrixoma de Malherbe epicraneal gigante. Presentación de caso. Gac Méd Espirituana. 2012;14(1):34-9. Acceso: 22/01/2018. Disponible en: <http://www.medigraphic.com/cgi-bin/new/resumen.cgi?IDARTICULO=35910>
3. Stefanoa P, Apaby S, Balancini B. Pilomatrixoma gigante y ulcerado en un niño. Actas Dermosifiliogr. 2013;104(10):924-39. Acceso: 22/01/2018. Disponible en: <https://medes.com/publication/86319>
4. De Unamuno B, Ballester R, Hernández P, Febrer I, Alegre V. Pilomatrixoma gigante: un tumor benigno con una presentación poco frecuente. Pediatr (Barc). 2014;80(2):35-6. Acceso: 10/01/2018. Disponible en: <https://medes.com/publication/87347>
5. Nori J, Abdulcadir D, Giannotti E, Calabrese M. Pilomatrixoma de mama, una rara lesión que simula el cáncer de mama: reporte de un caso. J Radiol Case Rep. 2013;7(10):43-50. Acceso: 07/01/2018. Disponible en: <https://www.ncbi.nlm.nih.gov/pmc/articles/PMC3888343/>
6. Whittle C, Martínez W, Baldassare G, Smoje G, Bolte K, Busel D, et al. Ultrasound diagnosis of pilomatrixoma. Rev Méd Chile. 2003;131(7): 735-40. Access: 2018/01/ 08. Available at: https://scielo.conicyt.cl/scielo.php?script=sci_arttext&pid=S0034-98872003000700004&lng=es
7. Mendes Neto J, Raposo R, Segalla D, Leonhardt F. Pilomatrixoma en cabeza y cuello. Braz J otorrinolaringol. (Impr.) 2009;75(4):618. Acceso: 08/01/2018. Disponible en: http://www.scielo.br/scielo.php?script=sci_arttext&pid=S1808-86942009000400023&lng=en <http://dx.doi.org/10.1590/S1808-86942009000400023>
8. Solis Cartas U, Valdés González J, Valdés González E, Muñoz Balbín M. Condiloma gigante o tumor de Buschke-Löwenstein. Rev Cubana Pediatr. 2016;89(1). Acceso: 06/01/2018. Disponible en: <http://www.revpediatria.sld.cu/index.php/ped/article/view/152>
9. Valdés-González J, Solis-Cartas U, Muñoz-Balbín M, Valdés-González E. Hiperplasia epitelial focal o enfermedad de Heck. Presentación de un caso. Medisur. 2016;14(6). Acceso: 22/12/2017. Disponible en: <http://medisur.sld.cu/index.php/medisur/article/view/3121>

10. Lara Freire ML, Solis Cartas U, Calvopiña Bejarano SJ, Valdés González JL, Prada Hernández DM, Martínez Larrarte JP. Dermatitis pustulosa subcornea como debut de un paciente con lupus eritematoso sistémico. Rev Cubana Reumatol. 2017;19(3)Suppl. 1. Acceso: 22/12/2017. Disponible en: <http://www.revreumatologia.sld.cu/index.php/reumatologia/article/view/578>
11. Solis-Cartas U, Hernández-Cuéllar I, Prada-Hernández D, De-Armas-Hernández A. Evaluación de la capacidad funcional en pacientes con osteoartritis. Rev Cubana Reumatol. 2014;16(1). Acceso: 07/01/2018. Disponible en: <http://www.revreumatologia.sld.cu/index.php/reumatologia/article/view/299>
12. Solis-Cartas U, Prada-Hernández D, Crespo-Somoza I, Gómez-Morejón J, de-Armas-Hernandez A, Garcia-González V, et al. Percepción de calidad de vida relacionada con la salud en pacientes con osteoartritis de manos. Rev Cubana Reumatol. 2015;17(2). Acceso: 03/01/2018. Disponible en: <http://www.revreumatologia.sld.cu/index.php/reumatologia/article/view/410>
13. Solis Cartas U, Barbón Pérez O, Martinez Larrarte J. Determinación de la percepción de calidad de vida relacionada con la salud en pacientes con osteoartritis de columna vertebral. Rev Arch Méd Camagüey. 2016;20(3). Acceso: 23/01/2018. Disponible en: <http://www.revistaamc.sld.cu/index.php/amc/article/view/4280>
14. Cárdenas Bruno M, Triana Gálvez H, Torres Gómez de Cádiz SA, Álvarez Arredondo B. Pilomatrixoma en niños: Revisión de 107 casos. Rev Cubana Pediatr. 2006;78(2). Acceso: 03/01/2018. Disponible en: http://scielo.sld.cu/scielo.php?script=sci_arttext&pid=S0034-75312006000200003&lng=es
15. Hernández Núñez A, Nájera Botello L, Romero Maté A, Martínez Sánchez C, Utrera Busquets M, Calderón Komáromy A, et al. Estudio retrospectivo de pilomatrixomas: 261 tumores en 239 pacientes. Actas Dermosifiliogr. 2014;105(7):699-705. Acceso: 07/01/2018. Disponible en: <https://www.sciencedirect.com/science/article/abs/pii/S0001731014000337>
16. Fernández R, Álvarez N, González Y, Siles A, Rihuete MA, Elías J. El diagnóstico del pilomatrixoma infantil no es tan fácil como parece: revisión de 126 casos. Cir Pediatr. 2017;30(1):46-9. Acceso: 07/01/2018. Disponible en: https://www.secipe.org/coldata/upload/revista/2017_30-1_46-49.pdf
17. Rodríguez de Castro, A, Tello Martínez, J, Tello Fustel, C. Pilomatrixoma: a propósito de un caso. Rev Clín Med Fam. 2006;1(3):154. Acceso: 04/11/2017. Disponible en: <https://www.redalyc.org/articulo.oa?id=169617622011>
18. Solis-Cartas U, García-González V, Hernández A, Solis-Cartas E. Síndrome Poliglandular tipo III. A propósito de un caso. Rev Cubana Reumatol. 2014;16(Suppl. 1). Acceso: 03/02/2017. Disponible en: <http://www.revreumatologia.sld.cu/index.php/reumatologia/article/view/370>

19. Mejía F, Pérez C. Pilomatrixoma: presentación clínica inusual. *Folia Dermatol.* 2007;18:84-8. Acceso: 04/01/2018. Disponible en: http://200.62.146.19/BVRevistas/fofia/vol18_n2/pdf/a06v18n2.pdf
20. Requena L. Pilomatrixoma. En: Herrera E, Moreno A, Requena L, Rodríguez J, editores. *Dermatopatología: correlación clínico-patológica*. España, Madrid: Editorial Grupo Menarini; 2007. p. 170-3.
21. Kwon D, Grekov K, Krishnan M, Dyleski R. Characteristics of pilomatrixoma in children: A review of 137 patients. *J Oral Pathol Med.* 2014;78(8):1337-41. Access: 03/02/2017. Available at: <https://www.sciencedirect.com/science/article/pii/S0165587614002912>
22. Guinot R, Valmaseda E, Berini L, Gay E. Pilomatrixoma. Review of 205 cases. *Med Oral Patol Oral Cir Bucal.* 2011;16:552-5. Access: 2016/02/05. Available at: <http://diposit.ub.edu/dspace/handle/2445/49003>

Conflictos de intereses

Los autores no refieren conflictos de intereses.

Declaración de responsabilidad autoral

Jorge Luis Valdés González: participó en el diseño de la investigación y del artículo, en el análisis de la información, colaboró en la redacción del manuscrito. Aprobó la versión final del trabajo.

Urbano Solis Cartas: participó en el diseño de la investigación y del artículo, en el análisis de la información, realizó la redacción del manuscrito final y su análisis crítico.

Elda María Valdés González.: participó en el diseño de la investigación y del artículo. así como en la aprobación del documento final que se publicará. Aprobó la versión final del trabajo.

Lilia Ofir Peralta Saá: participó en el diseño de la investigación y del artículo. Aprobó la versión final del trabajo.