

## Incontinencia pigmentaria en madre e hija

Mother - daughter Incontinentia pigmenti

Ana Herminia Casas García<sup>1\*</sup> <https://orcid.org/0000-0001-8201-8228>

Glenda Fernández Ychaso<sup>1</sup> <https://orcid.org/0000-0002-7352-7669>

Ana Maria Ortiz Olivares<sup>1</sup> <https://orcid.org/0000-0003-1617-0058>

Juan Manuel Fernández González<sup>2</sup> <https://orcid.org/0000-0001-9114-7523>

<sup>1</sup>Hospital Pediátrico Universitario “William Soler”. La Habana, Cuba.

<sup>2</sup>Facultad de Ciencias Médicas “Dr.Miguel Enriquez”. La Habana, Cuba.

\*Autor para la correspondencia: [anahcasas@infomed.sld.cu](mailto:anahcasas@infomed.sld.cu)

### RESUMEN

**Introducción:** La incontinencia pigmentaria es una genodermatosis poco frecuente, con herencia dominante ligada al cromosoma X, que se presenta casi exclusivamente en mujeres.

**Objetivo:** Informar un caso de incontinencia pigmentaria familiar (madre e hija), trastorno neuroectodérmico sistémico infrecuente.

**Presentación del caso:** Lactante femenina remitida del servicio de neurología a la consulta especializada de dermatología en el Hospital William Soler, por alteraciones en el desarrollo psicomotor y crisis epilépticas con lesiones vegetantes hiperpigmentadas que siguen las líneas de Blaschko. En la madre se detectaron lesiones atróficas con una disposición similar.

**Conclusiones:** Esta rara enfermedad debe sospecharse por erupción cutánea que sigue las líneas de Blaschko, habitualmente presentes en el nacimiento y que evoluciona en etapas

consecutivas características. Resaltamos la importancia del asesoramiento genético, con el fin de prevenir futuras generaciones afectadas, así como el manejo multidisciplinario en esta genodermatosis.

**Palabras clave:** incontinencia pigmentaria; genodermatosis.

## ABSTRACT

**Introduction:** Incontinencia pigmenti is a rare genodermatosis with dominant inheritance linked to X chromosome that occurs almost exclusively in women.

**Objective:** To report a case of family incontinentia pigmenti (mother and daughter), which is a systemic neuroectodermal disorder rare in pediatrics.

**Case presentation:** Female infant referred from the neurology service to the dermatology specialist in “William Soler” Hospital due to alterations in the psychomotor development and epileptic seizures with hyperpigmented vegetative lesions that follow the Blaschko lines. In the mother, atrophic lesions were detected with a similar distribution.

**Conclusions:** This rare disease should be suspected by rash that follows the Blaschko lines, usually present at birth and that develops in characteristic consecutive stages. We emphasize the importance of genetic counselling in order to prevent future generations to be affected, as well as the multidisciplinary management in this genodermatosis.

**Keywords:** Incontinentia pigmenti; genodermatosis linked to the X chromosome.

Recibido: 12/11/2018

Aceptado: 17/11/2019

## Introducción

El síndrome de Bloch-Sulzberger (incontinencia pigmentaria) es una rara genodermatosis ligada al cromosoma X. Fue descrita inicialmente por *Garrod* hacia el año 1906; sin

embargo, *Bardach, Bloch, Siemens y Sulzberger*, citado por *García Rodríguez y otros*,<sup>(1)</sup> definieron esta condición posteriormente,

Afecta predominantemente a las mujeres a razón de 35:1 pues en los varones es de carácter letal por las complicaciones intrauterinas que se presentan. Su prevalencia en general es de alrededor de 1 por 40 000 nacidos vivos. Tiene un patrón de herencia autosómico dominante, ligado al cromosoma X aunque mutaciones espontáneas “de novo” se producen en aproximadamente en un 65 % de los casos.<sup>(2)</sup>

Esta enfermedad de carácter hereditario, basa su diagnóstico en los antecedentes familiares, el cuadro clínico y el estudio histopatológico. Clínicamente las lesiones epidérmicas clásicas de la enfermedad pueden pasar por 4 estadios: vesículas –generalmente perinatales–, lesiones verrugosas, hiperpigmentación que sigue un patrón característico y por último, lesiones hipocrómicas atróficas o cicatrizales. Asociada a manifestaciones extracutáneas en 50 a 80 % de los casos y afecta predominantemente a tejidos derivados del neuroectodermo y de la cresta neural.

Histológicamente la fase inflamatoria se caracteriza por espongiosis eosinofílica y queratinocitos disqueratósicos aislados. La epidermis de las lesiones verrugosas es acantósica, con hiperqueratosis y focos de disqueratosis. En el estadio 3 existe incontinencia pigmentaria, mientras que en el estadio 4 se caracteriza por una epidermis adelgazada y una dermis desprovista de anejos.<sup>(3,4)</sup>

Ninguna medida terapéutica influye en la evolución natural de la incontinencia pigmentaria, por lo que el tratamiento es sintomático. Debe realizarse una evaluación de la madre y facilitar el consejo genético.<sup>(5)</sup>

Con este trabajo, no propusimos informar un caso de incontinencia pigmentaria familiar (madre e hija), trastorno neuroectodérmico sistémico infrecuente en pediatría

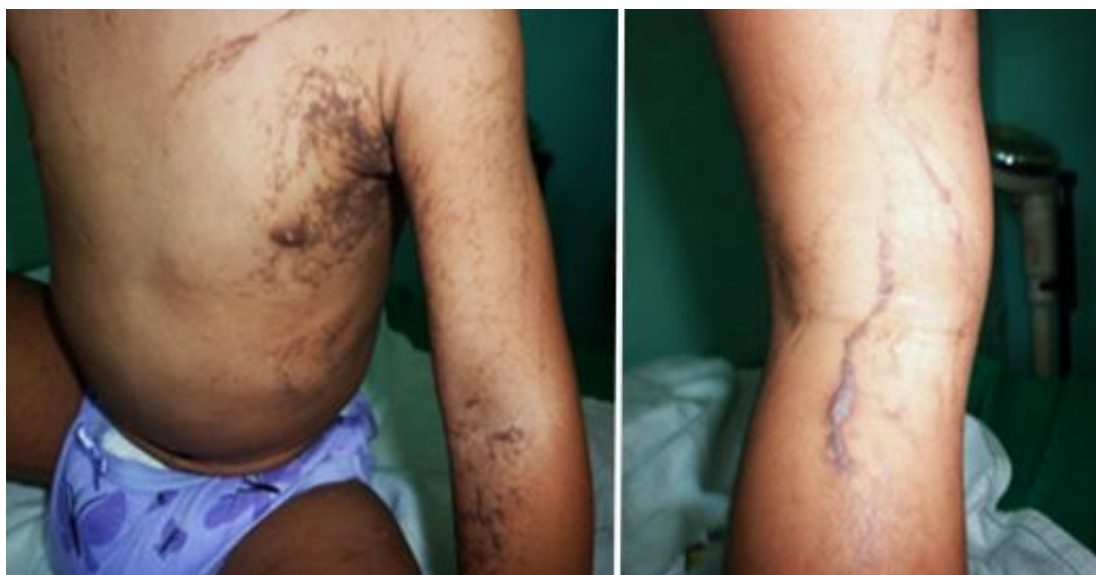## Presentación del caso

Paciente femenina de 1 año de edad, fototip IV, sin antecedentes personales, que es remitida por el Servicio de Neurología del Hospital Pediátrico Universitario “William Soler” por presentar desde el nacimiento lesiones vesículo-ampollares localizadas linealmente en miembros superiores e inferiores acompañadas de alteraciones neurológicas.

Examen dermatológico: lesiones vegetantes y máculas hiperpigmentadas distribuidas de forma lineal y en espiral localizadas en tronco y extremidades, dadas por lesiones múltiples, pequeñas, de color marrón, con superficie irregular, de bordes irregulares y bien definidos (Fig. 1).

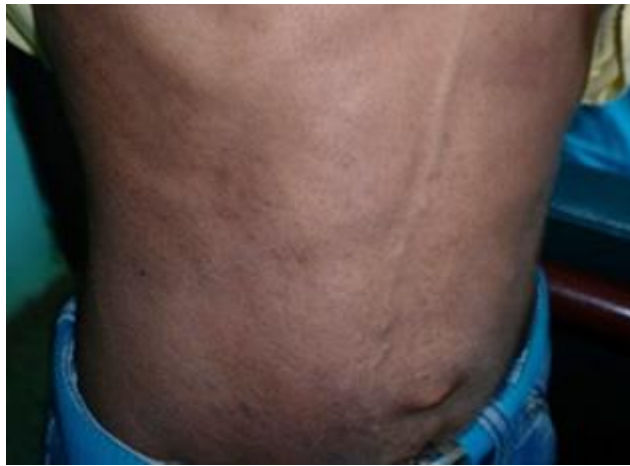El cuadro se acompaña de alteraciones dentarias “dientes cónicos”, y neurológicamente se informa talla y peso bajo para la edad, retraso en el desarrollo psicomotor con aumento del tono en el hemicuerpo derecho, epilepsia focal de causa estructural y genética con tratamiento en la actualidad con valproato de sodio, a dosis de 25 mg/kg/día y planteamiento por esta especialidad una parálisis cerebral espástica. Se solicita conjuntamente valoración por oftalmología quien no registra padecimientos asociados.

Al examen físico materno se detecta la presencia de lesiones hiperpigmentadas con grados variables de atrofia cutánea de disposición lineal y en espiral localizadas en tronco y extremidades, además de dientes cónicos (Fig. 2).

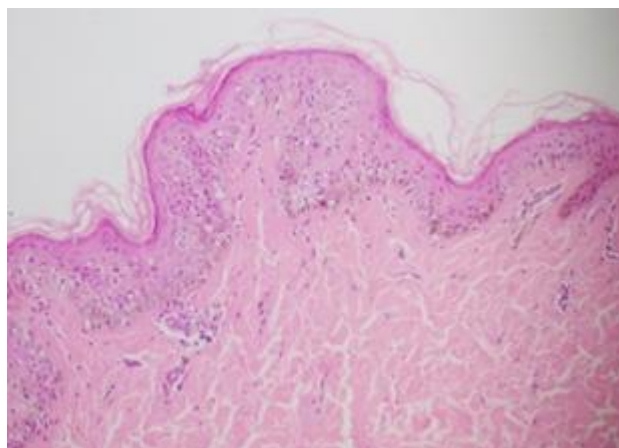


**Fig. 1** - Lesiones vegetantes y maculas hiperpigmentadas color café, que siguen las líneas de Blaschko (hija).

Por lo anterior, se decide realizar biopsia a lesiones cutáneas de lactante que informa dermatitis liquenoide de predominio linfocítico con degeneración vacuolar de la capa basal e incontinencia pigmentaria, además de cambios epidérmicos que alternan grados variables de atrofia epidérmica con regiones de papilomatosis, estas últimas compatibles con la fase verrucosa de la enfermedad (Fig. 3).



**Fig. 2** - Lesiones maculares hiperpigmentadas con grados variables de atrofia (madre).



**Fig. 3** - Atrofia epidérmica con regiones de papilomatosis, compatibles con la fase verrucosa.

## Discusión

La incontinencia pigmentaria es una genodermatosis dominante ligada al cromosoma X que ocurre aproximadamente en 1:40 000 a 1:50 000 de los nacimientos, prácticamente todos los casos en mujeres, pues como hemos dicho, en los varones es de carácter letal por las complicaciones intrauterinas que se presentan.<sup>(6)</sup>

La incontinencia pigmentaria se caracteriza por lesiones cutáneas lineales que comienzan en el nacimiento y la evolución espontánea en 4 estadios. El estadio 1 es inflamatorio vesículo-ampolloso con bandas de vesículas epidérmicas que generalmente están presentes al nacer o en las primeras semanas de vida; como lo referido en el motivo de remisión de la paciente presentada y que se resuelve a los 4-6 meses de edad. En el estadio 2 se aprecian lesiones verrugosas, hiperqueratósicas que pueden aparecer en diferentes áreas distintas al estadio 1, estas se resuelven en 6 meses. El estadio 3 consiste en máculas con hiperpigmentación lineal que aumentan en forma gradual siguiendo las líneas Blaschko y un cuarto estadio de hipopigmentación y atrofia.<sup>(7)</sup> El segundo y tercer estadio están presentes en la paciente estudiada y el cuarto estadio en la madre.

La incontinencia pigmentaria se asocia con manifestaciones extracutáneas que incluye: afectación dentaria en 90 % de pacientes, con alteración del esmalte; defectos esqueléticos, como deformidades craneales, espina bífida o fisura palatina en 40 %, y retinianos: desprendimientos, proliferaciones fibrovasculares o cambios pigmentarios. Las alteraciones neurológicas son frecuentes, en 13 a 50 % y pueden expresarse con epilepsia, retraso psicomotor y parálisis espástica o mixta.<sup>(8)</sup> Las alteraciones dentarias y neurológicas se encontraron en la paciente objeto de presentación.

El diagnóstico es fundamentalmente clínico, aunque debe realizarse el estudio anatomopatológico para confirmar el diagnóstico,<sup>(8)</sup> elementos que se tuvieron en cuenta en nuestro caso.

El tratamiento de la incontinencia pigmentaria se decide en función de las anomalías extracutáneas ya que las lesiones de piel son benignas. Las lesiones cutáneas son autorresolutivas y su tratamiento puede ser sintomático. Todo lo contrario a otras anomalías

que cobran importancia dado que su hallazgo marca el pronóstico de la enfermedad en cuanto al desarrollo psicomotor y futuro neurológico.<sup>(9)</sup> Asimismo, es importante resaltar que la incontinencia pigmentaria se considera una enfermedad genética, potencialmente grave, que obliga al seguimiento multidisciplinario precoz del paciente e impone el asesoramiento genético a la familia.<sup>(9)</sup>

Finalmente podemos concluir que esta rara enfermedad debe sospecharse por erupción cutánea que sigue las líneas de Blaschko, habitualmente presentes desde el nacimiento y que evoluciona en etapas consecutivas características. Resaltamos la importancia del asesoramiento genético, con el fin de prevenir futuras generaciones afectadas, así como el manejo multidisciplinario en esta genodermatosis.

## Referencias bibliográficas

1. García Rodríguez Y, Castillo Maspons G. Incontinencia pigmenti en un recién nacido. Presentación de un caso. Medisur. 2015 [acceso 10/09/2019];13(4):555-9. Disponible en: [http://scielo.sld.cu/scielo.php?script=sci\\_arttext&pid=S1727897X2015000400013&lng=es](http://scielo.sld.cu/scielo.php?script=sci_arttext&pid=S1727897X2015000400013&lng=es)
2. Portuondo Barbarrosa E, Acuña Guilarte PM, González Bécquer AG, Rigautdi MC, Pérez Ferrer I de la C. Incontinencia pigmenti y manifestaciones neurológicas. Rev Cubana Pediatr. 2018 [acceso 10/09/2019];90(2):321-3. Disponible en: [http://scielo.sld.cu/scielo.php?script=sci\\_arttext&pid=S003475312018000200013&lng=es](http://scielo.sld.cu/scielo.php?script=sci_arttext&pid=S003475312018000200013&lng=es)
3. Atamari-Anahui N, Solórzano-Gutiérrez S. Incontinentia pigmenti (Síndrome de Bloch-Sulzberger) en un paciente varón: Reporte de un caso. Rev Med Hered. 2015 [acceso 10/09/2019];26(4):238-41. Disponible en: [http://www.scielo.org.pe/scielo.php?script=sci\\_arttext&pid=S1018-130X2015000400006&lng=es](http://www.scielo.org.pe/scielo.php?script=sci_arttext&pid=S1018-130X2015000400006&lng=es)
4. Zamora-Chávez A, Escobar-Sánchez A, Sadowinski-Pine S, Saucedo-Ramírez OJ, Delgado-Barrera P, Enríquez-Quiñones CG. Incontinentia pigmenti con defecto en la inmunidad celular. Bol Med Hosp Infant Mex. 2015 [acceso 10/09/2019];72(5):325-32. Disponible en: [http://www.scielo.org.mx/scielo.php?script=sci\\_arttext&pid=S166511462015000500325&lng=s](http://www.scielo.org.mx/scielo.php?script=sci_arttext&pid=S166511462015000500325&lng=s)

5. Poziomczyk Schermann C, Recuero Kanaan J, Bringhenti Luana MF, Diffini Campos S, Wiltgen C, Travi G, *et al.* Incontinentia pigmenti. *An Bras Dermatol.* 2014 [acceso 10/09/2019];89(1):26-36. Disponible en: [http://www.scielo.br/scielo.php?script=sci\\_arttext&pid=S0365-05962014000100026&lng=en](http://www.scielo.br/scielo.php?script=sci_arttext&pid=S0365-05962014000100026&lng=en). <http://dx.doi.org/10.1590/abd1806-4841.20142584>
6. Matelzonas T, Ruvertoni M, Reyno S, Pinchak MC. Incontinentia pigmenti. Presentación neonatal: A propósito de un caso clínico. *Arch Pediatr Urug.* 2010 [acceso 10/09/2019];81(1):23-9. Disponible en: [http://www.scielo.edu.uy/scielo.php?script=sci\\_arttext&pid=S168812492010000100004&lng=en](http://www.scielo.edu.uy/scielo.php?script=sci_arttext&pid=S168812492010000100004&lng=en)
7. Gálvez-Marticorena B, Chambi-Torres J. Incontinentia pigmenti en Cajamarca: Reporte de un caso en lactante. *Horiz Med.* 2015 [acceso 10/09/2019];15(3):57-60. Disponible en: [http://www.scielo.org.pe/scielo.php?script=sci\\_arttext&pid=S1727-558X2015000300010&lng=es](http://www.scielo.org.pe/scielo.php?script=sci_arttext&pid=S1727-558X2015000300010&lng=es)
8. Freire de Castilho AR, Marchi de Carvalho IM, Ferraz Vanin SC. Incontinentia pigmenti en una niña brasileña. *Acta Odontol Venez.* 2005 [acceso 10/09/2019];43(2):151-4. Disponible en: [http://ve.scielo.org/scielo.php?script=sci\\_arttext&pid=S0001-63652005000200009&lng=es](http://ve.scielo.org/scielo.php?script=sci_arttext&pid=S0001-63652005000200009&lng=es)
9. Weinberg S, Prose NS, Kristal L. *Dermatología Pediátrica*. 3ed. New York: McGraw Hill; 2002.

### Conflicto de intereses

Los autores declaran no hay conflicto de intereses.

### Declaración de contribución autoral.

*Ana Herminia Casas García:* Recibió a la paciente y su mamá en su consulta, diagnosticó clínicamente esta enfermedad, la estudió e interconsultó con las especialidades afines. Decidió la publicación de un artículo al respecto y elaboró la idea inicial. Participó en la redacción del borrador del trabajo y aprobó su versión final.



*Glenda Fernández Ychaso:* Realizó biopsia de piel y estudió la enfermedad. Aprobó la versión final del trabajo.

*Ana Maria Ortiz Olivares:* Revisión bibliográfica. Aprobó la versión final del trabajo.

*Juan Manuel Fernández González:* Estudio la enfermedad y redactó el artículo en un primer borrador y en su versión final.