

Síndrome de hiperinmunoglobulinemia E

Hyper IgE syndrome

Maité Pérez Cutiño^{1*} <https://orcid.org/0000-0001-8677-0038>

Reynaldo Carrión Mendoza¹ <https://orcid.org/0000-0002-0557-5124>

Imilla Casado Hernández² <https://orcid.org/0000-0003-0432-7943>

Janet Bello Castillo¹ <https://orcid.org/0000-0002-2152-2516>

¹Hospital Pediátrico Docente Cerro, Facultad de Ciencias Médicas “Dr. Salvador Allende”.La Habana, Cuba.

²Instituto de Hematología e Inmunología. icasado@infomed.sld.cu

*Autor para la correspondencia: mperezc@infomed.sld.cu

RESUMEN

Introducción: El síndrome de hiperIgE es una inmunodeficiencia primaria poco frecuente de etiología desconocida, con afectación multisistémica; causada por mutaciones dominantes del gen que codifica la proteína transductora de señal y activadora de la transcripción, STAT-3, por lo que condiciona un déficit en la generación de las células Th17 a partir de las células T CD4+ y explica la susceptibilidad de estos pacientes a las infecciones por *Stafilococcus aureus* y *Cándida albicans*.

Objetivo: Contribuir al conocimiento de esta inmunodeficiencia para su detección precoz y tratamiento oportuno.

Presentación del caso: Se trata de una lactante, con puente nasal amplio, hiperlaxitud, erupción eccematosa desde el período neonatal, infecciones cutáneas, óticas, pulmonares con presencia de neumatoceles y candidiasis mucocutánea. Se detectaron concentraciones elevadas de IgE sérica y eosinofilia. Se trató con inmunomoduladores, antihistamínicos, antimicrobianos y vitaminoterapia. Se logró mejoría clínica.

Conclusiones: El síndrome de hiperIgE-AD es una inmunodeficiencia primaria poco frecuente caracterizada por altas concentraciones de IgE, eosinofilia, abscesos cutáneos, eccemas, candidiasis mucocutánea crónica e infecciones pulmonares recidivantes, neumatoceles y bronquiectasias; también se presentan alteraciones del tejido conectivo, esquelético y vascular. Se requiere de alto grado de sospecha clínica y es importante la atención precoz de las infecciones, que en general presentan una respuesta tórpida sistémica. Las alternativas terapéuticas están dirigidas a prevenir la sepsis y al control de los síntomas.

Palabras clave: síndrome de hiperIgE, síndrome de Job, síndrome de Buckley, inmunodeficiencia primaria.

ABSTRACT

Introduction: Hyper IgE syndrome is a rare primary immunodeficiency of unknown etiology, with multi systemic impact; it is caused by dominant mutations of the gene that codifies the protein transducer of signal and activator of transcription (STAT-3), therefore it determines a deficit in the generation of Th17 cells from T CD4+ cells, and explains the sensitivity of these patients to the infections caused by *Stafilococcus aureus* and *Candida albicans*.

Objective: Contribute to the knowledge of this immunodeficiency for its early detection and timely treatment.

Case presentation: Newborn with wide nasal bridge, hypermobility, eczematose rash since the neonatal period; cutaneous, ear, and pulmonary infections with presence of neumotoceles and mucocutaneous candidiasis. There were detected high concentrations of seric IgE and eosinophilia. The patient was treated with immunomodulators, antihistamines, antimicrobial drugs and vitaminotherapy. It was achieved a clinical improvement.

Conclusions: Hyper IgE syndrome-AD is a rare primary immunodeficiency characterized by high concentrations of IgE, eosinophilia, cutaneous abscesses, eczemas, chronic mucocutaneous candidiasis and recurrent pulmonary infections, neumatoceles and bronchiectasis; it also presents alterations in the connective, skeletal and vascular tissue. It is required a high level of clinical suspicion and it is important the early care of the infections, which generally present a systemic torpid response. The therapeutic alternatives are directed to prevent a sepsis and to control the symptoms.

Keywords: hiper IgE syndrome; syndrome of Job; syndrome of Buckley; primary immunodeficiency.

Recibido: 13/12/2018

Aceptado: 20/10/2020

Introducción

Las inmunodeficiencias primarias son enfermedades genéticas, dado por un déficit cuantitativo o cualitativo en uno o más componentes del sistema inmunológico, que trae como consecuencia infecciones recurrentes, entre otros síntomas y signos importantes.⁽¹⁾

Estas afecciones están constituidas por más de 200 entidades. El síndrome de Job o SHIE se incluye dentro de los síndromes bien definidos con inmunodeficiencia,⁽²⁾ nombrado así en 1966 cuando se describieron dos niñas con abscesos “fríos” recurrentes por estafilococos, neumonía y una erupción ecematoide de aparición en el período neonatal, que les recordaron un personaje bíblico del antiguo testamento que sufría de lesiones cutáneas recurrentes (Job 2:7). Años más tarde (1972), Buckley citado por Guisado y otros,⁽²⁾ comunica la existencia en estos pacientes de concentraciones séricas de IgE excepcionalmente elevadas y normales en el resto de las inmunoglobulinas. En 1999 se estableció definitivamente la forma de transmisión del SHIE clásico, a través de una herencia autosómica dominante con penetrancia variable (SHIE-AD). Luego se identificó una mutación homocigota del gen de la tirosina quinasa 2 (Tyk2) como causa molecular del SHIE autosómico recesivo (SHIE-AR). Recientemente, se describió la mutación de DOCK8 (*dedicator of cytokinesis 8*) como otra forma de transmisión de SHIE-AR, cuya patogenia es desconocida. Guisado y otros.^(2,3)

El SHIE se considera un desorden por disregulación inmune, complejo, caracterizado por hiperglobulinemia E, eosinofilia, abscesos cutáneos, dermatitis ecematoide crónica, candidiasis mucocutánea e infecciones pulmonares recidivantes con desarrollo de neumatoceles y bronquiectasias; cuya herencia puede ser autosómica recesiva o dominante.^(3,4)

Se clasifica en: tipo I, SHIE-AD (autosómico dominante), en este los pacientes presentan anomalías en distintos órganos (tejido conectivo, esquelético y vascular; el tipo II, SHIE-AR,

(autosómico recesivo) también afecta al sistema inmune. Este cursa con IgE elevada, infecciones recurrentes de piel y pulmón, susceptibilidad a infecciones virales (*Molluscum contagiosum*), y compromiso del sistema nervioso central, sin alteraciones musculoesqueléticas. Los pacientes con SHIE comparten rasgos comunes pero diferente compromiso clínico e inmunológico; en la mayoría de los casos se desconoce el defecto molecular.⁽⁵⁾

Aproximadamente 25 % de los pacientes con SHIE presentan mutaciones en STAT-3, donde se observan características inmunológicas y no inmunológicas, que incluyen: fascie característica; se evidencia luego de la adolescencia, frente y barbilla prominente, puente nasal ancho, cráneo sinostosis, retención de dientes primarios, paladar ojival, hiperlaxitud, escoliosis, osteoporosis y fracturas patológicas. Estos pacientes tienen riesgo elevado de desarrollar malignidad, particularmente linfoma no hodgkiniano y aneurismas arteriales.^(4,5)

Aquellos pacientes que presentan mutaciones en DOCK8 desarrollan una respuesta inmune defectuosa. En ellos, los linfocitos T CD3⁺/CD4⁺ y CD3⁺/CD8⁺ están disminuidos, presentan un deterioro de la función proliferativa luego de la estimulación *in vitro* y alteración en la producción de citocinas antivirales. No presentan anomalías esqueléticas ni dentarias y sí, complicaciones autoinmunes. Las mutaciones en DOCK8 generan un fenotipo de SHIE con menor compromiso pulmonar pero mayor expresión de síntomas cutáneos y aumento de la susceptibilidad a las infecciones virales. Las deficiencias en Tyk2 cursan con IgE con concentraciones menos elevadas o normales y tienen un fenotipo clínico muy variable. Se presenta una disfunción en la respuesta inflamatoria, con deficiencia de los mecanismos celulares de la respuesta inmune frente a agentes infecciosos y reparación tisular anómala, asociada a la incapacidad para orquestar una respuesta específica Th17.^(4,5)

El objetivo de esta comunicación es contribuir al conocimiento de esta inmunodeficiencia primaria para su detección precoz y tratamiento oportuno.

Presentación del caso

Se describe una lactante de seis meses de edad, del sexo femenino, antecedentes patológicos familiares de alergia y diabetes mellitus tipo II. Antecedentes prenatales de infección urinaria en el 1er. trimestre. Nació a las 39,1 semanas, producto de un parto distócico por cesárea

anterior. Peso de 3818 g, Apgar 9/9. Presentó un episodio de hipoglicemia al nacer, sin otra complicación perinatal. Recibió lactancia materna exclusiva hasta los 4 meses. Esquema de inmunización actualizado según su edad. No tuvo reacción posvacunal.

Desde su nacimiento ha tenido infecciones respiratorias altas y bajas recurrentes, complicadas y no complicadas (otitis media aguda, herpangina, neumonías, bronquiolitis, síndrome coqueluchoide, laringitis). A los 11 días de nacida tuvo el primer episodio de infección respiratoria alta, posteriormente presentó 8 eventos infecciosos en un período de 5 meses, de diversa etiología: bacterianos, virales y fúngicos; dados por eczemas recurrentes en cuello, axilas, región inguinal y perianal, así como lesiones micóticas en piel (candidiasis mucocutánea) y gastroenteritis, manifestado por diarreas persistentes e intolerancia a la leche de vaca. Estos episodios requirieron múltiples ingresos y tratamiento con antimicrobianos: penicilinas, cefalosporinas de 1ra. y 3ra. generación, sulfas, fosfocina y antifúngicos. A los 5 meses de edad ingresó en la unidad de cuidados intensivos, por una sepsis grave (celulitis orbitaria preseptal de hemicara derecha). Al examen físico se constataron: signos inflamatorios agudos en párpado inferior derecho con pequeña área de fibrosis, puente nasal ancho. Leve protrusión de la frente. Eczemas en la región del cuello, ambas axilas, región vulvar y perianal, acompañado de prurito. Las manifestaciones musculoesqueléticas comúnmente descritas en esta enfermedad: cifoescoliosis y fracturas patológicas no se constataron al momento del diagnóstico. (Fig.)

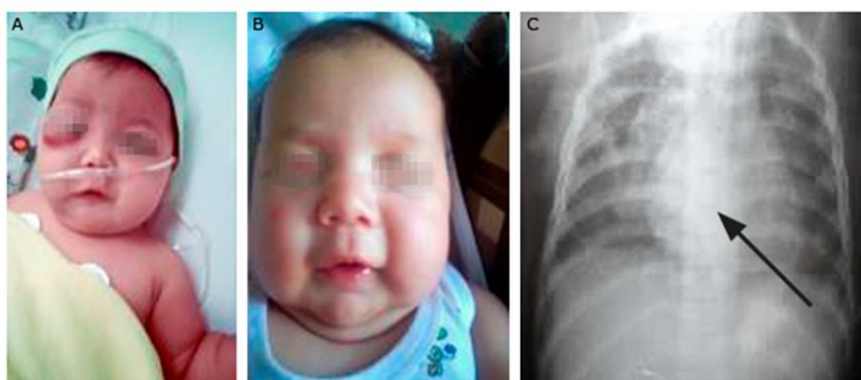


Fig. - A. Celulitis periorbitaria. B. Puente nasal ancho, protrusión de la frente. C. Neumatocele.

Se indicaron complementarios para el perfil de sepsis, instaurándose el protocolo establecido. Se interconsultó con otras especialidades: oftalmología, dermatología, alergia e inmunología.

La evolución fue tórpida, aparecieron complicaciones: neumonía, neumatocele (Fig.), extensión de la infección orbitaria, facial y repercusión sistémica de la infección. Se utilizaron múltiples antibióticos para el control de la sepsis, que se logró.

Los complementarios al ingreso demostraron una infección bacteriana severa con leucocitosis a predominio de neutrófilos; leucos: $25 \times 10^9/L$, polimorfonucleares neutrófilos: 0,88; linfocitos: 0,10; eosinófilos: 0,02; eritrosedimentación: 112 mm/s. Tras el control del proceso infeccioso, sus cifras se normalizaron. Se aisló *Staphylococcus aureus* en hemocultivo.

El exudado nasofaríngeo resultó positivo para *S. aureus*; así como el estudio microbiológico de las lesiones en piel. Se comprobó infección por *Candida albicans*.

El estudio citomorfológico mostró eosinofilia moderada, con valores absolutos de eosinófilos de 450×10^9 [valores normales (VN): hasta 350×10^9], concentración de IgE de 49,93 UI/ml (VN: 15 UI/ml).

La evaluación de la función fagocítica detectó un marcado trastorno de la fagocitosis expresado a los 15 y 60 minutos, respectivamente: T^{15} - 74,00 % (VN: 22,99 a 53,95 %), T^{60} - 63,60 % (VN: 6,63 a 28,43 %). La cuantificación de inmunoglobulinas resultó dentro de los parámetros normales: IgG_ 5,20 (VN: 3,90-7,94 g/L), IgA_0,32 (VN: 0,01-0,59 g/L), IgM_1,3 (VN: 0,09 a 2,12 g/L), según valores de referencia para la edad.⁽⁶⁾

En el estudio celular de las subpoblaciones linfocitarias por citometría de flujo, se constató ligero incremento de las células T CD3+/CD8+: 27,53 % (VN: 13-26 %). CD3+: 71,46 % (VN: 50-77 %), CD3+/CD4+: 36,22 % (VN: 33-58 %), CD19+: 17,82 (VN: 13-35 %), CD56+: 6,01(VN: 2-13 %). El resto de las subpoblaciones resultaron normales.⁽⁷⁾

Se realizó un fenotipo ampliado de linfocitos T y B con los resultados en la tabla 1.

Tabla 1 - Resultados del fenotipo ampliado de linfocitos T y B de la paciente estudiada

Subpoblación de linfocitos	Resultados (%)	Valores normales (%)
Linfocito TCD4 vírgenes (CD4+CD45RA+)	8,91	79,0-91,0
CD4 memoria (CD4+CD45RO+)	9,60	18,0-47
CD8 vírgenes (CD8+CD45RA+)	15,58	87-94
CD8 memoria (CD8+CD45RA+)	9,00	9-39
CD3 activados (DR+)	2,06	5,2-22,2
Células B activadas (CD19+CD38+CD27+)	25,12	82,94

Con el objetivo de evaluar los diferentes compartimientos dentro de estas importantes poblaciones linfocitarias, se realizó el fenotipo ampliado de linfocitos T y B, respectivamente. Los principales trastornos de la homeostasis encontrados en dichas subpoblaciones fueron: disminución marcada de linfocitos TCD4+ y linfocitos TCD8+ vírgenes y de memoria, respectivamente, así como de las células TCD3+ y las células B activadas (CD19+CD38+CD27+) como se muestra en la tabla 1.

Teniendo en cuenta los antecedentes descritos anteriormente, la edad de comienzo tan temprana de los síntomas, la sepsis grave con evolución tórpida, los hallazgos clínicos constatados y los criterios de Grimbacher, así como los exámenes de laboratorio, se sospechó el diagnóstico de un síndrome de hiperIgE autosómico dominante (SHIE-AD).^(1,2) El caso que se presenta es una de las pocas pacientes diagnosticadas en edades tan tempranas de la vida en Cuba.

Los pilares terapéuticos se fundamentaron en la orientación de medidas profilácticas para el cuidado de la piel, mucosas y de las vías respiratorias. El tratamiento medicamentoso para la estimulación/modulación del sistema inmunológico y el control de las infecciones. Se indicó factor de transferencia, (Hebertrans, del laboratorio productor del Centro de Ingeniería Genética y Biotecnología, Cuba); 1 unidad subcutánea 3 veces por semana por 8 semanas, combinado con Intacglobín, (gammaglobulina intravenosa bulbo 2,5 g/ 50 m/L, del laboratorio productor de la Empresa de Sueros y Productos Hemoderivados "Adalberto Pesant", Cuba); a dosis sustitutiva de 200 mg/kg (5 dosis); vitaminoterapia, antihistamínicos: ketotifeno; antifúngicos: ketoconazol y nistatina, para el control de los eccemas y la candidiasis mucocutánea.

Tras el tratamiento se comprobó una notable mejoría clínica; la paciente permaneció asintomática durante 6 meses. Hubo disminución de las lesiones eccematosas y abscesos en piel. Las infecciones respiratorias disminuyeron con regresión del neumatocele.

Discusión

Las características clínicas descritas en esta entidad, según porcentaje de frecuencia aproximada, se dividen en: inmunológicas: IgE > 2000 IU/ml, eczema moderado-severo (97

%), eosinofilia (95 %), neumonías recurrentes (90 %), erupción en el período neonata (87 %), candidiasis mucocutánea (83 %), otitis y sinusitis recurrente (80 %), bronquiectasias, neumatoceles y abscesos (70 %); y no inmunológicas: fascies característica (85 %), lesiones hiperdensas en RNM cerebral (75 %), hiperlaxitud (70 %), retención en la dentición primaria (70 %), fracturas patológicas (65 %).⁽⁸⁾

Se aplicaron los criterios del Instituto Nacional de Salud de los Estados Unidos (NIH), denominados de *Grimbacher* (Tabla 2), se obtuvo un puntaje de 55 puntos, por lo que se concluyó como diagnóstico probable de SHIE- AD: ya que el puntaje total sumó más de 40 puntos, a pesar de no contar con estudios genéticos.^(3,8)

Tabla 2 - Hallazgos positivos detectados en la paciente, según los criterios de *Grimbacher*

Hallazgos positivos	Puntaje	Hallazgos positivos	Puntaje	Total
Concentraciones ↑ de IgE	0 (> 15 UI)	Eccema (peor estadio)	4	4
Abscesos cutáneos	4	Infecciones respiratorias agudas x año	3	7
Episodios de neumonías	8	Candidiasis	3	11
Anomalías del parénquima pulmonar	8	Otras infecciones severas	3	11
Valores ↑ de eosinófilos (> 2DS)	0 (>350 X10 ⁶)	Infecciones fatales	0	0
Fascies característica	5	Hiperlaxitud	3	8
Anomalías de la línea media	0	↑ del diámetro nasal	3	3
Erupción neonatal	4	Edad de corrección	7	11
Total	29		26	55

Esto indicadores se evaluaron teniendo en cuenta que la paciente presentó las manifestaciones a los 6 meses de edad. También, se muestra un amplio rango de manifestaciones somáticas no inmunológicas.^(8,9)

Una característica típica del SHIE-AD es la inflamación aberrante, que lleva a la producción de abscesos fríos en la piel con una respuesta inflamatoria exagerada, principalmente pulmonar, que provocaría la formación de neumatoceles. Esto se debe a que el STAT-3 actúa como un activador de la señalización de diferentes receptores de citocinas, que incluyen IL-6, IL-10, IL-11, IL-17, IL-21, IL-22 e IL-23, entre otros. El hecho de que STAT-3 participe, tanto en vías de citocinas pro- como antiinflamatorias, conduce a una desregulación que inhibe la inflamación según las circunstancias.^(2,10,11)

Las mutaciones en STAT-3 determinan una falla en la diferenciación del patrón de respuesta Th17 y en la secreción de IL-17.^(2,3) Existen evidencias que una deficiencia en el linaje Th17

incrementa la susceptibilidad de la infección por *S. aureus*, y los efectos protectores de IL-17 son significativos en pacientes con SHIE, susceptibles a infecciones recurrentes por este patógeno. Se conoce que IL-6 e IL-23 son necesarias para el desarrollo de Th17 y activan a STAT-3. La delección de STAT-3 se asocia, además, a la generación de osteoclastos, osteopenia de fenotipo osteoporótico y niveles más elevados de reabsorción ósea.^(10,11)

Las células Th17 secretan también IL-22, la cual participa en la regulación positiva de distintas células para la producción de CCL20 y β defensinas, como, por ejemplo, queratinocitos y células epiteliales pulmonares. Se ha demostrado en pacientes con síndrome de hiper IgE- AD (autosómico dominante), una reducción en la producción de esos péptidos antimicrobianos. Además, la anómala remodelación pulmonar hallada luego de infecciones o cirugías, se ha relacionado con la participación de STAT-3 en la regulación de distintas metaloproteinasas de la matriz pulmonar.^(10,11) La disminución de la producción de defensinas en la piel y el pulmón puede explicar los abscesos en piel y pulmón característicos del SHIE.⁽¹¹⁾

Existe una alteración en la estimulación de la producción del factor antiestafilocócico del epitelio bronquial y los queratinocitos, lo que explicaría la restricción de las infecciones por *S. aureus* en estos órganos.^(2,5) Estas neumopatías pueden ocurrir más tardíamente, particularmente en niños tratados con profilaxis antibiótica; sin embargo, en el caso que se presenta, aparecieron en etapas tempranas de la vida.^(10,11)

En general, el *S. aureus* es la bacteria más frecuentemente aislada en las muestras microbiológicas de estos pacientes. Durante los episodios infecciosos también pueden aislarse: *Streptococcus pneumoniae*, *Haemophilus influenzae*, enterobacterias, *Pseudomonas aeruginosa* y gérmenes oportunistas como *Pneumocystis jirovecii* y *Cryptococcus*, causantes de neumopatías e histoplasmosis. Los pacientes con SHIE presentan susceptibilidad a infecciones fúngicas que incluyen moniliasis oral y onicomicosis por *C. albicans*. Las infecciones forman abscesos y neumatoceles o quistes pulmonares, que pueden sobreinfectarse por *Aspergillus fumigatus* y *Pseudomonas aeruginosa* multirresistentes.^(2,4,12)

Otro hallazgo característico de estos enfermos, es la presencia de dermatitis crónica, pruriginosa, desde las primeras semanas de vida. Sus características y distribución difieren de la dermatitis atópica, con mayor compromiso en la cara, axilas, región inguinal, periné y superficies de extensión. A diferencia de los pacientes con dermatitis atópica, en el SHIE suele faltar el antecedente familiar de atopia y las infecciones cutáneas no son solamente

superficiales, sino que afectan al tejido celular subcutáneo, como se comportó en la paciente que se presenta.⁽¹³⁾

El retraso en la caída de la dentición primaria, es otro rasgo clínico que puede ayudar al diagnóstico, se observa en el 60 - 72 % de los pacientes. El retraso en la segunda dentición asociado a la erupción de los sucedáneos, puede determinar la presencia de una doble hilera de dientes.^(1,14) Por la edad tan precoz de aparición de los síntomas no apareció este signo clínico en el caso que se presenta.

Las anomalías óseas y del tejido conjuntivo pueden presentarse a cualquier edad. Los pacientes presentan fracturas con poco dolor y densidad ósea eventualmente normal. Sin embargo, particularmente el aplastamiento de las vértebras lumbosacras se encuentra casi exclusivamente en adultos o niños mayores y se asocian con osteoporosis. Más de 75 % de los mayores de 11 años presentan escoliosis. También puede observarse hiperextensibilidad de las articulaciones. Se considera que el defecto de señalización de IL-11, sería la causa primordial de las malformaciones óseas y dentales, no observado en la paciente.⁽¹⁴⁾

El estudio inmunológico de la lactante mostró concentraciones elevadas de IgE, (49,90 UI/ml) superiores a valores esperados para su edad. Existe un porcentaje de recién nacidos con SHIE que pueden presentar concentraciones normales y hasta el 20 % de los adultos llegan a normalizarlos. El aumento no es proporcional a la gravedad del cuadro y un gran porcentaje está dado por la IgE específica a *S aureusy C albicans*.⁽¹³⁾ Las concentraciones de IgG, IgA e IgM generalmente se encuentran normales, tal como se comportó en el caso que se presenta. Habitualmente, el hemograma en estos enfermos no muestra alteraciones, aunque se ha descrito neutropenia relativa. Algunos pacientes muestran eosinofilia relativas de hasta 40-50 % y absolutas mayores a 2 desviaciones estándar.⁽⁶⁾ El hemograma del caso que se presenta demostró una leucocitosis a predominio de polimorfonucleares neutrófilos en el curso de una sepsis grave, descrita anteriormente y evolutivamente estos valores se normalizaron. La producción del factor estimulador de colonias granulocitos-monocitos se ha encontrado elevada en estos pacientes, lo que explicaría la eosinofilia.^(2,9,11) Se constataron valores altos de eosinófilos: $45 \times 10^9/L$.

La mayoría de los autores informan valores normales de linfocitos T, deficiente producción de anticuerpos específicos y disminución de linfocitos B de memoria. Este último hallazgo se corroboró en el fenotipo ampliado de linfocitos T y B, realizado. Se constató disminución de

LTCD4+, LTCD8+ vírgenes y LTCD4+ memoria, así como una disminución de linfocitos T CD3+ y linfocitos B activados. Este resultado coincide con otro grupo de autores que describen una disminución de la inmunidad celular.^(3,5,10)

A diferencia de la enfermedad granulomatosa crónica, uno de los principales diagnósticos diferenciales del SHIE; en el caso que se presenta, se comprobó un trastorno importante en la fagocitosis, descrito anteriormente.⁽⁸⁾ Las células Th17, comprometidas con esta afección, son importantes en el reclutamiento de neutrófilos y la adhesión celular, eventos claves en la inmunidad frente a patógenos. Por otra parte, el déficit en la producción de IL-12 no favorece la activación de los macrófagos y por tanto sus potentes mecanismos microbicidas.^(2,5,10) Algunos autores refieren que existe deficiencia de receptores para C3b del sistema de complemento en los neutrófilos, lo que sería un importante factor promotor de la quimiotaxis y la fagocitosis.⁽¹³⁾

El enfoque terapéutico de esta enfermedad está orientado al control de los síntomas; el tratamiento oportuno de las infecciones y las complicaciones,⁽¹⁵⁾ resumidas en:

- Cuidados dermatológicos (cremas, humectación y antisépticos)
- Contraindicación de vacunación BCG
- Drenajes de abscesos
- Medidas para osteopenia (dieta, vitamina D y calcio)
- Profilaxis antibacteriana con sulfametoxazol-trimetoprim (TMS)
- Profilaxis antimicótica con fluconazol/ itraconazol
- Suplemento con gammaglobulinas (si hubiera además deficiencia de anticuerpos)
- Cuidados neumológicos

Las infecciones bacterianas o fúngicas diseminadas se tratan con (SMX-TMP), de elección en la prevención de las infecciones cutáneas estafilocócicas e infecciones respiratorias, el fluconazol es el agente de elección en las candidiasis mucocutánea.^(14,15)

La infusión con gammaglobulinas intravenosa no ha demostrado ser efectiva. Sin embargo, en esta paciente resultó muy favorable, aunque se usó combinada con el factor de transferencia.^(2,14) Se ha utilizado con muy buenos resultados, el interferón gamma recombinante humano, los anticuerpos monoclonales rituximab (anti CD20) y omalizumab

(anti IgE). El trasplante de médula ósea sigue siendo controversial y evidentemente la terapia génica es la solución definitiva en estos pacientes.^(8,15)

Se concluye que el SHIE-AD es una inmunodeficiencia primaria poco frecuente caracterizada por altas concentraciones de IgE, eosinofilia, abscesos cutáneos, eccemas, candidiasis mucocutánea crónica e infecciones pulmonares recidivantes, neumatoceles y bronquiectasias; también se presentan alteraciones del tejido conectivo, esquelético y vascular. Se requiere de alto grado de sospecha clínica y es importante la atención precoz de las infecciones, que en general presentan una respuesta tórpida sistémica. Las alternativas terapéuticas están dirigidas a prevenir la sepsis y al control de los síntomas.

Agradecimientos

Agradecemos al colectivo del laboratorio de Inmunobiología, perteneciente al Instituto de Hematología e Inmunología, por hacer posible la realización de complementarios imprescindibles para el diagnóstico de las IDP, así como su valioso aporte en la interpretación de los resultados con alto rigor científico. Además, gracias a estos colaboradores se realizó el fenotipo ampliado de linfocitos T y B; considerado esto una herramienta diagnóstica muy útil para el inmunofenotipaje de estas entidades clínicas.

Referencias bibliográficas

1. Vicente J H, Carvajal E, Herrera M. Síndrome de Job o enfermedad alérgica con hiperproducción de IgE: propósito de un paciente. *Medicent Electrón*. 2016 [acceso 20/04/2017];20(2). Disponible en: <http://scielo.sld.cu/pdf/mdc/v20n2/mdc08216.pdf>
2. Guisado V, Fraile Rodríguez G, Arechaga Uriarte S. Síndrome de hipergammaglobulinemia IgE con infecciones recurrentes: patogénesis, diagnóstico y aproximación terapéutica. *Rev Clin Esp*. 2011;211(10):520-6. doi: 10.1016/j.rce.2011.04.009

3. Grimbacher B, Holland SM, Gallin JI, Greenberg F, Hill SC, Malech HL, Miller JA, O'Connell AC, Puck JM. Hyper IgE syndrome with recurrent infections - an autosomal dominant multisystem disorder. *N Engl J Med* 1999;340:692-702.
4. Cantisanoa C, Díaza H, Balbaryskia J, Oleastro M, Quiroza H, Gaddia E. Inmunodeficiencia combinada con compromiso cutáneo asociada a mutación en DOCK8. *Arch Argent Pediatr*. 2014;112(4):e147-51. doi: 10.1590/S0325-00752014000400014
5. Soldin SJ, Bailey J, Beatey J, Bjorn S, Hicks JM. Pediatric reference ranges for immunoglobulins G, A and M on the Behring nephelometer. *Clin Chem*. 1996;42: S308.
6. Tosato F, Bucciol G, Pantano G, Putti MC, Sanzari MC, Basso G, *et al.* Lymphocytes Subsets Reference Values in Childhood. *Cytometry Part A*. 2015 [acceso 20/04/2016]:81-5. Disponible en: <https://onlinelibrary.wiley.com/doi/pdf/10.1002/cyto.a.22520>;81-5.
7. Vega C, Hernández L, Segura NH, Torres BA. Síndrome de hiperIgE. Diagnóstico y manejo oportunos. *Rev Alergia Méx.*2008;55(1):38-45.
8. Tagle MT, Melys A, Castillo A, Norambuena X, Quezada A. Síndrome HiperIgE: a propósito de tres casos clínicos. *Rev Chil Pediatr*. 2014;85(3):328-36.
9. Acosta PL. Un rol para Th17 en las enfermedades respiratorias. *Biologist (Lima)* 2014;12(1):153-64.
10. Navarrete I, Flores S, Alonso P, Alonso V, Losada M, Ruiz P, *et al.* Absceso pulmonar con eosinofilia y aumento de IgE. *Rev Patol Respir*. 2009;12(supl 1):75-7.
11. Gamberale A, Moreira I, Bartoletti B, Cruz V, Bezrodnik L, Alberti F, *et al.* Síndrome de Job asociado a tuberculosis miliar. *Medicina*. 2014;74(4):311.
12. Estrada Reyes E, Hernández Román MP, Gamboa Marrufo JD, Valencia Herrera A, Nava Ocampo AA. Hypereosinophilia, Hyper-IgE Syndrome, and Atopic Dermatitis in a Toddler With Food Hypersensitivity. *J Investig Allergol Clin Immunol*. 2008;18(2):131-5.
13. D'Alessandro V, Pérez N. Diagnóstico temprano del síndrome de hiperIgE: un desafío. *Arch Argent Pediatr*. 2004;102(4):290-5.
14. Pino D, Casado I, Macías C, del Valle Pérez LO, de la Guardia O, Sánchez M. Síndrome de hiperIgE autosómico dominante. *Rev Cubana Hematol, Inmunol Hemoter*. 2016;32(1):139-49.
15. Farmand S, Sundin M. Hyper-IgE syndromes: recent advances in pathogenesis, diagnostics and clinical care. *Current Opin Hematol*. 2015;22(1):12-22.

Conflictos de intereses

Los autores declaran que no tienen conflictos de intereses.

Contribución de los autores

Maité Pérez Cutiño: autor principal, concepción y diseño del estudio, adquisición, análisis e interpretación de los datos, redacción del manuscrito.

Reynaldo Carrión Mendoza: participó en el análisis e interpretación de los datos, análisis estadístico, en la redacción y corrección del manuscrito.

Imilla Casado Hernández: apoyo administrativo, técnico, y material, realizó supervisión del estudio y revisión crítica del manuscrito con aporte intelectual importante.

Janet Bello Castillo: participó en la realización de los estudios inmunológicos e interpretación de los resultados.