

El cerebelo y sus afecciones en los niños

The cerebellum and its conditions in children

José Vargas Díaz^{1*} <https://orcid.org/0000-0001-9974-2220>

¹Instituto de Neurología y Neurocirugía. La Habana, Cuba.

*Autor para la correspondencia: jvargas@infomed.sld.cu

RESUMEN

Introducción: Cuando se piensa en estudiar el cerebelo es posible que lo primero que viene a la mente sean las siguientes preguntas: ¿cuáles son sus enfermedades?, ¿cómo se expresan clínicamente? y quizás, ¿cómo es su estructura y cuáles las funciones de este órgano?

Objetivo: Examinar las principales características anatómicas y funcionales del cerebelo y relacionarlas con su expresión clínica cuando enferma, así como comentar sobre su abanico de etiologías en el niño.

Métodos: Las fuentes de búsquedas fueron las bases de datos computarizadas: PubMed, Ebsco y SciELO. Se utilizaron las palabras clave: cerebelo, ataxia, errores congénicos del metabolismo y ataxias, ataxias episódicas, enfermedades progresivas del sistema nervioso y ataxias; en idioma español e inglés.

Resultados: El cerebelo recibe múltiples informaciones y las envía a diversas estructuras cerebrales por medio de las cuales modula la excitabilidad de estas estructuras y sus sistemas descendentes. Este órgano organiza, dirige, coordina múltiples funciones que se traducen en fuerza, tiempo y secuencia. El cerebelo enfermo impide que la persona ejecute sus funciones y movimientos de forma uniforme y coordinada; puede resultar afectado por un amplio abanico de posibilidades etiológicas, genéticas o adquiridas y enfermarse todo o parte de él.

Consideraciones finales: El cerebelo cumple importantes funciones dentro del sistema nervioso, tiene una expresividad muy típica cuando está enfermo. El uso adecuado de las nuevas técnicas de estudios por imágenes y genéticas, entre otras, permiten al pediatra

clínico estar en mejores condiciones para el diagnóstico de sus afecciones y tratamiento oportuno.

Palabras clave: cerebelo; ataxia; errores congénitos del metabolismo; cerebelo y cognición; ataxias episódicas.

ABSTRACT

Introduction: When we think about studying the cerebellum, the first thing that comes to mind may be the following questions: Which are its diseases? How they are clinically expressed?, and perhaps: What is its structure and what functions do this organ has?

Objective: Examine the main anatomical and functional characteristics of the cerebellum and relate them to its clinical expression when it becomes ill, as well as comment on its range of etiologies in the child.

Methods: Search sources were computerized databases like: PubMed, Ebsco, and SciELO. Keywords used were: cerebellum, ataxia, metabolism congenital errors and ataxias, episodic ataxias, progressive diseases of the nervous system and ataxias; in Spanish and English.

Results: The cerebellum receives information and sends it to various brain structures through which it modulates the excitability of these structures and their downstream systems. This organ organizes, directs, and coordinates multiple functions that translate into strength, time and sequence. An ill cerebellum prevents the person from performing their functions and movements in a uniform and coordinated way; it can be affected by a wide range of etiological, genetic or acquired possibilities and make all or part of it ill.

Final considerations: The cerebellum performs important functions within the nervous system; it has a very typical expressiveness when it is ill. Proper use of new imaging and genetic study techniques, among others, allows the clinical pediatricians to be better able to diagnose its conditions and timely treatment.

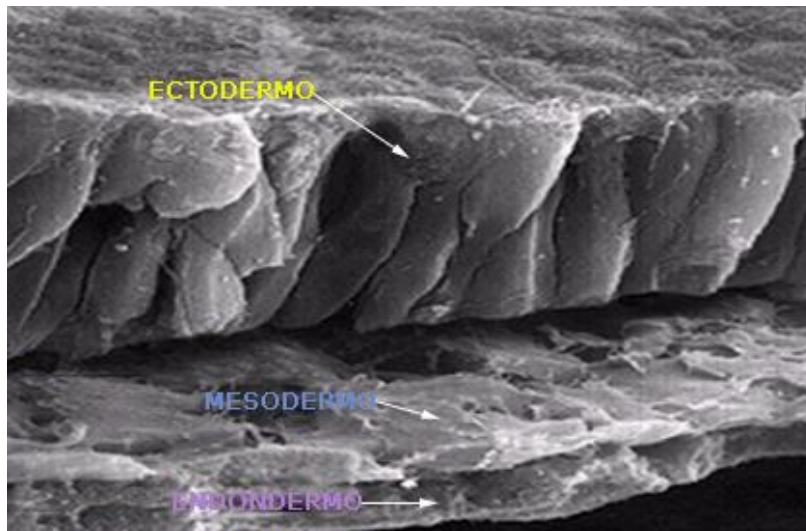
Keywords: cerebellum; ataxia; congenital errors of metabolism; cerebellum and cognition; episodic ataxias.

Recibido: 20/11/2020

Aceptado: 19/01/2021

Introducción

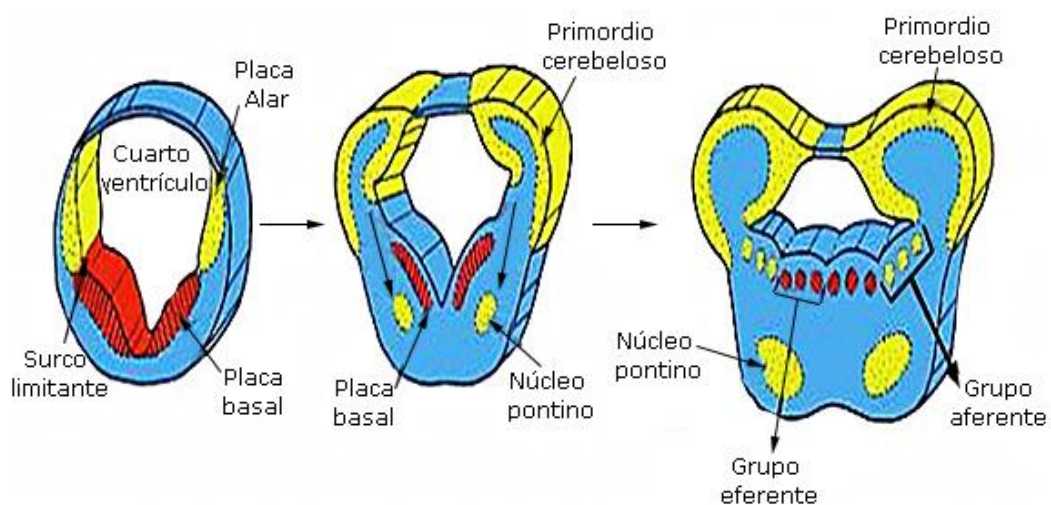
El sistema nervioso se forma a partir de la capa embrionaria más externa y gruesa, el ectodermo. (Fig.1)



Fuente: Arslan O. Developmental aspect of the nervous system. Neuroanatomical Basis of Clinical Neurology. 2001. The Parthenon Publishing Group Inc.

Fig. 1 - Microfotografía electrónica de barrido de una sección transversal de un de ratón equivalente a un embrión humano de 17 días.

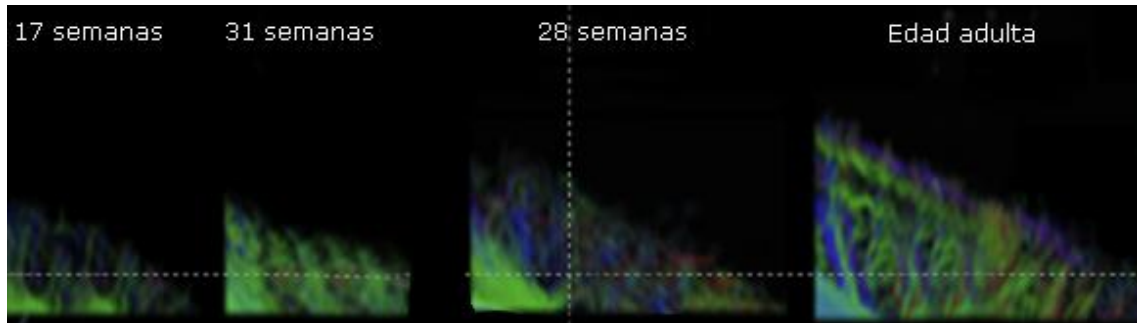
Evolutivamente, a partir de la placa alar del metencefalo se origina el puente y el cerebelo. (Fig. 2)



Fuente: Arslan O. Developmental aspect of the nervous system. Neuroanatomical Basis of Clinical Neurology. 2001. The Parthenon Publishing Group Inc.

Fig. 2 - Representación esquemática del metencefalo y primeros esbozos de formación del cerebelo a partir de la placa alar.

El desarrollo embrionario del cerebelo hasta su estado adulto, ha sido posible seguirlo gracias a los estudios de imágenes y poder establecer una correlación clínica más adecuada entre su desarrollo y funciones evolutivas de este órgano. (Fig. 3)



Fuente: Takahashi E, Hayashi E, Schmahmann JD. Neuroimagen. 2014;96:326-33.

Fig. 3 - Vista sagital de la corteza cerebelosa. Desarrollo de la conectividad cerebelosa en el feto humano, puesto de manifiesto por tractografía de difusión angular de alta resolución, a diferentes semanas de gestación y hasta la edad adulta.

El niño sano entre los 12 y 14 meses comienza a andar y se puede constatar en ese período que avanza, amplía el plano de sustentación y se muestra inestable, expresión de la inmadurez del sistema nervioso y en especial del cerebelo, la ataxia fisiológica del niño a estas edades.

El cerebelo está localizado en la fosa posterior, por debajo del repliegue que forma la duramadre, por donde transcurre parte del drenaje venoso supratentorial a través del seno recto, la llamada tienda del cerebelo; por delante el cuarto ventrículo separa al cerebelo de la cara posterior de la protuberancia y por debajo la concha del occipital donde descansa este órgano.^(1,2,3,4)

El objetivo de este trabajo es examinar las principales características anatómicas y funcionales del cerebelo y relacionarlas con su expresión clínica cuando enferma, así como comentar sobre su abanico de etiologías en el niño.

Métodos

Las fuentes de búsquedas fueron las bases de datos computarizadas: PubMed, Ebsco, SciELO. Se utilizaron para la búsqueda las palabras clave: cerebelo, ataxia, errores congénitos del metabolismo y ataxias, ataxias episódicas, enfermedades progresivas del sistema nervioso y ataxias; en idioma español e inglés.

Resultados

Ha sido tradicional aceptar que el cerebelo tiene una función motora, que coordina, sincroniza la actividad motora voluntaria, los movimientos oculares, regula la fonación, mantiene el equilibrio y procesa los impulsos exteroceptivos.^(5,6,7)

En las últimas décadas unido a este “cerebelo motor” se ha ido imponiendo la certeza de que el cerebelo participa en funciones cognoscitivas, que es “un temporizador”, que ordena temporalmente las acciones para construir secuencias tanto motoras como cognitivas. Participa en la programación, planificación, ejecución y monitoreo de procesos cognitivos (solución de problemas y tareas de asociación). Participa en la memoria, aprendizaje, conducta emocional y modulación autonómica.^(8,9,10,11,12,13,14)

El síndrome cerebeloso cognitivo afectivo es un ejemplo, expresado por alteraciones en las funciones ejecutivas, alteraciones en la memoria espacial, déficit de lenguaje y cambios de personalidad, eventos que suceden luego de la resección de tumores de fosa posterior que comprometen al cerebelo.^(3,4)

El cerebelo se puede estudiar en su evolución filogénica y en la adquisición de funciones cada vez más complejas, desde los animales inferiores (peces, anfibios y aves) hasta los mamíferos incluido el hombre.

Para el logro de sus funciones es muy notoria la cantidad de información que llega al cerebelo desde centros vecinos y médula espinal y las que parten de él en dirección a estructuras cerebrales, que tienen la responsabilidad de planificar, organizar y ejecutar el plan motor del organismo.^(1,2)

Entre sus principales funciones están el control del equilibrio, el control postural de los músculos que se oponen al efecto de la gravedad y sobre todo, la coordinación de la motilidad voluntaria.^(5,6,7)

El cerebelo recibe múltiples informaciones procedentes de los músculos, tendones, articulaciones y de otros órganos especializados como el aparato vestibular y ocular y envía información a diversas estructuras cerebrales por medio de las cuales modula la excitabilidad de estas estructuras y sus sistemas descendentes.

Es como el director de una gran orquesta, que, sin tocar algún instrumento en específico, organiza, dirige, coordina múltiples funciones que se traducen en fuerza, tiempo y secuencia.

El cerebelo enfermo impide que la persona ejecute sus funciones y movimientos de una forma uniforme y coordinada. Puede afectarse todo el cerebelo o parte de él.⁽⁵⁾

Su forma recuerda una mariposa, con sus partes laterales (hemisferios cerebelosos) y una central (vermis). Dependiendo de la parte que resulte afectada, así serán las manifestaciones clínicas. Un ejemplo de compromiso del vermis cerebeloso es la intoxicación alcohólica, todos hemos visto a estas personas que son incapaces del control de la cabeza y del cuerpo y tienen una marcha muy peculiar.^(1,2)

Cuando se afecta un solo hemisferio cerebeloso el paciente muestra signos localizados en un hemicuerpo, que se corresponden con el hemisferio cerebeloso enfermo del mismo lado: temblor, disimetría, hipotonía, entre otros.

Cuando se afecta el cerebelo como un todo, como ocurre en algunas enfermedades inflamatorias infecciosas o no, se producen síntomas y signos tanto vermianos como hemisféricos.

La ataxia es una de las expresiones clínicas del paciente con afección del cerebelo, pero puede resultar del compromiso de otras estructuras dentro del sistema nervioso.^(6,7)

Taxia es sinónimo de coordinación, es el resultado de la combinación de la contracción de los músculos agonistas, sinergistas y fijadores, así como la relajación de músculos antagonistas que tiene como resultado que los movimientos sean armónicos, coordinados y medidos.

Cuando el paciente tiene afectada esa capacidad de coordinación precisa de la actividad muscular, el paciente está atáxico.

Existen diversas afecciones del sistema nervioso que se manifiestan por ataxia, por ejemplo:

- Afecciones de nervios periféricos y de los cordones posteriores de la médula espinal que impiden que lleguen a diversas estructuras cerebrales, sobre todo al cerebelo, la información propioceptiva correspondiente. (ataxia sensitiva)
- Enfermedades del laberinto, nervio y vías vestibulares.
- Lesiones frontales que pueden expresarse por apraxia/ataxia (ataxia frontal de Bruns)
- Lesiones del cerebelo o sus vías

La afección del cerebelo produce un conjunto de síntomas y signos (síndrome cerebeloso) donde la ataxia es uno de los más prominentes.^(5,6,7)

El clínico ante un paciente con ataxia debe precisar el sitio de la afección neurológica que la ocasiona a través de una correcta anamnesis, examen físico general y neurológico, diagnóstico topográfico, diagnóstico positivo y diferencial, diseño del protocolo de estudio y su interpretación (método clínico).

En el examen del paciente atáxico es útil determinar si hay certeza a la exploración física, del signo de Romberg (en la estación de pie, la ataxia empeora al cerrar los ojos), es clásico afirmar que el paciente cerebeloso no lo presenta y sí lo muestran tanto los que tienen afectación de la vía propioceptiva, como los que tienen comprometida la aferencia desde el aparato vestibular o sus vías.

El cerebelo puede resultar afectado por un amplio abanico de posibilidades etiológicas, genéticas o adquiridas (agenesia, atrofia, megacerebelo),⁽¹⁵⁾ congénitas o de aparición posnatal, malformativas o de curso heredo-degenerativo, inflamatorias infecciosas o no infecciosas, vasculares, tumorales, tóxicas, traumáticas, entre otras.

Una forma útil de orientar el proceso diagnóstico, resulta en clasificar las ataxias cerebelosas según su evolución en el tiempo, ataxias agudas, agudas recurrentes, ataxias crónicas no progresivas y las crónicas progresivas.^(5,6,7)

Ataxias agudas

Existe un grupo de causas que pueden afectar al cerebelo en los niños de comienzo agudo y entre las más frecuentes las tóxicas, traumáticas, las inflamatorias infecciosas y no infecciosas y vasculares, entre otras.

En tiempos de la COVID-19, se ha documentado en algunos niños con esta enfermedad, un conjunto de síntomas y signos que remedan la enfermedad de Kawasaki y tanto esta como la COVID-19 pueden comprometer al sistema nervioso y afectar el cerebelo.

Ataxias agudas recurrentes o episódicas

Estas son menos frecuentes y constituyen en ocasiones un reto para el médico; varios errores congénitos del metabolismo (ECM) pueden expresarse por una ataxia recurrente episódica (AE), períodos que alternan de normalidad y de nuevo la ataxia. (deficiencia de piruvato deshidrogenasa, enfermedad de Hartnup, enfermedad de la orina con olor a jarabe de arce).^(16,17,18,19,20,21,22,23,24,25)

Enfermedades genéticas no metabólicas, ataxias episódicas

Constituyen un grupo de enfermedades que se heredan con un patrón autosómico dominante, representadas por presentar períodos de descoordinación asociados a otros síntomas o signos, por ejemplo, mioquimias (movimientos musculares continuos). Se desencadenan sobre todo por factores ambientales como stress físicos o emocionales. Pueden presentarse desde la infancia temprana hasta la adultez. Se ha descrito más de media docena de estas ataxias recurrentes, aunque dos tipos son los mejores caracterizados y frecuentes dentro de su rareza (1 en 100 000 personas): AE tipo I con mioquimias y la tipo II, donde las mioquimias son raras.

Ante un niño que sin razón aparente se pone atáxico de forma recurrente tener presente el síndrome de Munchausen por poder, donde el cuidador le ocasiona por alguna vía este importante signo clínico al niño.

El paciente que de forma congénita o posnatal sufre una lesión cerebelosa, puede quedar con manifestaciones atáxicas de manera permanente, pero sin empeoramiento progresivo (malformaciones, traumas, infecciones, intoxicaciones).⁽²⁵⁾

Sin duda, los pacientes con ataxias cerebelosas crónicas progresivas constituyen un grupo muy importante de pacientes, al que debemos diagnosticar y tratar.^(26,27,28,29,30,31,32,33,34,35)

Otras causas de ataxia

Especial interés para el pediatra resulta el conocimiento de que la deficiencia de vitamina E, ya sea adquirida (lactantes prematuros, pacientes con malabsorción intestinal severa), o una forma genética rara (autosómica recesiva) puede causar ataxia, evolucionar de forma progresiva, cuyo curso clínico puede simular una ataxia de Friedreich. El aporte de la vitamina en déficit puede revertir los síntomas o prevenir su progresión.^(36,37,38)

En el curso de un síndrome de malabsorción en un niño, que además se pone atáxico, es importante tener presente la abetalipoproteinemia, enfermedad genética autosómica recesiva del tubo digestivo, que se caracteriza por la ausencia de lipoproteínas de muy baja densidad, mala absorción de las grasas, esteatorrea y puede cursar con retinitis pigmentaria y ataxia.^(37,38)

Los errores congénitos del metabolismo son una causa común de ataxia.⁽²⁶⁾ Se han descrito más de 150 de ellas en pacientes que además de ataxia presentan un retardo global del neurodesarrollo o su regresión, episodios de encefalopatías, facies tosca, crisis epilépticas y diversos trastornos del movimiento, especialmente convulsiones y regresión del neurodesarrollo; un paciente con ataxia, debe hacer pensar al médico en un error congénito

del metabolismo.^(38,39,40,41,42,43,44,45,46,47,48,49,50,51,52,53) Actualmente se dispone de tratamientos, que pueden mejorar la evolución o prevenir la muerte temprana de estos enfermos.^(27,28,29,30,31,32,33,34,35)

Un grupo de enfermedades heredo-degenerativas del sistema nervioso se comportan como una ataxia crónica progresiva, en algunas en el momento solo podemos diagnosticar y tratar sintomáticamente, pero afortunadamente ya en algunas de ellas podemos intervenir y detener el proceso mórbido o alterar positivamente su evolución temporal. Es recomendable tener presente este grupo y hacer un esfuerzo en su diagnóstico y correcto cuidado.^(54,55,56,57,58)

Los tumores primarios del sistema nervioso son la causa más frecuente de tumores sólidos en las edades pediátricas, con una incidencia máxima en la primera década de la vida. Colectivamente representan la segunda causa más frecuente de enfermedades malignas en niños y adolescentes, predominando ligeramente los de fosa posterior (43,2 %), con respecto a los supratentoriales (40,9 %).^(6,7) Pueden comenzar con una ataxia aparentemente aguda hasta que se hace evidente su curso progresivo: meduloblastomas, astrocitomas, hemangioblastomas cerebelosos. Es importante tener presente esta causa en los niños, donde su diagnóstico puede retrasarse teniendo en cuenta la relativa rareza de estos tumores en ellos, la dificultad de evaluación del niño pequeño y la clínica inespecífica que pueden presentar.

En el niño se pueden expresar todas estas posibilidades etiológicas, unas más frecuentes que otras, pero en todas tenemos la imperiosa necesidad de identificarlas y tratarlas con la mayor prioridad posible, en bien de una evolución favorable o con menos deterioro según la causa.

Consideraciones finales

El cerebelo cumple importantes funciones dentro del sistema nervioso, tiene una expresividad muy típica cuando está enfermo y con el uso adecuado de las nuevas técnicas de estudios por imágenes, genéticas y metabólicas entre otras, permiten al clínico estar en mejores condiciones de su diagnóstico y tratamiento oportuno.

Referencias bibliográficas

1. Delgado-García JM. Structure and function of the cerebellum. *Rev Neurol*. 2001;33(7):635-42.
2. Orhan A. Cerebellum. *Neuroanatomical basis of clinical neurology*. Section II.6. Carnforth: The Parthenon Publishing Group; 2001.
3. Rahimi-Balaei M, Afsharinezhad P, Bailey K, Buchok M, Yeganeh B, Marzban H. *Cerebellum Ataxias*. Carnforth: The Parthenon Publishing Group; 2015.
4. Campistol J. New discoveries regarding the physiopathology of the cerebellum. *Rev Neurol*. 2002;35(3):231-5.
5. Campbell WW. Gait and Station. In: DeJong's, editor. *The Neurologic Examination*, 6th ed. Lippincott: Williams & Wilkins; 2005. p.526-33.
6. Ashizawa T, Xia G. Ataxia. *Contin Minneap Minn*. 2016;22:1208-26.
7. Akbar U, Ashizawa T. Ataxia. *Neurol. Clin*. 2015;33:225-248.
8. Arriada-Mendicoa N, Otero-Siliceo E, Corona-Vázquez T. Current concepts regarding the cerebellum and cognition. *Rev Neurol*. 1999;29(11):1075-82.
9. Hernández-Goñi P, Tirapu-Ustárroz J, Iglesias-Fernández L, Luna-Lario P. The role of the cerebellum in the regulation of affection, emotion and behaviour. *Rev Neurol*. 2010;51(10):597-609.
10. Tirapu-Ustarroz J, Luna-Lario P, Iglesias-Fernandez MD, Hernaez-Goni P. Cerebellar contribution to cognitive process: current advances. *Rev Neurol*. 2011;53(5):301-15.
11. Bugalho P, Correa B, Viana-Baptista M. Role of the cerebellum in cognitive and behavioural control: scientific basis and investigation models *Acta Med Port*. 2006;19(3):257-67.
12. Barrios M, Guàrdia J. Relation of the cerebellum with cognitive function: neuroanatomical, clinical and neuroimaging evidence. *Rev Neurol*. 2001;33(6):582-91.
13. Ferri L. Cerebellum and language: speech therapy intervention to treat their disorders. *Rev Neurol*. 2015;60 (Suppl 1):S57-62.
14. Sans A, Boix C, Colomé R, Campistol J. The contribution of the cerebellum to cognitive function in childhood. *Rev Neurol*. 2002;35(3):235-7.
15. Poretti A, Wolf NI, Boltshauser E. Differential diagnosis of cerebellar atrophy in childhood. *Eur J Paediatr. Neurol*. 2008;12:155-167.
16. Guterman EL, Yurgionas B, Nelson AB. Episodic ataxia type 2: Case report and review of the literature. *Neurology*. 2016;86(23):e239-41.

17. Muro García I, Toribio-Díaz ME, Quintas S. Episodic ataxia: A 20-years diagnostic delay. *Neurologia*. 2020;35(7):500-501.
18. Hasan SM, D'Adamo MC. Episodic Ataxia Type 1. In: Adam MP, Ardinger HH, Pagon RA, Wallace SE, Bean LJH, Stephens K, Amemiya A, editors. *Gene Reviews®: University of Washington*; 2010.
19. Joubert B, Gobert F, Thomas L, Saint-Martin M, Desestret V. Autoimmune episodic ataxia in patients with anti-CASPR2 antibody-associated encephalitis. *Neurol Neuroimmunol Neuroinflamm*. 2017;4(4):e371.
20. Sesh S, Radhakrishnan A. Episodic ataxia in a child with senataxin mutation. *Neurol India*. 2018;66(3):842-844.
21. Choi KD, Kim JS, Kim HJ, Jung I, Jeong SH. Genetic Variants Associated with Episodic Ataxia in Korea. *Sci Rep*. 2017;7(1):13855.
22. Corbett MA, Bellows ST, Li M, Carroll R, Micallef S. Dominant KCNA2 mutation causes episodic ataxia and pharmacoresponsive epilepsy. *Neurology*. 2016;87(19):1975-84.
23. López Chiriboga AS, Pittock S. Episodic ataxia in CASPR2 autoimmunity. *Neurol Neuroimmunol Neuroinflamm*. 2018;6(2):e536.
24. Sintas C, Carreño O, Fernández-Castillo N, Corominas R, Vila-Pueyo M. Mutation Spectrum in the CACNA1A Gene in 49 Patients with Episodic Ataxia. *Sci Rep*. 2017;7(1):2514.
25. Ficicioglu C, An Haack K. Failure to thrive: When to suspect inborn errors of metabolism. *Pediatrics*. 2009;124:972-9.
26. Silver G, Mercimek-Andrews S. Inhered metabolic disorders Presenting wit ataxia. *Int J Mol Sci*. 2020;21(15):5519.
27. Ferreira CR, Hoffmann GF, Blau N. Clinical and biochemical footprints o inherited metabolic diseases. I. Movement disorders. *Mol Genet Metabol*. 2019;127:28-30.
28. Pode-Shakked N, Korman SH, Pode-Shakked B, Landau Y, Kneller K. Clues and challenges in the diagnosis of intermittent maple syrup urine disease. *Eur J Med Genet*. 2020;103901.
29. Blackburn PR, Gass JM, Vairo FPE, Farnham KM, Atwal HK. Maple syrup urine disease: Mechanisms and management. *Appl Clin Genet*. 2017;10:57-66.
30. Strauss KA, Puffenberger EG, Morton DH. Maple Syrup Urine Disease. In: Adam MP, Ardinger HH, Pagon RA, Wallace SE, Bean LJ, Stephens K, Amemiya A, editors. *Gene Reviews®: University of Washington*; 1993.

31. Berry GT. Classic Galactosemia and Clinical Variant Galactosemia. In: Adam MP, Ardinger HH, Pagon RA, Wallace SE, Bean LJ, Stephens K, Amemiya A, editors. Gene Reviews®: University of Washington; 1993.
32. Schweitzer-Krantz S. Early diagnosis of inherited metabolic disorders towards improving outcome: The controversial issue of galactosaemia. *Eur J Pediatr.* 2003;162:S50-S53.
33. Wang D, Pascual JM, De Vivo D. Glucose Transporter Type 1 Deficiency Syndrome. In: Adam MP, Ardinger HH, Pagon RA, Wallace SE, Bean LJ, Stephens K, Amemiya A, editors. Gene Reviews®: University of Washington; 1993.
34. Pons R, Collins A, Rotstein M, Engelstad K, De Vivo DC. The spectrum of movement disorders in Glut-1 deficiency. *Mov Disord Off J Mov Disord Soc.* 2010;25:275-281.
35. Mercimek-Mahmutoglu S., Salomons G.S. Creatine Deficiency Syndromes. In: Adam MP, Ardinger HH, Pagon RA, Wallace SE, Bean LJ, Stephens K, Amemiya A, editors. Gene Reviews®: University of Washington; 1993.
36. Khaikin Y, Sidky S, Abdenur J, Anastasi A, Ballhausen D. Treatment outcome of twenty-two patients with guanidinoacetate methyltransferase deficiency: An international retrospective cohort study. *Eur J Paediatr. Neurol.* 2018;22:369-79.
37. Schuelke M. Ataxia with Vitamin E Deficiency. In: Adam MP, Ardinger HH, Pagon RA, Wallace SE, Bean LJ, Stephens K, Amemiya A, editors. Gene Reviews®: University of Washington; 2005.
38. Burnett JR, Hooper AJ, Hegele RA. Abetalipoproteinemia. In: Adam MP, Ardinger HH, Pagon RA, Wallace SE, Bean LJ, Stephens K, Amemiya A, editors. Gene Reviews®: University of Washington; 2005.
39. Van de Kamp J, Betsalel OT, Mercimek-Mahmutoglu S, Abulhoul L, Grünwald S, Anselm I, *et al.* Phenotype and genotype in 101 males with X-linked creatine transporter deficiency. *J Med Genet.* 2013;50:463-72.
40. Dhar SU, Scaglia F, Li F-Y, Smith L, Barshop BA. Expanded clinical and molecular spectrum of guanidinoacetate methyltransferase (GAMT) deficiency. *Mol Genet Metabol.* 2009;96:38-43.
41. Desbats MA, Lunardi G, Doimo M, Trevisson E, Salviati L. Genetic bases and clinical manifestations of coenzyme Q10 (CoQ 10) deficiency. *J Inherit Metab Dis.* 2015;38:145-56.

42. Salviati L, Trevisson E, Doimo M, Navas P. Primary Coenzyme Q10 Deficiency. In: Adam MP, Ardinger HH, Pagon RA, Wallace SE, Bean LJ, Stephens K, Amemiya A, editors. Gene Reviews: University of Washington; 1993.
43. Hayek W., Dumin Y., Tal G., Zehavi Y., Sakran W. Biotinidase Deficiency: A Treatable Neurological Inborn Error of Metabolism. *Isr Med Assoc J.* 2019;21:219-21.
44. Cowan TM, Blitzer MG, Wolf B. Working Group of the American College of Medical Genetics Laboratory Quality Assurance Committee Technical standards and guidelines for the diagnosis of biotinidase deficiency. *Genet Med Off J Am Coll Med Genet.* 2010;12:464-70.
45. Wolf B. Biotinidase Deficiency. In: Adam MP, Ardinger HH, Pagon RA, Wallace SE, Bean LJ, Stephens K, Amemiya A, editors. Gene Reviews®: University of Washington; 1993.
46. O'Callaghan B, Bosch AM, Houlden H. An update on the genetics, clinical presentation, and pathomechanisms of human riboflavin transporter deficiency. *J Inher Metab Dis.* 2019;42:598-607.
47. Nimmo GAM, Ejaz R, Cordeiro D, Kannu P, Mercimek-Andrews S. Riboflavin transporter deficiency mimicking mitochondrial myopathy caused by complex II deficiency. *Am J Med Genet.* 2018;176:399-403.
48. Schulz A, Ajayi T, Specchio N, de Los Reyes E, Gissen P. Study of Intraventricular Cerliponase Alfa for CLN2 Disease. *N Engl J Med.* 2018;378:1898-1907.
49. Raymond G., Moser AB, Fatemi A. X-Linked Adrenoleukodystrophy. In: Adam MP, Ardinger HH, Pagon RA, Wallace SE, Bean LJ, Stephens K, Amemiya A, editors. Gene Reviews®: University of Washington; 1993.
50. Mallack EJ, Turk B, Yan H, Eichler FS. The Landscape of Hematopoietic Stem Cell Transplant and Gene Therapy for X-Linked Adrenoleukodystrophy. *Curr Treat Options Neurol.* 2019;21:61.
51. Wanders RJ, Waterham HR, Leroy BP. Refsum Disease. In: Adam MP, Ardinger HH, Pagon RA, Wallace SE, Bean LJ, Stephens K, Amemiya A, editors. Gene Reviews®: University of Washington; 2005.
52. Blaser SI, Steinlin M, Al-Maawali A, Yoon G. The Pediatric Cerebellum in Inherited Neurodegenerative Disorders: A Pattern-recognition Approach *Neuroimaging Clin N Am.* 2016;26:373-416.

53. Cordeiro D, Bullivant G, Siriwardena K, Evans A, Kobayashi J. Genetic landscape of pediatric movement disorders and management implications. *Neurol Genet.* 2018;4:e265.
54. Neville S, O'Sullivan S, Sweeney B, Lynch B, Hanrahan D. Friedreich Ataxia in Classical Galactosaemia. *JIMD Rep.* 2016;26:1-5.
55. Mole SE, Williams RE. Neuronal Ceroid-Lipofuscinoses. In: Adam MP, Ardinger HH, Pagon RA, Wallace SE, Bean LJ, Stephens K, Amemiya A, editors. *Gene Reviews®: University of Washington*; 1993.
56. Mole SE, Anderson G, Band HA, Berkovic SF, Cooper JD. Clinical challenges and future therapeutic approaches for neuronal ceroid lipofuscinosis. *Lancet Neurol.* 2019;18:107-16.
57. Schulz A, Kohlschütter A, Mink J, Simonati A, Williams R. NCL diseases-clinical perspectives. *Biochim Biophys. Acta.* 2013;1832:1801-6.
58. Costain G, Cordeiro D, Matviychuk D, Mercimek-Andrews S. Clinical Application of Targeted Next-Generation Sequencing Panels and Whole Exome Sequencing in Childhood Epilepsy. *Neuroscience.* 2019;418:291-310.

Conflicto de intereses

El autor declara que no existe conflicto de intereses.