


Revista Cubana de *Reumatología*

Órgano oficial de la Sociedad Cubana de Reumatología y el Grupo Nacional de Reumatología
Volumen XV Número 3, 2013 ISSN: 1817-5996

www.revreumatologia.sld.cu



ESTUDIO DE CASOS

Presentación de poliartritis en paciente con *Schistosoma Mansoni*

Presentation of polyarthritis in patients with *Schistosoma Mansoni*

Saldarriaga Rivera Lina María *, Delgado Quiroz Luis Alberto **, Ríos Gomes Bica Blanca Elena ***

* Especialista en Medicina Interna. Residente de 2do año de Reumatología.

** MSc. Especialista en Reumatología, Alergia e Inmunología.

*** MSc. PhD. Especialista en Reumatología Pediátrica.

Servicio de Reumatología del Hospital Universitario Clementino Fraga Filho. Universidad Federal de Rio de Janeiro (HUCFF-UFRJ). Rio de Janeiro, Brasil.

RESUMEN

Varios parásitos se describen como agentes causales de la artritis reactiva y el *Schistosoma Mansoni* tiene pocas descripciones en la literatura con respecto a sus manifestaciones músculo esqueléticas. La artritis puede ser oligo o poliarticular simétrica simulando la artritis reumatoide y con el tratamiento antiparasitario, las alteraciones osteoarticulares seden sin secuelas. Se describe el caso de una de paciente de 45 años con poliartritis en el hombro izquierdo, las manos y las rodillas, sinovitis de muñecas, metacarpofalángicas e interfalángicas proximales bilateral, asociada a dolor abdominal y diarrea sanguinolenta causada por *Schistosoma Mansoni*.

Palabras clave: artritis reactiva, parásitos, *Schistosoma Mansoni*

ABSTRACT

Several parasites are described as causing reactive arthritis and *Schistosoma Mansoni* presents few descriptions in the literature regarding their muscle-skeletal manifestations. Arthritis can be oligo or polyarticular, symmetrical, mimicking rheumatoid arthritis and the ant parasitic treatment make the osteoarticular symptoms yield without sequel. We present a 45 year old female patient, presenting joint pain and swelling of the left shoulder, hands and knees, synovitis of the wrists, PIP and MCP, with associated abdominal pain, diarrhea and bleeding caused by *Schistosoma Mansoni*.

Keywords: reactive arthritis, parasites, *Schistosoma Mansoni*

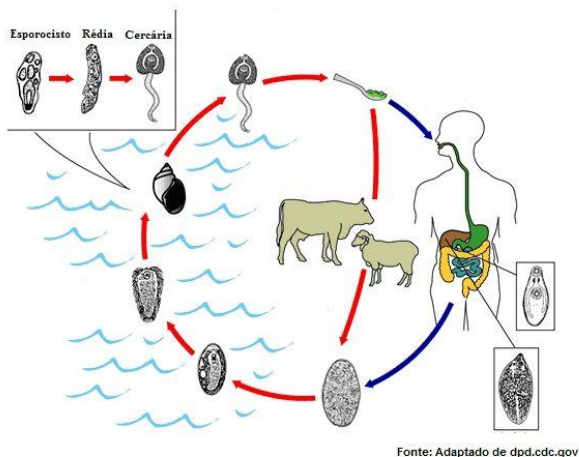
INTRODUCCIÓN

El *Schistosoma mansoni* es un helminto trematodo que causa la esquistosomiasis, conocida comúnmente en Brasil como "Barriga d'água", ou "Bilharziose". Los parásitos de esta clase son cinco y varían como agente causal de infección en algunas zonas geográficas del mundo. En África, después de la malaria, es la enfermedad tropical más prevalente en el hombre y de gran importancia socio-económica y en salud pública para países en vías de desarrollo. Se encuentra prevalente en 3/4 partes de los países en desarrollo y más del 80% de los afectados viven en África.¹

En Brasil, la esquistosomiasis es causada por el *Schistosoma mansoni*. Unica especie encontrada en América latina. El principal huésped y reservorio del parásito es el hombre siendo a partir de sus excretas (heces y orina) que los huevos son diseminados en la naturaleza.²

Posee un hospedero intermediario que son los moluscos, el más importante es el molusco de agua dulce *Biomphalaria*, donde los huevos pasan a forma larvaria (cercaria). Esta última se encuentra en aguas no tratadas, como lagos e infectan al hombre a través de la piel, (Figura 1) causando eritema, dermatitis, prurito y pápulas en el sitio de penetración, durando algunos días.³

Figura 1 Ciclo de vida del *Schistosoma mansoni*



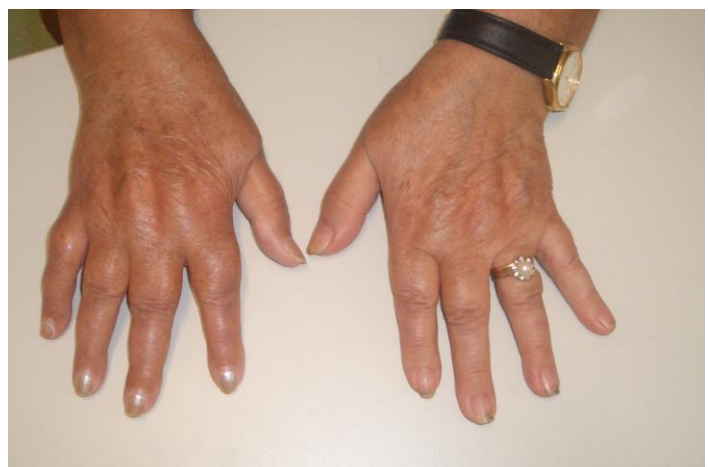En la etapa inicial o aguda, la diseminación de las larvas en la sangre, provoca astenia, adinamia, cefaleas, dolor abdominal,

diarrea sanguinolenta, disnea, hemoptisis, linfadenopatías, artralgia y esplenomegalia.⁴

Presenta también grandes granulomas periovulares necrótico-exudativos en el intestino, hígado y otros órganos.⁵ Estos cuadros duran en general pocos días, pero puede permanecer hasta meses y en casos raros pueden ser fatales.⁶

Los síntomas reumáticos que son más comunes durante el estado de infección parasitaria se caracterizan por tener uno de los siguientes patrones: entesitis con o sin artritis, poliartritis simulando la artritis reumatoide, (figura 2) u oligoartritis afectando con preferencia las extremidades.⁷ También pueden verse comprometido el eje vertebral principalmente la columna dorsal, y sacroilítis unilateral. Con el tratamiento antiparasitario, las alteraciones osteomioarticulares seden sin dejar secuelas.⁸

Figura 2 Poliartritis simétrica en metacarpofalángicas de ambas mano similar a la artritis reumatoide



Presentamos el caso de una paciente de sexo femenino, con una infección parasitaria que induce un cuadro de poliartritis simulando una artritis reumatoide. Lo relevante de este caso es la infrecuente asociación de este agente etiológico en afecciones osteoarticulares, permitiéndonos hacer una revisión bibliográfica y reportar esta asociación clínica como una de las pocas en nuestro medio.

PRESENTACIÓN DEL CASO

Paciente de 45 años, sexo femenino, blanca, natural de Aracaju, estado de Sergipe Brasil, inició cuadro de 2 meses de evolución, con dolor y aumento de volumen articular en el hombro

izquierdo, manos, muñecas y rodillas, simétrica, bilateral, acompañado de astenia, adinamia, rigidez matutina inferior a 1 hora, mialgias, y fiebre. La paciente negaba enfermedades previas, tabaquismo o alcoholismo, y llevaba tratamiento con paracetamol 750 mg/día sin presentar mejoría.

Al examen físico, la paciente presentaba dolor y limitación a la movilidad del hombro izquierdo, artritis simétrica en muñecas, metacarpofalángicas (MCF) e interfalángicas proximales (IFP), dolor en rodillas y limitación a la movilidad de los miembros inferiores.

Los exámenes de laboratorio demostraban hematocrito: 38%, hemoglobina (HB): 12 mg/dl, leucocitos: 6.5000/mm³, plaquetas: 278.000/mm³, velocidad de sedimentación globular (VSG): 28 mm/h, proteína C reactiva (PCR): 8.8 mg/dl, anticuerpos antinucleares (ANA): negativo, factor reumatoide (látex y Waaler Rose): negativos, transaminasa glutámico oxalacética (GOT): 27 U/L, transaminasa glutámico pirúvica (GPT): 37 U/L urea: 22 mg/dl, creatinina: 0.6 mg/dl, Rx tórax: sin alteraciones radiológicas, Rx de muñecas, manos, columna cervical y dorso lumbar: sin alteraciones radiológicas articulares, ultrasonografía articular de manos y muñecas: sinovitis de muñecas, MCF e IFP bilateral, sin evidencia de erosiones.

La paciente fue diagnosticada como probable artritis reumatoide al presentar 3 criterios de los 7 propuestos por el Colegio Americano de Reumatología (ACR), siendo tratada con metotrexato 7.5 mg una vez por semana, ácido fólico 5 mg 1 vez por semana, prednisona 5 mg cada día y naproxeno 500 mg 2 veces por día, sin presentar mejoría.

Después de 6 meses de persistencia del cuadro articular y falla terapéutica con el tratamiento inicial, la paciente retorna a consulta con cuadro de dolor abdominal tipo cólico asociado a diarrea sanguinolenta.

Los exámenes de laboratorio como hemograma y pruebas inflamatorias estaban normales. El examen parasitológico negativo y sangre oculta en heces positivo.

La paciente fue valorada por gastroenterología quien realizó colonoscopia reportando un pólipo rectal. El estudio histopatológico del pólipo rectal evidenció esquistosomiasis.

La paciente fue tratada con mansil (oxamniquina) 15 mg/kg por vía oral, dosis única, presentando resolución de la sintomatología articular y gastrointestinal.

DISCUSIÓN

Schistosoma es el género de platelmintos trematodos responsables por la esquistosomiasis, una parasitosis grave que causa millones de muertes por año y que ha sido asociada con manifestaciones musculoesqueléticas, poco descritas en la literatura.⁹

En Brasil, se presenta con más frecuencia en las regiones del Norte, Nordeste, y Sudeste. Hay aproximadamente 200 millones de personas infectadas por *Schistosomas* en el mundo, siendo 5 millones de la especie *mansoni* prevalentes en Brasil.¹⁰

Aunque los artículos están bien documentados, diferentes formas de compromiso articular son relatados.

Greenfield et al, presentaron un paciente con un cuadro clínico similar a un reumatismo palindrómico, factor reumatoide negativo, de larga duración, sin respuesta a la medicación, la cual mostró presencia de huevos de *Schistosoma mansoni*, y la existencia de inmunocomplejos circulantes contra antígenos de *Schistosoma*. Con el tratamiento de praziquantel, los síntomas desaparecieron y los inmunocomplejos fueron eliminados.¹¹

Bassiouni et al, estudiaron 124 pacientes con esquistosomiasis, que también mostraron clínica músculo-esquelética. Los pacientes presentaban dolor lumbar y artralgia en rodillas sin signos inflamatorios. Había en general, una discreta elevación de la VSG y el factor reumatoide era negativo en la mayoría de los pacientes.¹²

Las infecciones parasitarias pueden presentar manifestaciones músculo-esqueléticas, problemas comunes en la realidad brasilera, con pocas publicaciones sobre el tema, que merecen ser recordados en la evaluación de pacientes con síntomas articulares.

En el caso relatado, la paciente fue diagnosticada como probable artritis reumatoide al presentar 3 criterios de los 7 propuestos por el ACR, siendo iniciado tratamiento con drogas modificadoras del curso de la enfermedad (DMARD), sin presentar mejoría alguna.

Después de 6 meses de persistencia del cuadro articular y presencia de diarrea sanguinolenta, fue iniciado tratamiento específico para el agente causal, con resolución de los síntomas osteoarticulares y gastrointestinales.

CONCLUSIONES

- A pesar de Brasil tener zonas endémicas de *Schistosoma mansoni* en su territorio, pocos son los casos de artritis descritos en pacientes con esquistosomiasis.
- En el caso presentado es importante resaltar el diagnóstico diferencial, cuando exista criterios probables de artritis reumatoide asociada a manifestaciones digestivas, en pacientes provenientes de áreas endémicas para *Schistosoma mansoni*.

BIBLIOGRAFÍA

1. Blanchard TJ. Schistosomiasis. *Travel Med Infect Dis.* 2004;2(1):5-11.
2. Ramos A, Toledo J. Sobre os trabalhos da campanha de combate à esquistosomose no Estado de São Paulo, Brasil. *Rev. Saúde Pública.* 1971;5(2):263-72.
3. Gryseels B, Polman K, Clerinx J, Kestens L. Human schistosomiasis. *Lancet.* 2006;368(9541):1106-18.
4. Bocanegra TS, Espinoza LR, Bridgeford PH, Vasey FB, Germain BF. Reactive arthritis induced by parasitic infestation. *Ann Intern Med.* 1981;94(2):207-09.
5. Bocanegra TS, Vasey FB: Musculoskeletal syndromes in parasitic diseases. *Rheum Dis Clin NA.* 1993;19(2):505-15.
6. Elliott DE. Schistosomiasis. Pathophysiology, diagnosis, and treatment. *Gastroenterol Clin North Am.* 1996;25(3):599-625.
7. Doury P, Pattin S, Dienot B, Roue R, Delahaye RP. Les rhumatismes parasitaires. *Sem Hop.* 1977;9:53(22-23):1359-63.
8. Peng S.L. Rheumatic manifestations of parasitic diseases. *Semin Arthritis Rheum.* 2002;31(4):228-47.
9. Chistulo L, Loverde P, Engels D. Disease Watch: Schistosomiasis. *TDR Nature Reviews Microbiology.* 2004;2:12.
10. Moreira C, Pinheiro GRC, Neto JFM. Reumatología Essencial. Guanabara-Koogan. 2009;45:449-50.
11. Grennfield D, Reenfield W, Hughes S, Barth W.F. Immune complex arthritis in a patient with *Schistosoma mansoni* infection. *Arthr Rheum.* 1986;29(2):296-99.
12. Bassiouni M, Kamel M. Bilharzial arthropathy. *Rheumatic Pathology. Ann Rheum Dis.* 1984;43(6):806-09.

Los autores refieren no tener conflicto de intereses

Fuente de Financiación: ninguna

Recibido: 23 de junio de 2013

Aprobado: 20 de julio de 2013

Contacto para correspondencia: Dra. Lina María Saldarriaga Rivera **E-mail:** linamarias7@hotmail.com

Rua Professor Rodolpho Paulo Rocco 225 – Ilha do Fundao. Prédio Hospital Universitario Clementino Fraga Filho 9º andar, Cidade Universitária. Rio de Janeiro. CEP: 21944-970, Tel:+55 21 25622723, +55 21 25622266