


# Revista Cubana de *Reumatología*

Órgano oficial de la Sociedad Cubana de Reumatología y el Grupo Nacional de Reumatología  
Volumen XV Número 3, 2013 ISSN: 1817-5996

www.revreumatologia.sld.cu



## REUMATOLOGÍA EN IMÁGENES

### Causa de cervicalgia en el servicio de urgencia

#### Cervical pain cause in emergency service

Solis Cartas Urbano\*, Morejón Gómez Jorge Alexis\*, de Armas Hernandez Arelys\*\*

\*MSc. Especialista de 1er Grado en Medicina General Integral y Reumatología

\*\*MSc. Especialista de 1er Grado en Medicina General Integral, Residente de 1er año en Reumatología,

Centro de Reumatología. Hospital Docente Clínico Quirúrgico "10 de Octubre". Facultad de medicina "10 de Octubre".  
Universidad de Ciencias Médicas de La Habana. La Habana, Cuba.

#### RESUMEN

Se trata de una paciente femenina que acudió al servicio de urgencia por dolor en región cervical, al realizarle estudios radiológicos se detectó en columna cervical severos cambios degenerativos.

**Palabras clave:** cervicalgia, artritis, artrosis

#### ABSTRACT

It is a question of a feminine patient who came to emergency service for cervical pain, on having realized radiological studies, severe degenerative changes were detected in cervical column.

**Keywords:** cervical pain, arthritis, arthrosis

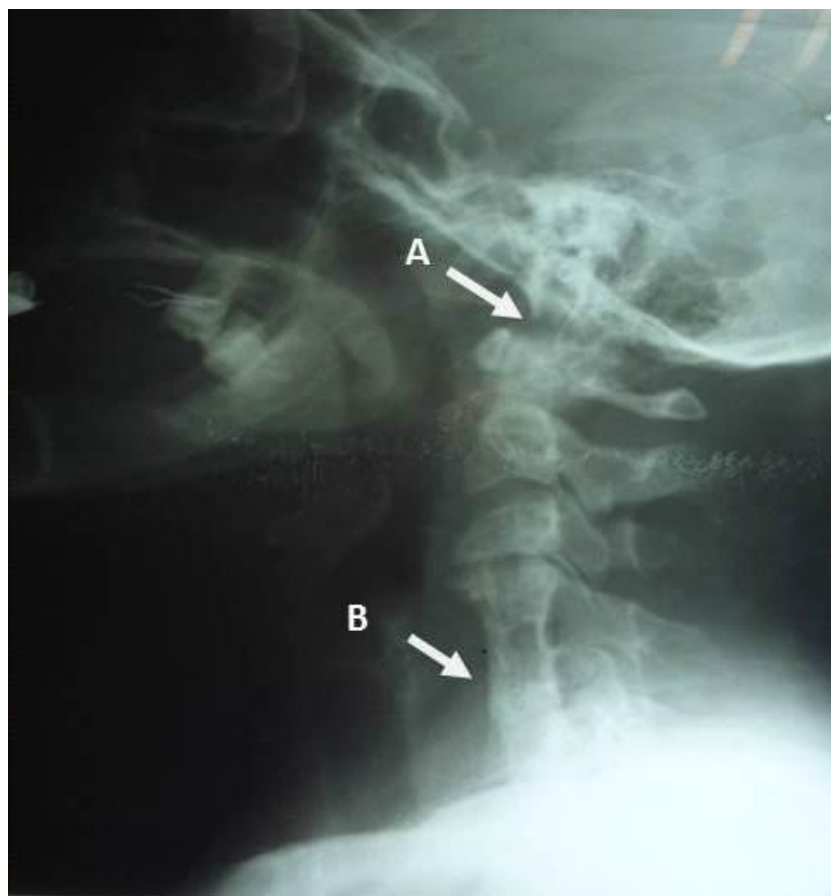Paciente femenina, procedencia urbana y 31 años, con antecedentes de buena salud que acude a consulta de urgencia del servicio de reumatología por presentar dolor en región cervical de 15 días de evolución, que se irradia a hombros, brazos, antebrazos y dedos de las manos, en los que presenta sensaciones parestésicas explicadas por calambres, entumecimiento y sensación de hormigueo en las regiones

extremas de los mismos. Refiere que dichos síntomas los había presentado en otras ocasiones pero en menor intensidad. y que habían mejorado con la administración de analgésicos como paracetamol y dipirona indistintamente.

Al examen físico encontramos discreta limitación de la lateralización derecha e izquierda de la columna cervical. En el

Rayo X de columna cervical en vista lateral, imagen presentada, se observa rarefacción ósea e impresión basilar (A) y fusión de los cuerpos vertebrales de C4 a C7, con calcificación del ligamento vertebral común anterior y

posterior (B), que a nuestro juicio son los responsables de los síntomas que presenta la paciente, por irritación directa sobre las raíces nerviosas periféricas de la zona afectada. Se valoró con el servicio de fisioterapia tratamiento rehabilitador.



#### BIBLIOGRAFÍA CONSULTADA

1. Castillo Pérez C, Lawjart Rondón J. Aplicación de electroacupuntura y terapia convencional en pacientes con dolor cervical crónico. *Rev Cubana Enfermer* [revista en Internet]. 1999 Ago [citado 2013 Sep 30];5(2):67-71. Disponible en: [http://scielo.sld.cu/scielo.php?script=sci\\_arttext&pid=S0864-03191999000200002&lng=es](http://scielo.sld.cu/scielo.php?script=sci_arttext&pid=S0864-03191999000200002&lng=es).
2. González Roig J, Gutiérrez Álvarez A, Rossi Pichardo J. Estudio comparativo entre el láser y los rayos infrarrojos en el tratamiento del dolor cervical. *Rev Cubana Ortop Traumatol* [revista en Internet]. 1997 Dic [citado 2013 Sep 30];11(1-2):72-5. Disponible en: [http://scielo.sld.cu/scielo.php?script=sci\\_arttext&pid=S0864-215X1997000100012&lng=es](http://scielo.sld.cu/scielo.php?script=sci_arttext&pid=S0864-215X1997000100012&lng=es).
3. Valenzuela J. Cervicalgia, enfoque clínico. *Rev. chil. Reumatol.* 2011;27(2):77-81.
4. Domingues D, Bianchini R, Marcon AF, Onoda LC, Stump FG, Ghislain NA, et al. Cervicalgia: rehabilitación. *Acta fisiátrica.* 2012;19(2):23-38.

Los autores refieren no tener conflicto de intereses

Recibido: 22 de octubre de 2013

Aprobado 25 de noviembre de 2013

Autor de la correspondencia: Dr. Urbano Solís Cartas. Email: [urbano.mtz@infomed.sld.cu](mailto:urbano.mtz@infomed.sld.cu)

Centro de Reumatología, Calzada de 10 de Octubre No 122 esquina Agua Dulce. Cerro. La Habana, Cuba