

Neumonía intersticial con características autoinmunes: reporte de caso

Interstitial Pneumonia with Autoimmune Features: case report

Andrés Usma¹ <https://orcid.org/0000-0001-5315-1943>

Valentina Prieto¹ <https://orcid.org/0000-0002-8997-9715>

Darwin Zambrano¹ <https://orcid.org/0000-0002-8774-5173>

Sergio Andrés Cifuentes¹ <https://orcid.org/0000-0002-1352-5661>

Christian Marín Giraldo¹ <https://orcid.org/0000-0002-0511-7350>

Ángela María Giraldo Montoya^{1,2} <https://orcid.org/0000-0003-1310-3714>

Lina María Saldarriaga Rivera^{1,3*} <https://orcid.org/0000-0001-5180-367X>

¹Universidad Tecnológica de Pereira, Facultad de Medicina, Grupo de Investigación en Medicina Interna. Pereira, Risaralda, Colombia.

²Clínica Los Rosales, Servicio de Neumología. Pereira, Risaralda, Colombia.

³Clínica Los Rosales, Servicio de Reumatología. Pereira, Risaralda, Colombia.

*Autor para correspondencia: vasculitisreumato@gmail.com

RESUMEN

La neumonía intersticial con características autoinmunes por sus siglas en inglés, es una entidad en la que existe un compromiso pulmonar intersticial y hallazgos clínicos y paraclínicos que sugieren una enfermedad del tejido conectivo, aunque no cumplen criterios diagnósticos para ninguna de estas. Con fines de investigación, en el 2015 se describieron criterios para esta entidad, en los que se incluyeron características de los dominios clínicos, serológicos y morfológicos, con diversos patrones de compromiso pulmonar. En la actualidad, hay un aumento en el interés de esta entidad, pues algunos autores sugieren que se pueda tratar de una enfermedad autoinmune *per se*, cuyo órgano blanco principal sería el pulmón. Dado su reciente reconocimiento, son pocos los casos descritos en la literatura. Con el propósito de contribuir a la mejor identificación de esa entidad, presentamos el caso de una paciente de 68 años con afectación pulmonar en quien después de descartar otras causas se llegó al diagnóstico de neumonía intersticial con

características autoinmunes al cumplir los criterios de cada dominio requerido. Se inició tratamiento con micofenolato mofetilo a dosis de 2,5 mg/día. En su evolución clínica, la paciente presentó mejoría y fue dada de alta con tratamiento ambulatorio.

Palabras clave: enfermedades pulmonares; neumonía intersticial; fibrosis pulmonar idiopática, enfermedades del tejido conectivo.

ABSTRACT

Interstitial pneumonia with autoimmune features is a condition in which patients can have clinical and serological findings suggesting of a connective tissue disease associated with an interstitial lung disease, nonetheless no criteria for an specific connective tissue disease are meeting. In 2015 classification criteria where proposed, the diagnosis is made in the presence of a combination of features from clinical, serological and morphological domain with various patterns of pulmonary involvement. Currently there is an increase in the interest of this condition, as some authors suggest that it can be an autoimmune pathology per se, whose main target organ would be the lung. Given its recent recognition, there are few cases described in the literature and therefore in order to contribute to the better identification of that entity, we present the case of a 65 year old patient with lung involvement in whom after ruling out other etiological causes reached the diagnosis of I Interstitial pneumonia with autoimmune by meeting criteria of each required domain.

Keywords: lung diseases; interstitial pneumonia; idiopathic pulmonary fibrosis, connective tissue diseases.

Recibido: 04/04/2020

Aprobado: 16/06/2020

Introducción

La neumonía intersticial con características autoinmunes (IPAF, por sus siglas en inglés) es una entidad recientemente reconocida, que conceptualiza una situación en la cual se presentan individuos con compromiso pulmonar intersticial y características de autoinmunidad y que presentan algunos criterios clínicos, inmunológicos y morfológicos, aunque no reúnen criterios completos para el diagnóstico de una enfermedad autoinmune

sistémica.⁽¹⁾ Se ha estimado una prevalencia de 1,2 por 100 000 habitantes, predominantemente en mujeres de edad avanzada.⁽²⁾

Para su diagnóstico, la Sociedad Americana de Tórax (ATS) y la Sociedad Respiratoria Europea (ERS) definieron en el 2015 criterios, entre los que se incluye *dominios clínicos* que comprenden diversas manifestaciones extrapulmonares que se pueden encontrar en enfermedades del tejido conectivo y ante su presencia se obliga a descartar enfermedades como la esclerosis sistémica, dermatomiositis-polimiositis, artritis reumatoide y el síndrome antisintetasa;^(3,4,5) un *dominio serológico* consistente en los anticuerpos más específicos de dichas enfermedades,^(6,7) y un *dominio morfológico*, bien sea por hallazgos en la tomografía de tórax de alta resolución (TACAR), hallazgos histológicos o afectación multicompartimental.

Además, se incluyeron cuatro patrones morfológicos, neumonía intersticial no específica (NSIP), neumonía organizada, neumonía intersticial linfoide (LIP), y sobreposición de NSIP con neumonía organizada, dado que son los patrones más comúnmente observados en los pacientes con enfermedades del tejido conectivo.^(8,9) El patrón de neumonía intersticial usual (UIP) no fue comprendido en los criterios diagnósticos originales, aunque se ha observado una prevalencia importante en diferentes estudios.^(10,11) Por lo tanto, en presencia de este patrón se requiere tener características de los otros dos dominios para hacer el diagnóstico.

El propósito de este estudio es presentar el caso de una paciente con afectación pulmonar en quien se documentó patrón UIP, y quien tenía hallazgos clínicos y serológicos sugestivos de enfermedades del tejido conectivo, pero no cumplía criterios diagnósticos para ninguna de estas entidades. Finalmente, se estableció un diagnóstico de IPAF.

Presentación del caso

Mujer de 68 años de edad con antecedentes de lupus eritematoso sistémico (LES) diagnosticado 25 años atrás e hipotiroidismo. Se trataba con aspirina a 100 mg/día, micofenolato mofetilo 500 mg/5 veces al día (4 años atrás), hidroxicloroquina 400 mg/día, prednisolona 10 mg/día, losartan 50 mg/día, bisoprolol 2,5 mg/día, calcio + vitamina D 1 tableta diaria y levotiroxina 125 µg/día. Tenía antecedentes quirúrgicos de cesárea y alergia a la dipirona, adrenalina y tramadol, además de antecedentes maternos de hipertensión arterial y artritis reumatoide.

En estudios de hospitalizaciones previas se documentó tomografía simple de tórax que mostró una neumonía intersticial usual con patrón de panal de abeja basal y periférico. Se confirmó por biopsia pulmonar en la que se documentó neumonía intersticial usual con enfermedad pulmonar intersticial. Además, presentó una espirometría con patrón restrictivo, estudio Doppler de los miembros inferiores con insuficiencia venosa poplítea e insuficiencia superficial en la vena safena femoral y safena mayor.

Ingresó a hospitalización por un cuadro clínico de 15 días de evolución consistente en dolor torácico opresivo retroesternal sin irradiación y disnea progresiva de moderados a pequeños esfuerzos, asociado a edema de los miembros inferiores grado I. No refirió fiebre, síntomas urinarios, expectoración, hemoptisis ni ortopnea. En la revisión por sistemas describió alopecia no cicatrizal, fenómeno de Raynaud, limitación de la apertura bucal, disfagia para los alimentos sólidos, estreñimiento, piel seca y ojo rojo. Negó la presencia de aftas, pérdida de peso, síntomas neurológicos y dolor articular.

Al examen físico, se observó edema de los miembros inferiores grado I, hiperpigmentación generalizada, xerodermia, leucomelanodermia y fenómeno de Raynaud. A la auscultación se hallaron estertores basales predominantes en el pulmón izquierdo. No había compromiso oftalmológico, otorrinolaringológico, cardíaco, articular, renal ni neurológico. Los estudios de laboratorio iniciales de hemograma, velocidad de sedimentación eritrocitaria (VSG), proteína C reactiva (PCR), dímero D, troponinas, uroanálisis, transaminasas, creatinina, serología para hepatitis B, hepatitis C, VIH, VDRL, factor reumatoide y complemento sérico C3 y C4 se encontraban en los rangos normales. Se descartó fallo cardíaco mediante ecocardiograma transtorácico y pro-BNP.

Dada la historia clínica de síntomas respiratorios progresivos con compromiso intersticial confirmada por biopsia pulmonar en la que se documentó neumonía intersticial usual, disfagia, así como los hallazgos cutáneos al examen físico y el de una tomografía de cuello que mostró esófago proximal dilatado, se reorientó el diagnóstico a una esclerosis sistémica. Entonces, se solicitaron estudios inmunológicos complementarios, pero como único hallazgo positivo se encontró anticuerpos antinucleares (ANA) reactivos 1:160 patrón citoplásmico-ribosomal. El resto de los estudios (anticuerpos anticentrómero, anti-Sm, anti-RNP, anti-RO, anti-La, anti-ADN doble cadena, anti-Jo1, anti-ScL70) fueron negativos (Tabla 1). La paciente no presentó una puntuación mayor de 9 para establecer criterios de esclerosis sistémica ACR/EULAR 2013.

Tabla 1 - Estudios inmunológicos realizados a una paciente con neumonía intersticial con características autoinmunes

Estudio de laboratorio	Resultados
Anticuerpos anti-centrómero	Negativos
Anticuerpos antinucleares (ANA)	1:160 patrón citoplásmico-ribosomal
Coombs directo	Negativo
Anticuerpos anti-Sm	Negativo
Anticuerpos anti-RNP (IgG)	Negativo
Anticuerpos anti-Ro (IgG)	18- Negativo
Anticuerpos anti-La (IgG)	1.97
Anticuerpos anti-ADN	Negativo
Anticoagulante lúpico	Negativo
Anti-cardiolipina IgG	Negativo
Anti-cardiolipina IgM	Negativo
PPD	Negativo
VDRL	No reactivo
PRO-BNP	341 pg/mL
AG-HBS	Negativo
ANTI-HVC	Negativo
ANTI-CORE	Negativo
ANTI-RNP	<3,0 (negativo)
ANTI-JO	1:3,2 (negativo)
ANTI-SCL-70	2,3 (negativo)
C3	132
C4	25
TGP	14
TGO	10
HbA1c	5,43 %
Uroanálisis	Normal

Leyenda: PPD, prueba cutánea de derivado proteico purificado; VDRL, prueba serológica para sífilis; PRO-BNP, prueba de péptidos natriuréticos; AG-HBS, antígeno de superficie del virus de la hepatitis B; ANTI-HVC, anticuerpos contra el virus de la hepatitis C; ANTI-CORE, anticuerpos frente al antígeno core de la hepatitis B; ANTI-RNP, anticuerpos antirribonucleoproteína; ANTI-JO, anticuerpos anti-histidil-tARN sintetasa; ANTI-SCL-70, anticuerpos antitopoisomerasa I; TGP, alanina-aminotransferasa; TGO, aspartato aminotransferasa; HbA1c, hemoglobina glucosilada.

Fuente: Historia clínica.

La TACAR de tórax con cortes axiales evidenció un patrón de fibrosis pulmonar, subpleural con gradiente ápico-basal y con el signo de panal exuberante en las bases pulmonares (Fig.).

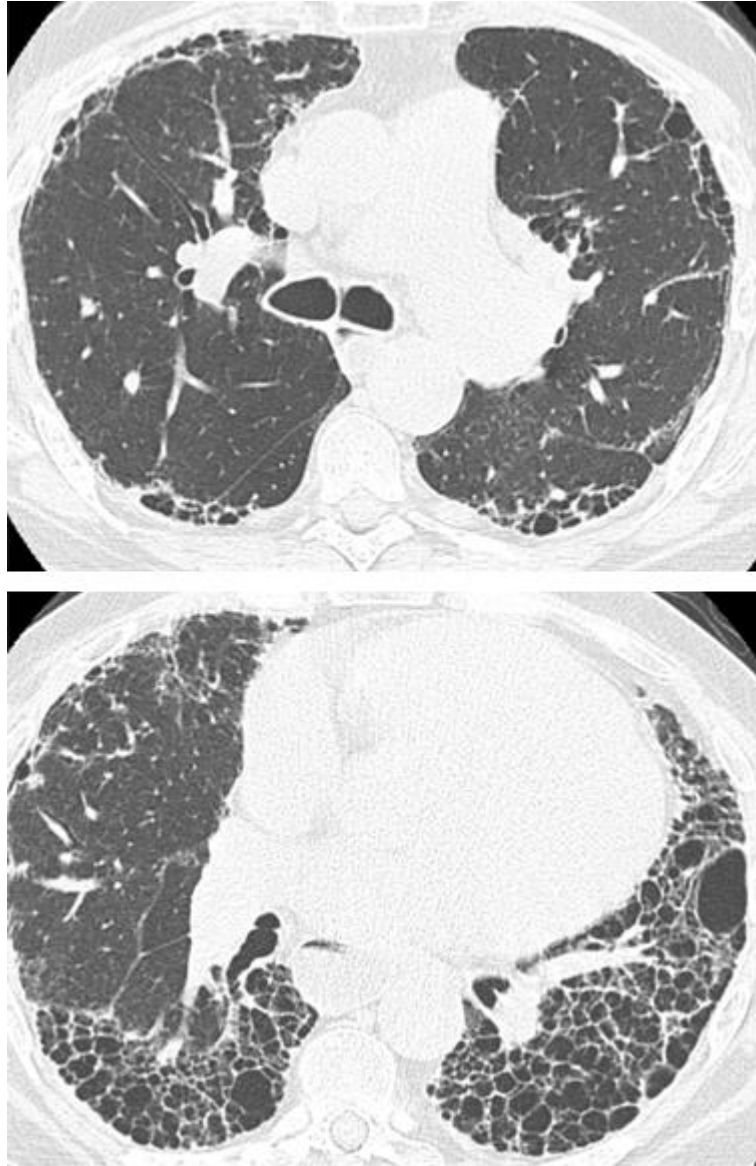


Fig. - Tomografía de tórax de alta resolución, cuyos cortes axiales muestran un patrón de fibrosis pulmonar, subpleural, con gradiente ápico-basal y con el signo de panal exuberante en las bases pulmonares. Paciente femenina de 68 años con diagnóstico de neumonía intersticial con características autoinmunes.

Con los resultados de los estudios mencionados se pudo establecer el diagnóstico de neumonía intersticial con características autoinmunes (IPAF), ya que se cumplía, al menos, una característica de dos de estos dominios (dominio serológico: ANA positivos; dominio clínico: fenómeno de Raynaud; dominio morfológico: patrón de neumonía intersticial usual). Si bien este último patrón no fue incluido en los criterios diagnósticos originales, se observó una prevalencia importante en diferentes estudios, por lo que en presencia de este patrón se requiere tener características de los otros dos dominios para llegar al diagnóstico. La paciente fue valorada por el servicio de neumología quien avaló

la hipótesis diagnóstica se ajustó tratamiento del micofenolato mofetilo a dosis de 2,5 mg/día. En su evolución clínica, la paciente presentó mejoría y fue dada de alta con tratamiento ambulatorio.

Discusión

La IPAF es una entidad recientemente descrita; como ya se mencionó, en el 2015 en el Consenso de Expertos de la ERS/ATS se establecieron los criterios diagnósticos con el fin de poder incluir en los estudios poblaciones más homogéneas.^(1,12) Desde entonces ha habido un interés creciente por implementarlos y lograr una mejor caracterización de la historia natural de esta enfermedad.^(1,12) En el enfoque inicial, y como uno de los criterios principales, se debe descartar otra enfermedad, especialmente una del tejido conectivo como causa del compromiso pulmonar.⁽¹³⁾ En nuestro caso, los estudios realizados permitieron descartar estas entidades, principalmente esclerosis sistémica y lupus eritematoso sistémico, ya que no se cumplían los criterios para clasificar estas enfermedades.^(2,14)

Al descartar estas afecciones en un paciente que se presenta con afectación pulmonar intersticial y síntomas sugestivos de autoinmunidad, se debe pensar en la IPAF, lo que requiere entonces un criterio en cada uno de los dominios mencionados. En la paciente que estudiamos, el criterio clínico consistía en la presencia del fenómeno de Raynaud, característica más frecuente descrita en dicho dominio por diferentes investigadores; en el estudio realizado por *Gianluca* y otros se describió esta manifestación en el 31,1 % de los pacientes;⁽¹⁵⁾ de igual manera *Oldham* y otros encontraron este hallazgo clínico en el 27,8 % de los pacientes;⁽¹¹⁾ y *Kelly* y otros lo observaron en el 54,5 %.⁽¹⁰⁾ En el dominio serológico, que como ya se mencionó comprende los anticuerpos con mayor especificidad en las enfermedades del tejido conectivo, la característica hallada fue los ANA positivos patrón citoplasmático-ribosomal. En diferentes cohortes se ha ratificado estos anticuerpos como el hallazgo más común en este dominio: *Chartrand* y otros lo describen en el 48 % y *Oldham* y otros en el 77,6 %.^(11,16)

En el dominio morfológico, los diferentes estudios notifican con mayor frecuencia el patrón de NSIP, algunos seguidos por sobreposición de NSIP con neumonía organizada.^(10,11,15,16) En este caso, el patrón descrito es el de UIP, el cual no se encuentra en las características de este dominio descritas en los criterios de IPAF, pues se consideró

que no aumentaba la probabilidad de tener una CTD subyacente como sí lo hacen los otros patrones. No obstante, hay estudios que han demostrado que sí puede haber una asociación entre este patrón y las enfermedades del tejido conectivo, especialmente si se encuentra en la TACAR algunos signos como el de “borde recto”, el “lóbulo superior anterior” y el signo de “exuberante panal de abeja”; este último se halló en el caso que presentamos.⁽¹⁷⁾ Asimismo, diversos estudios han descrito la presencia de este patrón, ya sea en la TACAR o en histología, en pacientes que cumplen los criterios de IPAF.^(11,18) Se ha suscitado controversia con respecto al hallazgo de UIP en pacientes con IPAF, pues algunos autores han identificado mejores desenlaces, mientras que otros no han logrado reproducir dichos resultados e, incluso, otros han observado peores desenlaces.^(19,20)

Debido a la relativamente reciente introducción del concepto de IPAF, y los pocos estudios de cohorte reportados en la literatura, aún no se ha establecido un tratamiento estándar. Por ello, la conducta ante estos pacientes se ha extrapolado en general de estudios realizados en pacientes con enfermedad pulmonar asociada a enfermedad del tejido conectivo.^(21,22) Diversos estudios han demostrado la eficacia del micofenolato mofetil para disminuir la progresión de la enfermedad, mejorar los parámetros respiratorios como la capacidad vital forzada y la capacidad de difusión de monóxido de carbono.^(23,24) De acuerdo con esta evidencia y, a pesar de que faltan más estudios a largo plazo para definir cuál es el mejor tratamiento, decidimos usar el micofenolato mofetil en nuestra paciente a dosis de 2,5 mg/día con buenos resultados.

Conclusión

El compromiso pulmonar en los pacientes con enfermedades del tejido conectivo es un tema de amplia investigación científica. En los pacientes en quienes no se cumplan criterios específicos para estas enfermedades, se debe pensar en el neumonía intersticial con características autoinmunes como causa de su afectación pulmonar, teniendo en cuenta los criterios diagnósticos mencionados. La identificación de estos pacientes permitirá realizar estudios más completos que pudieran esclarecer si se trata de una entidad inmunitaria aislada o una manifestación temprana de una enfermedad autoinmune, así como definir cuál es la mejor opción terapéutica y los posibles desenlaces asociados a este grupo de pacientes.

Referencias bibliográficas

1. Fischer A, Antoniou KM, Brown KK, Cadranel J, Corte TJ, du Bois RM, *et al.* An official European Respiratory Society/American Thoracic Society research statement: interstitial pneumonia with autoimmune features. *Eur Respir J.* 2015 [Acceso 24/04/2020];46(4):976-87. Disponible en: <https://www.thoracic.org/statements/resources/interstitial-lungdisease/interstitial-pna-autoimmune.pdf>
2. Mango R, Makol A, Crowson CS, Ryu JH, Matteson EL. Epidemiology of Interstitial Pneumonia with Autoimmune Features. [abstract]. *Arthritis Rheumatol.* 2017 [Acceso 24/04/2020];69(suppl 10). Available from: <https://acrabstracts.org/abstract/epidemiology-of-interstitial-pneumonia-with-autoimmune-features/>
3. Hervier B, Wallaert B, Hachulla E, Adoue D, Lauque D, Audrain M, *et al.* Clinical manifestations of anti-synthetase syndrome positive for anti-alanyl-tRNA synthetase (anti-PL12) antibodies: a retrospective study of 17 cases. *Rheumatology (Oxford).* 2010 [Acceso 24/04/2020];49(5):972-6. Disponible en: <https://academic.oup.com/rheumatology/article/49/5/972/1786211>
4. Denton CP, Khanna D. Systemic sclerosis. *Lancet.* 2017;390(10103):1685-99. Disponible en: [https://doi.org/10.1016/S0140-6736\(17\)30933-9](https://doi.org/10.1016/S0140-6736(17)30933-9), [https://www.thelancet.com/pdfs/journals/lancet/PIIS0140-6736\(17\)30933-9.pdf](https://www.thelancet.com/pdfs/journals/lancet/PIIS0140-6736(17)30933-9.pdf)
5. Robinson AB, Reed AM. Clinical features, pathogenesis and treatment of juvenile and adult dermatomyositis. *Nat Rev Rheumatol.* 2011;7(11):664-75. Disponible en: <https://doi.org/10.1038/nrrheum.2011.139>, <https://www.nature.com/articles/nrrheum.2011.139>
6. Chan EK, Damoiseaux J, Carballo OG, Conrad K, de Melo Cruvinel W, Francescantonio PL, *et al.* Report of the first international consensus on standardized nomenclature of antinuclear antibody HEp-2 cell patterns 2014-2015. *Front Immunol.* 2015;6:412. Disponible en: <https://doi.org/10.3389/fimmu.2015.00412>, <https://www.frontiersin.org/articles/10.3389/fimmu.2015.00412/full>
7. Didier K, Bolko L, Giusti D, Toquet S, Robbins A, Antonicelli F, *et al.* Autoantibodies associated with connective tissue diseases: what meaning for clinicians? *Front Immunol.* 2018;9:541. Disponible en: <https://doi.org/10.3389/fimmu.2018.00541>, <https://www.frontiersin.org/articles/10.3389/fimmu.2018.00541/full>

8. Gutsche M, Rosen GD, Swigris JJ. Connective tissue disease-associated interstitial lung disease: a review. *Curr Respir Care Rep.* 2012;1:224-32. Disponible en: <https://doi.org/10.1007/s13665012-0028-7>. <https://pubmed.ncbi.nlm.nih.gov/23125954/>
9. Kim EA, Lee KS, Johkoh T, Kim TS, Suh GY, Kwon OJ, *et al.* Interstitial lung diseases associated with collagen vascular diseases: radiologic and histopathologic findings. *Radiographics.* 2002 [Acceso 24/04/2020];22 Spec No:S151-65. Disponible en: <https://www.ncbi.nlm.nih.gov/books/NBK559094/>
10. Kelly BT, Moua T. Overlap of interstitial pneumonia with autoimmune features with undifferentiated connective tissue disease and contribution of UIP to mortality. *Respirology.* 2018;23(6):600-5. Disponible en: <https://doi.org/10.1111/resp.13254>, <https://pubmed.ncbi.nlm.nih.gov/29320807/>
11. Oldham JM, Adegunsoye A, Valenzi E, Lee C, Witt L, Chen L, *et al.* Characterisation of patients with interstitial pneumonia with autoimmune features. *Eur Respir J.* 2016 Jun;47(6):1767-75. Disponible en: <https://doi.org/10.1183/13993003.01565-2015>, <https://erj.ersjournals.com/content/47/6/1767.long>
12. Streck ME, Oldham JM, Adegunsoye A, Vij R. A call for uniformity in implementing the IPAF (interstitial pneumonia with autoimmune features) criteria. *Eur Respir J.* 2016;48(6):1813-4. Disponible en: <https://doi.org/10.1183/13993003.01841-2016>, <https://erj.ersjournals.com/content/48/6/1813.long>
13. Bahmer T, Romagnoli M, Girelli F, Claussen M, Rabe K. The use of auto-antibody testing in the evaluation of interstitial lung disease (ILD) –A practical approach for the pulmonologist. *Respir Med.* 2016;113:80-92. Disponible en: <https://doi.org/10.1016/j.rmed.2016.01.019>. <https://pubmed.ncbi.nlm.nih.gov/26921132/>
14. van den Hoogen F, Khanna D, Fransen J, Johnson SR, Baron M, Tyndall A, *et al.* Classification criteria for systemic sclerosis: An ACR-EULAR collaborative initiative. *Arthritis Rheum.* 2013;65(11):2737-47. Disponible en: <https://doi.org/10.1136/annrheumdis-2013204424>, <https://www.ncbi.nlm.nih.gov/pmc/articles/PMC3930146/>
15. Gianluca S, Sambataro G, Sambataro D, Torrisi SE, Vancheri A, Colaci M, *et al.* Clinical, serological and radiological features of a prospective cohort of Interstitial Pneumonia with Autoimmune Features (IPAF) patients. *Respir Med.* 2019;150:154-60. Disponible en: <https://doi.org/10.1016/j.rmed.2019.03.011>, <https://pubmed.ncbi.nlm.nih.gov/30961944/>

16. Chartrand S, Swigris JJ, Stanchev L, Lee JS, Brown KK, Fischer A. Clinical features and natural history of interstitial pneumonia with autoimmune features: A single center experience. *Respir Med.* 2016 [Acceso 24/04/2020];119:150-4. Disponible en: <https://www.sciencedirect.com/science/article/pii/S0954611116302256>
17. Chung JH, Cox CW, Montner SM, Adegunsoye A, Oldham JM, Husain AN, *et al.* CT features of the usual interstitial pneumonia pattern: differentiating connective tissue disease –associated interstitial lung disease from idiopathic pulmonary fibrosis. *AJR Am J Roentgenol.* 2018;210(2):307-13. Disponible en: <https://doi.org/10.2214/AJR.17.18384>, <https://www.ajronline.org/doi/10.2214/AJR.17.18384>
18. Ahmad K, Barba T, Gamondes D, Ginoux M, Khouatra C, Spagnolo P, *et al.* Interstitial pneumonia with autoimmune features: clinical, radiologic and histological characteristics and outcome in a series of 57 patients. *Respir Med.* 2017;123:56-62. Disponible en: <https://doi.org/10.1016/j.rmed.2016.10.017>, <https://pubmed.ncbi.nlm.nih.gov/28137497/>
19. Sambataro G, Sambataro D, Torrisi SE, Vancheri A, Pavone M, Rosso R, *et al.* State of the art in interstitial pneumonia with autoimmune features: A systematic review on retrospective studies and suggestions for further advances. *Eur Respir Rev.* 2018;2(27):148. Disponible en: <https://doi.org/10.1183/16000617.0139-2017>, <https://err.ersjournals.com/content/27/148/170139.long>
20. Chung JH, Montner SM, Adegunsoye A, Lee C, Oldham JM, Husain AN, *et al.* CT findings, radiologic-pathologic correlation, and imaging predictors of survival for patients with interstitial pneumonia with autoimmune features. *AJR Am J Roentgenol.* 2017 Jun;208(6):1229-36. Disponible en: <https://doi.org/10.2214/AJR.16.17121>, <https://pubmed.ncbi.nlm.nih.gov/28350485/>
21. Fischer A, Brown KK, Du Bois RM, Frankel SK, Cosgrove GP, Fernandez-Perez ER, *et al.* Mycophenolate mofetil improves lung function in connective tissue disease-associated interstitial lung disease. *J Rheumatol.* 2013 [Acceso 26/04/2020];40(5):640-6. Disponible en: <https://www.ncbi.nlm.nih.gov/pmc/articles/PMC3676865/>
22. Swigris JJ, Olson AL, Fischer A, Lynch DA, Cosgrove GP, Frankel SK, *et al.* Mycophenolate mofetil is safe, well tolerated, and preserves lung function in patients with connective tissue disease-related interstitial lung disease. *Chest.* 2006 [Acceso 26/04/2020];130(1):30-6. Disponible en: <https://doi.org/10.1378/chest.130.1.30>, <https://pubmed.ncbi.nlm.nih.gov/16840379/>

23. McCoy SS, Mukadam Z, Meyer KC, Sampene E, Kanne JP, Meyer CA, *et al.* Mycophenolate Mofetil May Improve Interstitial Pneumonia with Autoimmune Features [abstract]. *Arthritis Rheumatol.* 2017 [Acceso 24/04/2020];69(suppl 10). Available from: <https://acrabstracts.org/abstract/mycophenolate-mofetil-may-improve-interstitial-pneumonia-with-autoimmune-features/>
24. McCoy SS, Mukadam Z, Meyer KC, Kanne JP, Meyer CA, Martin MD, *et al.* Mycophenolate therapy in interstitial pneumonia with autoimmune features: A cohort study. *Ther Clin Risk Manag.* 2018;14:2171-81. Disponible en: <https://doi.org/10.2147/TCRM.S173154>.
<https://www.ncbi.nlm.nih.gov/pmc/articles/PMC6219314/>

Conflicto de interés

Los autores declaran que no tienen conflictos de intereses.

Contribución de los autores

Andrés Usma: Formó parte del equipo multidisciplinario que atendió a la paciente. Recopilación y confección de las referencias bibliográficas. Participó en la revisión crítica del borrador del artículo y de su versión final. Aprobación de la versión final que se envió para publicar.

Valentina Prieto: Formó parte del equipo multidisciplinario que atendió a la paciente. Contribución importante a la idea y diseño del estudio, la recogida de datos, su análisis e interpretación. Redacción del borrador del artículo y de su versión final. Participó en la revisión crítica del borrador del artículo y de su versión final. Aprobación de la versión final que se envió para publicar.

Darwin Zambrano: Formó parte del equipo multidisciplinario que atendió a la paciente. Recopilación de información y datos de laboratorio. Participó en la revisión crítica del borrador del artículo y de su versión final. Aprobación de la versión final que se envió para publicar.

Sergio Andrés Cifuentes: Formó parte del equipo multidisciplinario que atendió a la paciente. Recopilación de información de imagenología. Participó en la revisión crítica del borrador del artículo y de su versión final. Aprobación de la versión final que se envió para publicar.

Christian Marín Giraldo: Formó parte del equipo multidisciplinario que atendió a la paciente. Se ocupó del análisis de anatomía patológica. Participó en la revisión crítica del borrador del artículo y de su versión final. Aprobación de la versión final que se envió para publicar.

Ángela María Giraldo Montoya: Formó parte del equipo multidisciplinario que atendió a la paciente. Contribución importante a la idea y diseño del estudio, análisis e interpretación de los datos. Redacción del borrador del artículo y de su versión final. Participó en la revisión crítica del borrador del artículo y de su versión final. Aprobación de la versión final que se envió para publicar.

Lina María Saldarriaga Rivera: Formó parte y organizó el equipo multidisciplinario que atendió a la paciente. Contribución importante a la idea y diseño del estudio, análisis e interpretación de los datos. Redacción del borrador del artículo y de su versión final. Participó en la revisión crítica del borrador del artículo y de su versión final. Aprobación de la versión final que se envió para publicar.