

## Malformación de la vena de Galeno en un lactante menor

### Malformation of the Galeno vein in a minor infant

Karla Fernanda Ortiz Jaya<sup>1\*</sup> <https://orcid.org/0000-0002-0134-0985>

Alejandra Elizabeth Rojas Ramirez<sup>1</sup> <https://orcid.org/0000-0001-9696-0505>

Diego Daniel Trujillo Rodriguez<sup>1</sup> <https://orcid.org/0000-0001-6993-9866>

<sup>1</sup>Universidad Católica Santiago de Guayaquil, Hospital de Niño Francisco Icaza Bustamante. Guayaquil, Ecuador.

\*Autor para la correspondencia: [krlyp@hotmail.com](mailto:krlyp@hotmail.com)

#### RESUMEN

El aneurisma de la vena de Galeno es una afectación poco frecuente que genera una elevada morbilidad y mortalidad en neonatos y lactantes. Se presenta como una fístula arteriovenosa con comunicación directa entre las arterias piales y los canales venosos con drenaje a la vena de Galeno. Su clínica es variable de acuerdo con la edad de presentación, puede manifestarse con o sin fallo cardiaco, así como otros hallazgos neurológicos y otras malformaciones vasculares cerebrales. El diagnóstico se puede realizar en etapa prenatal, a través de ecografía y del estudio Doppler, mientras que el estándar de oro para el diagnóstico posnatal es la angiografía. El tratamiento endovascular como en el caso que se presenta es el manejo adecuado a través de una embolización. El objetivo de esta investigación fue dar a conocer los elementos clínicos que permitieron el diagnóstico de esta rara malformación en un niño de 4 meses de edad.

**Palabras clave:** aneurisma; lupus eritematoso sistémico; malformación vascular; recién nacido; vena de Galeno.

#### ABSTRACT

The aneurysm of the vein of Galen is a rare condition that generates high morbidity and mortality in neonates and infants. It presents as an arteriovenous fistula with direct communication between the pial arteries and venous channels with drainage to the vein of

Galen. Its clinic varies according to the age of presentation, it can manifest with or without heart failure, as well as other neurological findings and other cerebral vascular malformations. The diagnosis can be made in the prenatal stage, through ultrasound and the Doppler study, while the gold standard for postnatal diagnosis is angiography. Endovascular treatment as in the case presented below is the proper management through embolization. The objective of this research was to present the clinical elements that allowed the diagnosis of this rare malformation in a 4-month-old child.

**Keywords:** aneurysm; systemic lupus erythematosus; vascular malformation; newborn; Galen vein.

Recibido: 29/11/2021

Aprobado: 21/12/2021

## Introducción

Las malformaciones vasculares (MV) son consideradas un conjunto de alteraciones que pueden afectar tanto al sistema arterial como venoso. Generalmente son de origen congénito aunque su diagnóstico y expresión clínica dependerán, entre otros factores, de la localización y magnitud de la malformación.<sup>(1)</sup> La mayoría de las MV afectan principalmente al sistema cardiovascular y/o el sistema nervioso central. A pesar de no existir un consenso en este sentido se describe que las enfermedades autoinmunes pueden generar un aumento de la incidencia de estas manifestaciones en los hijos de pacientes con este tipo de afectación.<sup>(2)</sup>

La MV a nivel del sistema nervioso central ocurren fundamentalmente en estructuras que se encuentran cercanas o ubicadas en la línea media; en no pocas ocasiones afectan la base cerebral, principalmente a nivel del polígono de Willis y sus comunicantes; sin embargo existe una vena cuya afectación es infrecuente, la vena de Galeno (VG).<sup>(3,4)</sup>

La VG aparece aproximadamente hacia el tercer mes de vida fetal, es una gran vena única localizada a nivel de la línea media en el espacio subaracnoideo de la cisterna cuadrigeminal. Durante el desarrollo posterior existen una serie de cambios fisiológicos que garantizan la adecuada formación estructural de las venas de la base del cerebro; de no

ocurrir estos cambios puede persistir una conexión fistulosa con las arterias primitivas coroideas llamada malformación aneurismática de la vena de Galeno (MAVG).<sup>(3,4)</sup>

Las MAVG son clasificadas, según *Berenstein* y *Las Jaunias*, en dos grupos: malformación aneurismática de la vena de Galeno (forma jural) y las dilataciones de la vena de Galeno (forma coroide). Clínicamente también se describen dos grupos de manifestaciones clínicas, las que se relacionan con fallo cardiaco y las relacionadas con afectación neurológicas. Las primeras se deben a los cortocircuitos arteriovenosos cerebrales que ocasionan hiperflujo pulmonar, dilatación de cavidades cardiacas e incluso pueden llevar a hipertensión pulmonar que suele expresarse durante el periodo neonatal.

Las manifestaciones neurológicas, por su parte, se deben a la congestión venosa y al flujo anormal de líquido cefalorraquídeo y ocurren frecuentemente en lactantes y pacientes mayores. La clasificación atendiendo a la presencia de manifestaciones clínicas reporta cuatro tipos de pacientes: neonatos con insuficiencia cardiaca, lactantes y preescolares con hidrocefalia y convulsiones; niños mayores o adultos con cefalea y hemorragia subaracnoidea y neonatos y lactantes con macrocefalia y mínimos síntomas cardiacos.<sup>(5,6)</sup>

El diagnóstico de MAVG puede ser posible incluso desde el segundo trimestre del embarazo. En el periodo neonatal la ecografía cerebral ofrece una excelente correlación clínico-diagnóstica. Este resultado debe de ser complementado con una imagen por resonancia magnética cerebral que permite detallar la anatomía de la lesión y el compromiso en el sistema nervioso central. El ultrasonido transfontanelar, la resonancia magnética nuclear, la tomografía axial computarizada y la angiografía por sustracción digital y la angiorresonancia son estudios imagenológicos que aportan importante información en dependencia de cada caso y que se utilizan tanto de forma diagnóstica como para definir la conducta terapéutica.<sup>(2,6)</sup>

Las MAVG son consideradas como muy infrecuentes; no existen reportes que evidencien su asociación con enfermedades autoinmunes o que señalen que los hijos de pacientes con enfermedades de este tipo tengan una mayor susceptibilidad a presentar la malformación. El tratamiento dependerá del tipo y gravedad de la lesión vascular y de la repercusión para la función cardiorrespiratoria y el flujo del líquido cefalorraquídeo.<sup>(5,7,8)</sup>

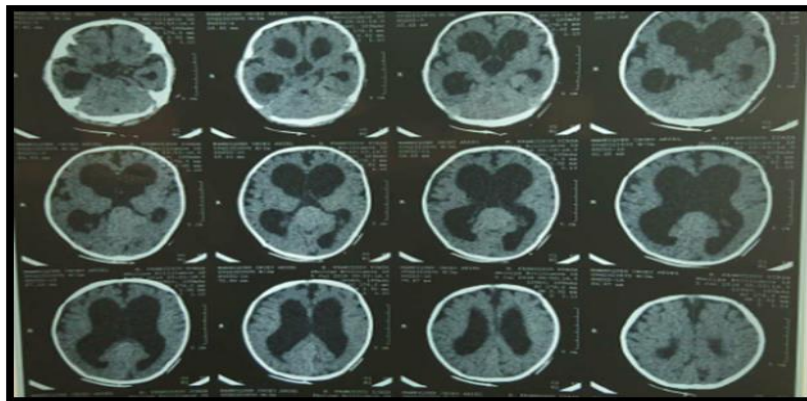
Teniendo en cuenta lo infrecuente de la presentación de la MAVG, las complicaciones cardiovasculares y neurológicas que suele provocar y la necesidad de estar actualizados en cuento a los principales elementos diagnósticos y terapéuticos de esta malformación; se decide realizar el presente reporte de caso clínico de lactante de 4 meses, hijo de paciente lúpica en el cual se identifican elementos que permiten llegar al diagnóstico definitivo de

esta afectación; se considera un caso importante e infrecuente que debe ser compartido con la comunidad médica nacional e internacional.

### Caso clínico

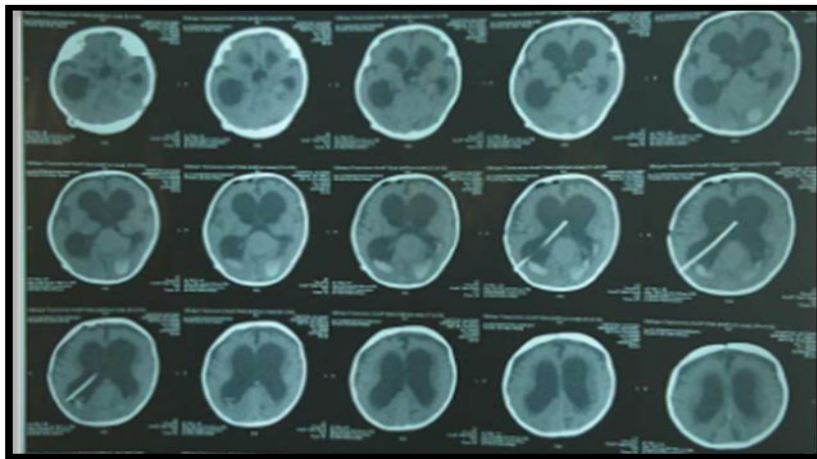
Se trata de un lactante de 4 meses de edad hijo de paciente lúpica, con diagnóstico de 4 años de evolución y tratamiento durante la gestación con 15 mg de prednisona. El niño nace a las 37 semanas, producto de cesárea por aparente placenta previa. Durante los primeros 4 meses de vida se recoge como antecedente un cuadro respiratorio (neumonía) en cuya hospitalización se le realiza ecografía transfontanelar diagnosticándose hidrocefalia.

En esta ocasión acude a consulta de control encontrándose un lactante de 4 meses activo, reactivo, sin déficit motor, llanto vigoroso, buena succión, pupilas normorreactivas y con un perímetro cefálico de 44 cm que se encuentra por encima del 90 percentil. La fontanela se encontraba normotensa, sin presencia de diátesis de las suturas craneales. Teniendo en cuenta el antecedente de hidrocefalia, se decide indicar una ecografía transfontanelar y por la posible macrocefalia se solicita realizar tomografía axial computarizada (TAC) simple de cráneo en cuyo resultado se describe la presencia de aumento marcado del tamaño ventricular, con un índice de Evans en 0,59, con atrofia cortical moderada y sin edema periependimario (Fig. 1). Con estos hallazgos se interconsulta el caso con especialidad de neurocirugía quienes recomiendan colocar una válvula de derivación ventriculoperitoneal de presión alta; este procedimiento se realiza sin complicaciones y 72 horas después se decide alta médica.



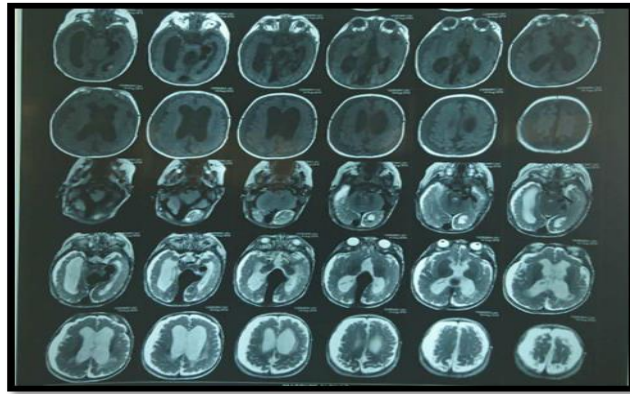
**Fig. 1** - TAC de cráneo simple donde se aprecia aumento de volumen de los ventrículos.

A las 72 horas posterior al alta hospitalaria el lactante presenta vómitos en número de 3, acompañado de fiebre de 38,4 °C y aparecen convulsiones, por lo que se indica nuevo ingreso hospitalario. Se solicita realizar nueva TAC y se identifica presencia de imagen de bordes bien definidos, supratentorial e isodensa que al parecer se origina en el tercer ventrículo en toma coronal y en las sagitales en la parte posterior del tálamo; adicionalmente se observa higromas bifrontales y contenido hemático en el cuerno occipital. El catéter ventricular se identificó bien implantado (Fig. 2). Con la presencia de estos hallazgos se solicita realizar resonancia magnética (RMN) de cerebro con contraste. Adicionalmente se interconsulta el caso con infectología y ante la sospecha de posible proceso infeccioso neurológico se inicia antibioticoterapia con vancomicina 60 mg/kg/día y ceftazidime 150 mg/kg/día.



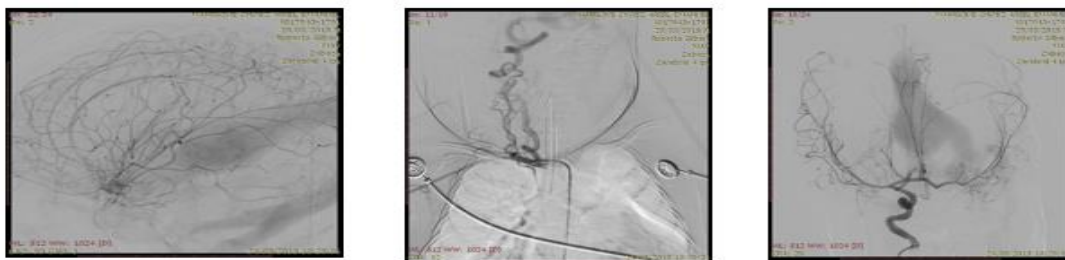
**Fig. 2** - TAC de cráneo donde se identifica masa tumoral de bordes bien definidos, supratentorial e isodensa.

Durante su estancia hospitalaria el cuadro clínico se agrava presentando el lactante movimientos tónicos focalizados en mano derecha con hiporreactividad; luego se hacen persistentes adicionándose sialorrea y se decide comenzar tratamiento con fenitoína en dosis de 20 mg/kg/dosis, sin que cedan los movimientos tónicos focalizados. En la RMN de cerebro (Fig. 3) se informa la presencia de hematoma subdural de hemicráneo derecho y lesión aneurismática de vena de Galeno. Se realiza entonces intervención quirúrgica de emergencia para drenar el hematoma subdural derecho y durante su realización se identifica la presencia de un hematoma subdural crónico frontotemporoparietal derecho a tensión.

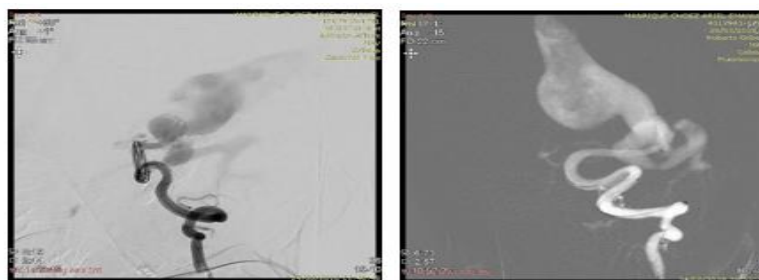


**Fig. 3** - RMN de cerebro donde se observa imagen compatible con hematoma subdural a nivel de hemicráneo derecho.

Para confirmación de aneurisma de la vena de galeno se solicita angiorresonancia (Fig. 4) que reporta llenado de lesión vascular compatible con una malformación de la VG mediante vasos provenientes de la arteria cerebral posterior izquierda. Se procede entonces a realizar embolización con oclusión parcial (60 %) del volumen de la malformación con integridad de la circulación sanguínea intracraneal (Fig. 5).



**Fig. 4** - Angiorresonancia cerebral con imagen de llenado de lesión vascular compatible con malformación de la VG.



**Fig. 5** - Proceso de embolización con oclusión parcial (60 %) del volumen de la malformación.

En la actualidad el lactante se encuentra en controles frecuentes por especialidad de neurocirugía quien no descarta la necesidad de una nueva embolización futura. Se

encuentra con retraso del desarrollo psicomotriz, medicado con anticonvulsivante y sin complicaciones cardiovasculares hasta este momento.

## Discusión

El diagnóstico e identificación de las MAVG constituye un evento aislado e infrecuente en la práctica médica diaria. Son afecciones poco frecuentes, pero que condicionan una elevada morbilidad y mortalidad en los primeros días, semanas o meses de los infantes; de ahí que existan pocos elementos relacionados con el pronóstico futuro de vida.<sup>(7)</sup>

La malformación es descrita principalmente en neonatos y lactantes menores, y sobre todo en pacientes masculinos. Sin embargo, pueden presentarse también en féminas. Su sospecha clínica posibilita la confirmación diagnóstica precoz y este elemento es fundamental para la supervivencia futura del neonato o lactante afectado.<sup>(8)</sup>

Se han identificado distintas manifestaciones clínicas que son considerados como elementos que orientan a los profesionales de la salud hacia el diagnóstico de la enfermedad. En este sentido se señala la presencia de cianosis o insuficiencia cardiaca severa en neonatos. En la infancia temprana destaca la presencia de niños con macrocefalia con o sin insuficiencia cardiaca congestiva y la presencia de convulsiones. En el caso de los niños mayores y los adultos la presencia de macrocefalia y cefaleas constituyen un elemento importante en la orientación diagnóstica de MAGV; en este grupo de pacientes también puede aparecer hemorragia intraparenquimatosa y hemorragias subaracnoideas.<sup>(5,8)</sup>

Una vez sospechada la presencia de la enfermedad se debe realizar el diagnóstico diferencial con la dilatación del acueducto de Silvio, la presencia de quistes aracnoideos o de un quiste interhemisférico. Los estudios imagenológicos son considerados el tipo de elementos complementarios que permiten diferenciar los posibles diagnósticos diferenciales. Entre los estudios imagenológicos la resonancia magnética nuclear es útil para definir el tamaño y la morfología de la malformación y la apariencia de las áreas cerebrales circundantes.<sup>(7,9)</sup>

La utilización de la angiorresonancia permite obtener una idea de la angioarquitectura de la lesión; permite la planificación terapéutica de los abordajes intravasculares y orienta hacia el estudio angiográfico de los vasos más importantes y que se encuentran

comprometidos. El uso de esta técnica imagenológica puede ser considerada de gran utilidad tanto como elemento diagnóstico como terapéutico.<sup>(9)</sup>

Se describen varias complicaciones en los neonatos e infantes que sobreviven a esta afección; dentro de ellas las complicaciones cardiovasculares con énfasis en la presencia de distintos grados de fallo cardiaco. El pronóstico futuro depende de la edad en la que aparecen las manifestaciones clínicas y de la presencia de aneurismas grandes que suelen presentarse de manera temprana.

### Conclusiones

La MAVG es una rara e infrecuente malformación que suele presentar en edades tempranas de la vida en neonatos o lactantes masculinos. La resonancia magnética y la angiografía constituyen los elementos imagenológicos que permiten el diagnóstico definitivo de la enfermedad. La embolización es considerada el recurso terapéutico de elección en estos casos. Las complicaciones cardiovasculares son el elemento que condiciona la evolución futura y el pronóstico de la enfermedad.

### Referencias bibliográficas

1. García K, Reyes G, Petit-Breuilh V, Alvo A. Malformaciones vasculares linfáticas de cabeza y cuello en pacientes pediátricos: revisión de la literatura. Rev Otorrinolaringol Cir Cabeza Cuello. 2020 Dic [Acceso 28/11/2021];80(4):554-61. Disponible en: [http://www.scielo.cl/scielo.php?script=sci\\_arttext&pid=S0718-48162020000400554&lng=es](http://www.scielo.cl/scielo.php?script=sci_arttext&pid=S0718-48162020000400554&lng=es)
2. Mora-Bautista VM, Rodríguez-Rangel DA, del Mar Sánchez M, Navas Z, Rodríguez V, Ferreira Traslaviña H. Fístula arteriovenosa pial no galénica como causa de hipertensión pulmonar y falla cardiaca en un lactante. Acta Neurol Colomb. 2019 [Acceso 27/11/2021];35(1):22-9. Disponible en: [http://www.scielo.org.co/scielo.php?script=sci\\_arttext&pid=S0120-87482019000100022&lng=en](http://www.scielo.org.co/scielo.php?script=sci_arttext&pid=S0120-87482019000100022&lng=en)
3. Gago-Veiga AB, García-Azorín D, Mas-Sala N, Ordás CM, Ruiz-Piñero M, Torres-Ferrús M, *et al.* How and when to refer patients diagnosed with primary headache and craniofacial neuralgia in the emergency department or primary care: Recommendations of the Spanish Society of Neurology's Headache Study Group. Neurología (English Edition).



- 2020 [Acceso 27/11/2021];35(3):176-84. Disponible en: <https://www.sciencedirect.com/science/article/pii/S0213485317302682>
4. Vences Miguel A, Barreto-Acevedo E, Delgado-Acosta F. Facomatosis pigmento vascular cesioflammea asociada a epilepsia focal mioclónica: Primer caso reportado en el Perú. Rev Neuropsiquiatr. 2020 [Acceso 26/11/2021];83(2):104-9. Disponible en: [http://www.scielo.org.pe/scielo.php?script=sci\\_arttext&pid=S0034-85972020000200104&lng=es](http://www.scielo.org.pe/scielo.php?script=sci_arttext&pid=S0034-85972020000200104&lng=es)
5. Quezada G, Saldaña-Diaz C, Vargas JA, Roque JC, Alburqueque-Melgarejo J. Síndrome de Sturge Weber, triada clásica desde un enfoque genético, molecular y fisiopatológico. Rev Fac Med Hum. 2020 [Acceso 25/11/2021];20(3):489-93. Disponible en: [http://www.scielo.org.pe/scielo.php?script=sci\\_arttext&pid=S2308-05312020000300489&lng=es](http://www.scielo.org.pe/scielo.php?script=sci_arttext&pid=S2308-05312020000300489&lng=es)
6. González Rodriguez T, González Morejón A, Serrano Ricardo G, Carballés García J, Céspedes Almira M. Relevancia clínica del diagnóstico ecográfico de la malformación aneurismática en la vena de Galeno. Rev Cubana Pediatría. 2020 [Acceso 24/11/2021];92(4). Disponible en: <http://revpediatria.sld.cu/index.php/ped/article/view/1083>
7. Veliz V, Zamorano C, Rojas A. Aneurisma de la vena de Galeno: diagnóstico prenatal y manejo. Rev Chil Obstet Ginecol. 2018 [Acceso 28/11/2021];83(5):507-12. Disponible en: [http://www.scielo.cl/scielo.php?script=sci\\_arttext&pid=S0717-75262018000500507&lng=es](http://www.scielo.cl/scielo.php?script=sci_arttext&pid=S0717-75262018000500507&lng=es)
8. Roa JD, Vásquez P, Sanabria D, Molina Giraldo S. Neonato con malformación de la vena de Galeno con diagnóstico oportuno: reporte de caso. Acta Neurol Colomb. 2018 [Acceso 24/11/2021];34(1):54-8. Disponible en: [http://www.scielo.org.co/scielo.php?script=sci\\_arttext&pid=S0120-87482018000100054&lng=en](http://www.scielo.org.co/scielo.php?script=sci_arttext&pid=S0120-87482018000100054&lng=en)
9. Salgado-Fuentes C, Lores-Galano A, Gálvez-Navarro D, Torrecilla-Venegas R. Hemorragia intraventricular y subaracnoidea en una adolescente. Presentación de un caso. Rev Científica Estudiantil de Cienfuegos Inmedsur. 2021 [Acceso 25/11/2021];4(1):e104. Disponible en: <http://www.inmedsur.cfg.sld.cu/index.php/inmedsur/article/view/104>

### Conflictos de interés

Los autores declaran que no existen conflictos de interés.

**Contribución de los autores**

Conceptualización: Karla Fernanda Ortiz Jaya, Alejandra Elizabeth Rojas Ramírez, Diego Daniel Trujillo Rodríguez.

Investigación: Karla Fernanda Ortiz Jaya, Alejandra Elizabeth Rojas Ramírez, Diego Daniel Trujillo Rodríguez.

Redacción - borrador original: Karla Fernanda Ortiz Jaya, Alejandra Elizabeth Rojas Ramírez, Diego Daniel Trujillo Rodríguez.

Redacción - revisión y edición: Karla Fernanda Ortiz Jaya, Alejandra Elizabeth Rojas Ramírez, Diego Daniel Trujillo Rodríguez.