

## Divertículo uretral masculino adquirido post-uretroplastia

### Acquired male urethral diverticulum posturethroplastia

David Perdomo Leyva, Raidel Reyes Arencibia, Roberto Sánchez Tamaki

Instituto de Nefrología Dr. Abelardo Buch López. La Habana. Cuba.

---

#### Resumen

Los divertículos uretrales no son frecuentes especialmente en el sexo masculino, estos divertículos pueden ser congénitos o adquiridos esto últimos generalmente secundarios a uretroplastias o manipulaciones uretrales. Se reporta un caso de divertículo uretral masculino secundario a Uretroplastia en dos tiempos. Se explica la técnica quirúrgica empleada y se ilustra el caso con imágenes radiológicas y de la intervención quirúrgica.

**Palabras clave:** Divertículo uretra masculina. Diverticuloplastia. Uretroplastia.

---

#### Abstract

Urethral diverticula are rare clinical entities in the male population and can be classified as either congenital or acquired, the last one usually are secondary to Urethroplasty or urethral manipulations. We report a patient with urethral diverticula post-Urethroplasty. We explain surgical technique and this procedure had been illustrated with radiological images and photos of surgical procedure.

**Keywords:** Male urethral diverticulum. Diverticuloplasty. Urethroplasty.

---

## INTRODUCCIÓN

El divertículo uretral es la dilatación sacular localizada a la uretra que se comunica con la verdadera luz uretral, es una entidad clínica extremadamente rara en la población masculina y puede ser congénita y adquirida<sup>(1-8)</sup>.

A pesar de la adecuada elección de la técnica quirúrgica y una cuidadosa ejecución de la Uretroplastia mediante injertos o colgajos no están exentas de complicaciones<sup>(9-13)</sup>.

Le presentamos el caso de un divertículo uretral secundario a Uretroplastia mediante colgajo y su proceder para la corrección del mismo.

## PRESENTACION DE CASO

Pcte: R.J.V.B. 22 años  
Hc.: 66695 Las Praderas  
País: Venezuela

Hace 2 años se le realizó trasplante renal en su país, no se le diagnosticó estrechez uretral previa al trasplante, durante la intervención quirúrgica del trasplante se le realizó el primer tiempo de Uretroplastia tipo Johansson, y a los 9 meses se le realiza el segundo tiempo o cierre de la uretra. A partir del primer año de reparada la uretra comienza con infecciones urinarias a repetición, goteo post-miccional y aumento de volumen del escroto durante el acto de la micción.

Al examen físico gracias a la dilatación hidráulica retrograda de la uretra con solución salina constatamos el aumento de volumen de la cara ventral del pene en el ángulo peno-escrotal que se extiende hasta la cara anterior del escroto (**Foto 1**)

La uretrografia retrograda muestra en la porción distal de la uretra bulbar cerca del ángulo peno-escrotal la dilatación sacular de la cara ventral de la uretra peniana que alcanza los diámetros de 7cm. longitudinal y 4 cms. transversal en la fase de llenado (**foto 2**) y se mantiene con cierta cantidad de contraste al vaciamiento (**foto 3**).

Descripción del acto quirúrgico: Se realiza incisión longitudinal en la cara ventral del pene que se extiende hasta el escroto anterior para exponer y disecar el divertículo (**foto 4**) posteriormente se incide la cara ventral del divertículo que es la cara ventral de la uretra y se cateteriza la uretra con sonda Foley No. 18 Fr. (**foto 5**), se resecan los bordes de la pared del divertículo para rediseñar la cara ventral de la uretra en ese segmento (**foto 6**) rafia simple de la cara ventral de la uretra con vicril 5-0 de absorción media (**foto 7**) y se refuerza con doble capa de dartos la pared ventral de la uretra para mejorar la resistencia de la uretra a este nivel e impedir la aparición de un nuevo divertículo(**foto 8**). Se cierra longitudinalmente la pie del pene y cara anterior del escroto (**foto 9**)

Hemos seguido la evolución del paciente a través de correos electrónicos y ha sido satisfactoria hasta el día de hoy pero no tenemos confirmación radiológica de los resultados.

## DISCUSIÓN

No es de observación común el divertículo uretral en el varón y por esta razón consideramos que puede interesar conocer el caso que le hemos presentado y tratado por este equipo médico. Los divertículos uretrales masculinos pueden ser congénitos y adquiridos estos últimos los más comunes con una frecuencia entre 67-90% .Los divertículos congénitos mucho menos frecuentes pueden mostrar su sintomatología desde la infancia, asentarían en la glándulas para-uretrales de Cowper (siringoceles) que desembocan en la uretra bulbar o esponjosa y presentarían problemas de obstrucción o atresia de sus conductos excretores a la que seguiría la dilatación y, en ocasiones la desaparición del septo de separación, convirtiéndose en cavidad única como ya explicara e ilustrara S. Gil Vernet <sup>(1)</sup> en 1977.En su constitución histológica presentan fibras lisas en la pared y están recubiertos interiormente por epitelio pavimentoso estratificado. La intervención de procesos inflamatorios determinan un espesamiento y transformación esclerosa de la pared que hace imposible diferenciarlos entonces de los divertículos adquiridos<sup>(1-8)</sup>.

Los divertículos de origen adquirido son generalmente secundarios a manipulaciones uretrales como sondajes permanentes o intermitentes, dilataciones uretrales, el uso de abrazaderas penianas para el tratamiento de la incontinencia urinaria entre otras o pueden ser secundarias a complicaciones después de cirugías como la uretrotomía interna endoscópica y las uretroplastias por Hipospadias y estrechez uretral<sup>(14-16)</sup>.

El mecanismo de producción es conocido, ya que se trata de una debilidad en la pared uretral que debe soportar la presión de la orina a su paso y que va cediendo precisamente en esa zona más débil que carece de soporte mecánico (cara ventral), a diferencia del resto de la uretra, configurando el divertículo. Este efecto puede ser más rápido si existe una estenosis más distal que va incrementar la presión en esa zona .Precisamente las técnicas que sitúan tanto injertos como colgajos en situación dorsal, lo que buscan es apoyar la neo-uretra en un soporte de mayor consistencia como es la albugínea de los cuerpos cavernosos que contrarreste la presión del flujo miccional e impida la formación de divertículos <sup>(16,17)</sup>.

La sintomatología depende de su ubicación, los de localización anterior en uretra peniana se revelan como tumoraciones llenas de contenido líquido que se evacúan posteriormente mediante la compresión manual o algún movimiento y además se acompaña de goteo post-miccional. Los de pequeño tamaño y localización posterior pueden ser asintomáticos, otras veces las manifestaciones son típicas de crisis de infección urinaria como en nuestro paciente, en otras presentan litiasis en el divertículo que simulan tumoraciones escrotales. El diagnóstico se complementa con la uretrografía retrograda y uretrocistografía miccional<sup>(1,4)</sup>.

Las posibilidades de tratamiento de tratamiento para esta enfermedad será: la observación, tratamiento endoscópico y la cirugía abierta en dependencia del volumen, localización y comunicación con la uretra; la cirugía abierta a su vez presenta cuatro opciones: Plicatura sacular, Diverticulectomía + uretroplastia, Diverticulectomía + Uretrorrafia simple y por último la Diverticulectomía parcial + diverticuloplastia <sup>(18,19)</sup>.

## REFERENCIAS BIBLIOGRÁFICAS

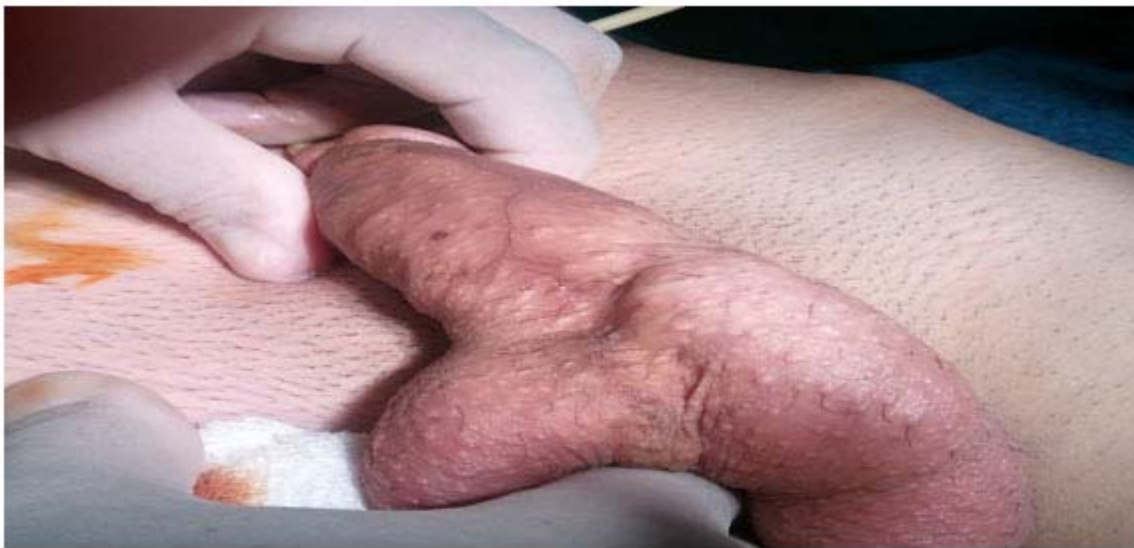- 1.- Gil Vernet S. Divertículos Bulbouretrales y reflujo vesicoureteral. Arch. Esp. Urol., 4: 325,1977.
- 2.-Valdivia, J.G.; López, J. A.; Aranda, J.M. y cols.: Divertículos Bulbouretrales. Arch. Esp. Urol., 2: 117, 1986.
- 3.-Pate, V.A. Jr, Bunts, R.C.: Urethral Diverticula in paraplegics. J. Urol., 65:108, 1951.
- 4.-Rimon, U.; Hertz, M.; Jonas, P.: Diverticula of the male urethra: a review of 61 cases. Urol. Radiol. , 14: 49, 1992.
- 5.-Bethancourt Saenz de Cabezón, J., Lorente, J.A.; Vallejo, C. y cols. Divertículo uretral adquirido en varones con lesión medular. Arch. Esp. Urol.,48: 797, 1995.
- 6.-Allen, D., Mishra, D .Pepper, W., et. al.: A single-center experience symptomatic male urethras diverticula. Urology. 70: 650-653. 2007.
- 7.-Ortliip, S.A., Gonzalez, R., Williams R.D.: Diverticula of male Urethra J. Urol. 124: 350-355, 1980.
- 8.-Marya, S.K., Kumar, S., Singh, S.: Acquired male urethral diverticulum. J. Urol. 118: 765-766, 1977.
- 9.-Barbagli, G.; Palmintieri, E.; Guason, G. y cols. Bulbar Urethroplasty using Bucal mucosa grafts placed on the ventral, dorsal or lateral surface of the Urethra: Are results affected by the surgical technique? J. Urol., 174: 955, 2005.
- 10.-Brigman, J.A.; Deture, F.A.: Giant urethral diverticulum after free full thickness skin graft Urethroplasty. J. Urol., 121: 523, 1979.
- 11.-Crew, J. P.; Nargund, V.; Fellows, G.J.: Symptomatic urethral hairball and diverticulum complicating island flap Urethroplasty. J. Urol. Nephrol., 30: 231, 1996.
- 12.-Jang, T.L.; Blunt, L.; Yap, R.L. y cols.: Large urethral diverticulum Presenting as a scrotal mass: urethral reconstruction with ventral onlay bucal mucosa. J. Urol. 171: 351 ,2004.
- 13.-Radojicic, Z.I.; Perovic, S. V.; Djordjevic, M.L.J. y cols. : Pseudospongionoplasty in the repair of urethral diverticulum. BJU int., 94: 126, 2004.
- 14.-Al-Qudah, H.S.; Santucci, R.I.: Extended complications of Urethroplasty. Int. Braz. J. Urol. 31: 315-323; discussion 324-325. 2005.
- 15.-Navai, N. Erickson, B.A., Zhao L.C. et. al.: Complications following urethral reconstructive surgery: a six-year experience. Int. Braz. J. Urol. 34:594-600, discussion 601. 2008.
- 16.-Markiewicz, M.R.; Lukose, M.A.; Margarone, J.E. 3erd. et.al. : The oral Mucosa graft: a systematic review. J. Urol. 178: 387-394. 2007.

17.-Andrich, D.E.; Mundy, A.R.: What is the best technique for Urethroplasty? Eur. Urol. 54: 1031-1041, 2008.

18.-Zaontz, M.R.; Kaplan, W.E.; Maizels, M.: Surgical correction of anterior Urethral diverticula after hypospadias repair in children. Urology. 33: 40-42, 1989.

19.- Ronzoni, G., De Geovanni, L.; Manca, A. et. Al.: Urethroplasty in recurrent urethral diverticula in neurological patients: long term results using personal technique. BJU Int. 94: 185-187, 2004.

#### **Anexos:**



**Foto No 1. Dilatación hidráulica de la uretra para mostrar el divertículo**

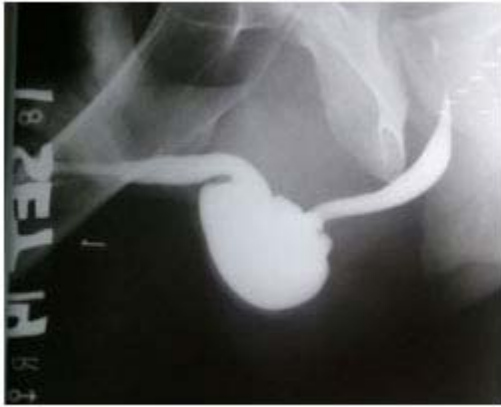

Foto No.2 Uretrografia retrograda (UR)

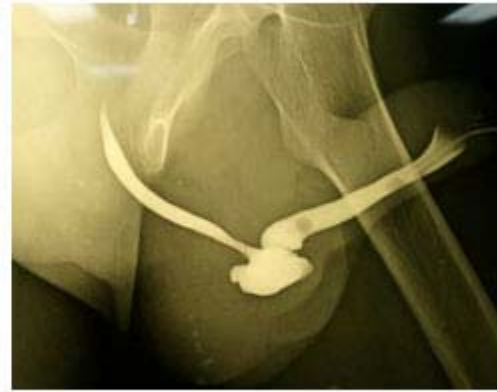


Foto No.3 UR Fase vaciamiento

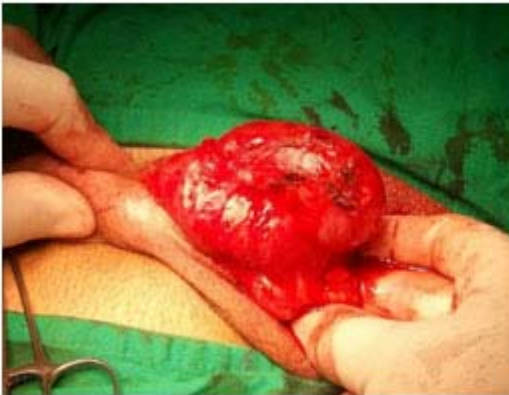

Foto No. 4 Exposición de divertículo

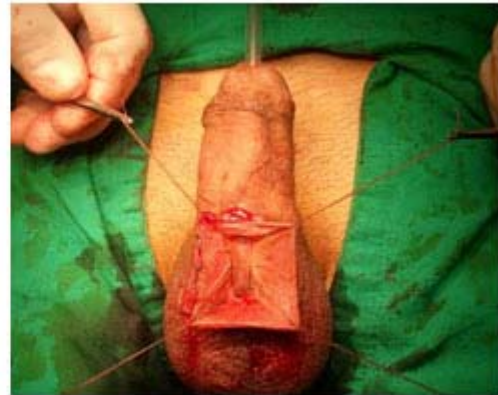

Foto No. 5 Divertículo abierto

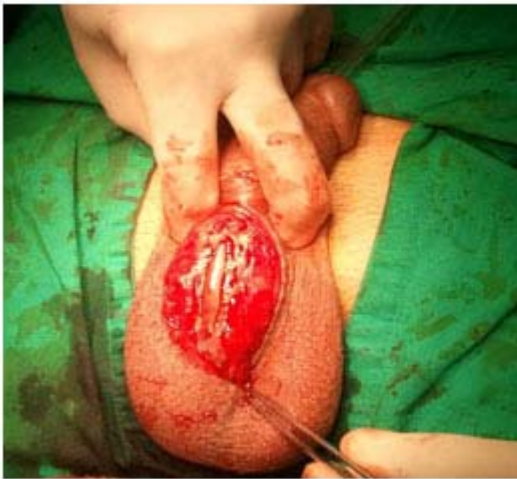

Foto no. 6 Reseccion paredes diverticulo

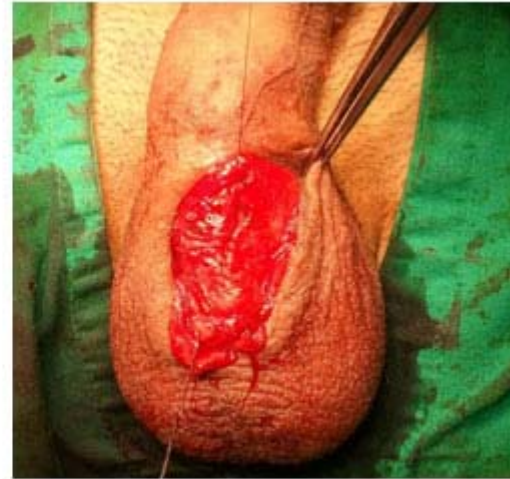

Foto no. 7 Rafia simple paredes diverticulo

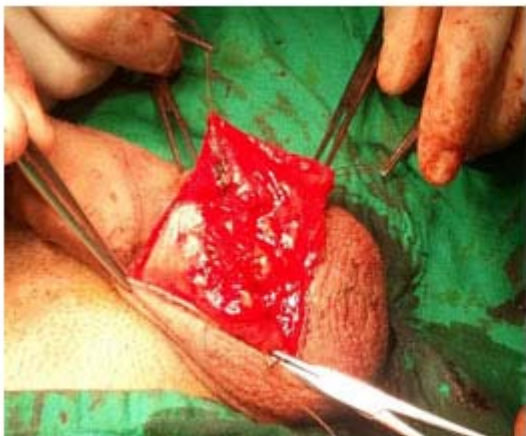

Foto no. 8 Refuerzo con capa de Dartos

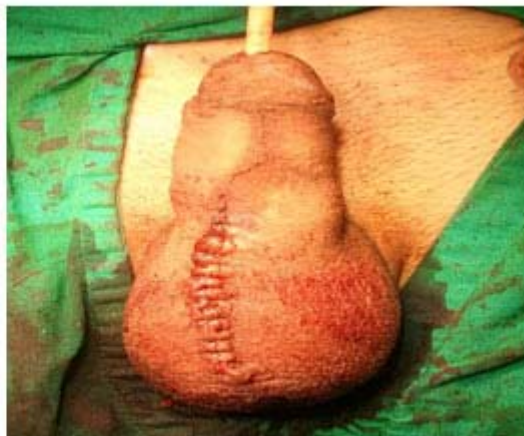

Foto no. 9 Cierre longitudinal piel de pene

**Enviado:** 22-11-2015

**Recibido:** 10-02-2016

**Correspondencia:** David Perdomo Leyva Instituto de Nefrología Dr. Abelardo Buch López. La Habana. Cuba. **Correo electrónico:** [davidperdomoleyva@gmail.com](mailto:davidperdomoleyva@gmail.com)