

# Absceso Hepático Amibiano complicado con rotura intraabdominal y torácica

Raymundo Rodríguez Herrera  
Luís Carbajal Rodríguez  
Jorge Zarco Román  
Arturo Perea Martínez  
Lorenzo Pérez Fernández  
Sandra Lizarraga López  
Max Alberto Bernal Moreno  
Teresita Campos Rivera

Instituto Nacional de Pediatría.

## Resumen

La amebiasis hepática es una manifestación grave de infección diseminada, ocurre en menos del 1% de los individuos infectados, puede complicarse con ruptura hacia el peritoneo, tórax o a través de la piel. El diagnóstico de absceso hepático amibiano se realiza con los datos clínicos, imagen hepática y pruebas serológicas. Se describe el caso de una niña de 2 años con absceso hepático amibiano complicado con ruptura intraabdominal y torácica.

## Abstract

The hepatic amebiasis is a serious manifestation of disseminated infection, occurs in less than 1% of infected patients, it can turn into a complicated condition when it gets broken towards the peritoneum, thorax or through the skin. The diagnosis of amebic liver abscess is performed with clinical data, liver image and serological tests. Here is described the case of a girl of a two years old female patient with amebic liver abscess complicated with intraabdominal and thoracic rupture.

## Introducción

La Organización Mundial de la Salud estima que la amebiasis intestinal causada por *Entamoeba histolytica* provoca más de 500 millones de infecciones y ocurren cerca de 100,000 muertes por año por complicaciones de la amebiasis a nivel mundial.<sup>1</sup>

La mayoría de las infecciones son asintomáticas (90%), el 10% restante manifiestan la enfermedad en sus formas intrainestinal o extraintestinal.<sup>2</sup>

Existen dos especies de *Entamoeba* que infectan al humano. La *Entamoeba dispar*, es la especie no patógena de mayor prevalencia, se asocia con un estado de portador asintomático. La *Entamoeba histolytica* la especie patógena, puede ser invasiva y causar enfermedad sintomática. Estas dos especies muestran una misma morfología, pero genéticamente son diferenciables mediante patrones isoenzimáticos y por determinación de adhesina en materia fecal o técnicas moleculares.<sup>3</sup>

En 1997 la OMS a través del comité de expertos, reunidos en Ciudad de México, reglamentaron la nomenclatura de *E. histolytica/E. dispar*.<sup>4</sup>

La amebiasis hepática es una manifestación grave de infección diseminada, ocurre en menos del 1% de los individuos infectados.<sup>6</sup> Los datos oficiales más recientes sobre la incidencia de absceso hepático amibiano (AHA) en México muestran un descenso de 8.5 casos/100,000 en 1995 a 3.66 casos por 100,000 en el año 2000, sin embargo, existen marcadas variaciones geográficas en su incidencia. Por ejemplo en Sonora la incidencia fue de 26.97 casos/100,000 en 1995, y 12.57 casos/100,000 en el 2002, valores mucho más elevados que la media nacional.<sup>5</sup>

El absceso AHA puede complicarse con rotura hacia el peritoneo o el tórax o a través de la piel.<sup>7</sup>

El pulmón es el segundo sitio más común de afectación extraintestinal después del hígado. Generalmente se afecta el lóbulo inferior, pero puede afectarse cualquier lóbulo.<sup>8</sup>

El objetivo de este caso es alertar al médico sobre esta entidad y sus complicaciones, con la finalidad de establecer un diagnóstico y manejo oportuno y adecuado.

## Caso Clínico

Niña de dos años sin antecedentes de importancia y previamente sana. Sin antecedente de cuadro diarreico o disentérico previo. Inicia cinco semanas previas a su ingreso al Instituto Nacional de Pediatría (INP) con fiebre de 39°C con dos picos diarios, dolor abdominal, irritabilidad, hiporexia, y pérdida de 3 kg. Quince días antes de su atención se agrega distensión y resistencia abdominal. Edad aparente menor a la cronológica, peso y talla por debajo de la percentila 5, irritable, palidez de mucosas y tegumentos ++, fondo de ojo normal, orofaringe sin alteraciones, cuello con tiroides normal, murmullo vesicular normal, ruidos cardiacos rítmicos sin soplos, abdomen distendido con resistencia voluntaria, con hígado a 14 cm por percusión total y borde inferior de 8 cm por abajo del borde costal derecho, de consistencia dura, con hepatalgia, ruidos intestinales normales, no esplenomegalia, extremidades hipotróficas, con fuerza, tono y reflejos normales, genitales fenotípicamente femeninos normales, resto sin agregados. Se piensa en tumoración sólida intraabdominal. El ultrasonido abdominal muestra una lesión quística de 10 x 7.8 x 9.1 cm. (**Imagen 1**) A los cuatro días de estancia se agrega polipnea, dificultad respiratoria progresiva que lleva a insuficiencia respiratoria que amerita asistencia ventilatoria. En la radiografía de tórax se observa opacidad del hemitórax derecho (**Imagen 2**) y en la tomografía toracoabdominal se demuestra derrame pleural de todo el hemitórax derecho, con una colección en el espacio hepatorenal de 8.5 x 7.6 x 6.2 cm y deshilachamiento de los contornos del riñón derecho (**Imagen 3**). Requiere colocación de sonda pleural que drena líquido "achocolatado", positivo para trofozoitos de *Entamoeba histolytica*; en plasma se detecta hemaglutinación positiva para este parásito con títulos de 1:4096 (valor negativo <1:128) con esto se establece diagnóstico de AHA con ruptura intrabdominal y pleural. Los coproparasitoscópicos fueron negativos para *Entamoeba histolytica*. Recibió tratamiento con dicloxacilina, ceftriaxona, metronidazol, se realizó toracotomía posterolateral derecha y colocación de catéter de Dawson-Müller para drenar absceso residual del espacio hepatorenal de 5 x 6 x 2 cm. Su evolución fue satisfactoria, actualmente continúa vigilancia por la consulta externa.

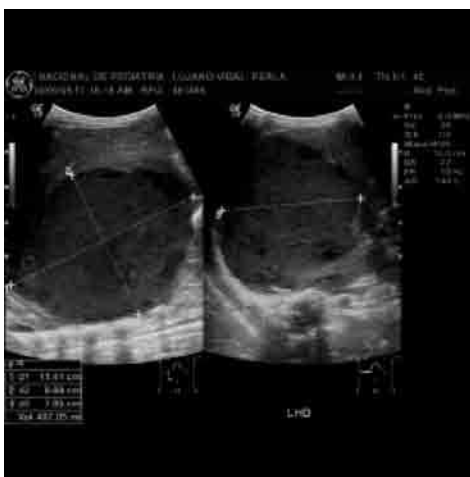


Imagen 1

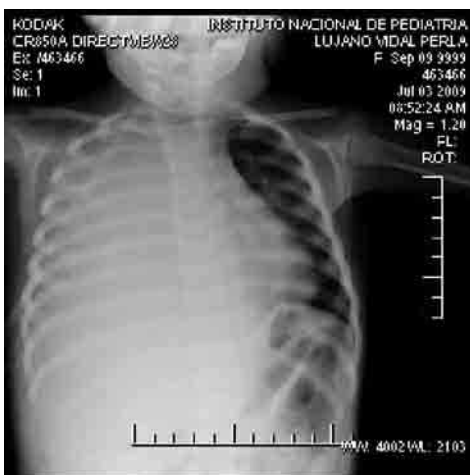

Imagen 2

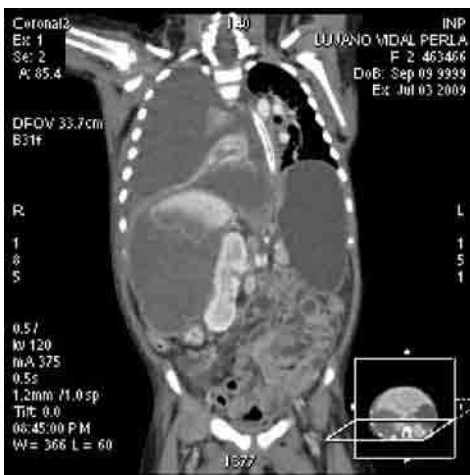

Imagen 3

## Discusión

La mayoría de los infectados (90%) por *Entamoeba histolytica* están asintomáticos. El 10% restante manifiestan la enfermedad en sus formas intrainestinal o extraintestinal (**Tabla 1**) La primera ocurre principalmente como disentería amibiana y en la segunda los trofozoitos de *E. histolytica* pueden invadir la mucosa del colon e ingresar al sistema porta para llegar al hígado donde la mayoría serán lisados; sin embargo algunos sobreviven y desarrollan su actividad histolítica, generando microabscesos que posteriormente progresan en tamaño, en especial en el lóbulo derecho; Ambas expresiones clínicas pueden amenazar la vida.<sup>2</sup> La diseminación extraintestinal se produce en una proporción incluso menor de infectados, y es menos frecuente entre los niños.<sup>9</sup>

La amebiasis hepática es una manifestación grave de infección diseminada, ocurre en menos del 1% de los individuos infectados. En los niños, se manifiesta con fiebre, dolor y distensión abdominal, hepatomegalia y hepatalgia.<sup>6</sup> El AHA comúnmente se localiza en el lóbulo hepático derecho cerca del diafragma y generalmente es único. Aunque estudios recientes con tomografía computada muestran un aumento de la tasa de abscesos múltiples y de afectación del lóbulo izquierdo.

El absceso hepático amebiano (AHA) puede complicarse con ruptura hacia el peritoneo, tórax o a través de la piel. Los niños desarrollan en raras ocasiones amebiasis torácica: cuando esta ocurre afecta por igual ambos géneros.<sup>7-12</sup>

La infección generalmente afecta los pulmones por extensión de un AHA, y en menor frecuencia por vía hematogena. El pulmón es el segundo sitio más común de afección extraintestinal después del hígado. Generalmente se afecta el lóbulo inferior, pero puede afectarse cualquier lóbulo. La peritonitis ocurre en 2-7% de los AHA y se manifiesta por peritonitis aguda después de la perforación súbita del absceso, como peritonitis subaguda localizada o peritonitis crónica. La mortalidad total informada por AHA varía del 20 al 75%.<sup>8</sup>

El diagnóstico de absceso hepático amebiano se realiza con los datos clínicos, imagen hepática y pruebas serológicas. En los niños, la fiebre es el signo clave del AHA y a menudo se asocia con dolor y distensión abdominal, hepatomegalia y hepatalgia. También pueden darse cambios en la base del pulmón derecho, como elevación del diafragma y atelectasia o derrame. Existe una ligera leucocitosis, anemia moderada, aumento de la velocidad de sedimentación y elevaciones inespecíficas de las enzimas hepáticas, en especial la fosfatasa alcalina.<sup>9-12</sup> El 50 a 75% de los pacientes no tienen antecedente de diarrea y el examen de las heces en busca de amebas resulta negativo en más del 50% de los pacientes con abscesos amebianos hepáticos documentados.<sup>8</sup>

Cerca del 6 al 40% de pacientes con AHA desarrollan complicaciones pleuropulmonares. La afección pleuropulmonar ocurre en 2 a 3% de los pacientes con amebiasis invasiva. En muchos casos de AHA cercanos al diafragma se acompañan de una reacción inflamatoria pleural con derrame estéril. Los sín-

**Tabla 1.** Complicaciones invasivas de la infección por *Entamoeba histolytica*. (Tomado de referencia No. 8)

Asociada con amebiasis intestinal	Asociada con absceso hepático amebiano	Asociada con diseminación hematogena
Perforación Intestinal/peritonitis	Peritonitis	Absceso cerebral/meningitis
Apendicitis	Afección pleuropulmonar/neumotorax	Absceso pulmonar
Hemorragia	Pericarditis/neumopericardio/tamponade	Infección del tracto urogenital
Ameboma	Mediastinitis/neumomediastino	Absceso esplénico
Invaginación	Superinfección bacteriana	Síndrome de respuesta inflamatoria sistémica
Estenosis amebiana	Ictericia obstructiva	
Megacolon tóxico	Obstrucción de la vena cava inferior	
Fistulización cutánea, perianal y perigenital	Fistulización cutánea, torácica y de pared abdominal.	
Fistulización interna	Fistulización interna	
Colitis postdisentérica ulcerativa	Hemobilia/toracobilia	
Trombosis venosa y arterial	Trombosis venosa y arterial	
SRIS*	SRIS*	

\*Síndrome de respuesta inflamatoria sistémica (SRIS)

tomas constitucionales pueden estar ausentes en la amebiasis pleuropulmonar.<sup>12-14</sup> En áreas endémicas de amebiasis debe considerarse como causa de dificultad respiratoria con hepatomegalia dolorosa especialmente en niños mayores de tres años de edad.<sup>15</sup>

El examen físico puede revelar hepatomegalia y hepatalgia, matidez a la percusión y disminución o ausencia del ruido respiratorio. Puede escucharse frote pleural o crepitación.<sup>14</sup>

En casos crónicos los pacientes pueden estar severamente emaciados y puede ser evidente la presencia de dedos en palillo de tambor.<sup>14,16</sup> La fiebre puede estar presente en 82 a 100% de los pacientes, el dolor torácico ocurre en 50 a 100%, tos en 87 a 100%, hemoptisis en 44 a 50%, dolor en hipocostrio en 19 a 88%, disnea en 23%, dedos en palillo de tambor en 0 a 40%, signos de consolidación en 62.5 a 100%, y frote pleural en 22% de los pacientes.<sup>7</sup> La paciente de este informe tenía emaciación y cursó con fiebre de larga evolución.

La determinación plasmática de anticuerpos anti-*amebianos* es positiva en el 95% de los pacientes con enfermedad sintomática de más de 7 días de evolución y en la mayoría de los portadores asintomáticos. E. dispar no produce una respuesta humoral.

La prueba de hemaglutinación indirecta fue positiva en nuestra paciente, esta y otras pruebas serológicas tienen una sensibilidad del 90% y una especificidad del 95%. Estas pruebas deben interpretarse en el contexto clínico, a causa de que los niveles séricos de los anticuerpos pueden persistir elevados por años después de la recuperación o curación de la infección invasiva.<sup>17-19</sup>

La ruptura de un AHA es relativamente rara en niños. Este caso se complicó con afección peritoneal, pleural y un absceso residual hepatorenal, que curó con tratamiento médico y quirúrgico. Se han descrito casos similares al nuestro y algunos incluso con enfermedad pericárdica y ruptura gástrica. Debido a la poca sospecha de esta enfermedad y al mimetismo clínico, en 50% de los pacientes con AHA complicado no se piensa en esta enfermedad.<sup>8</sup>

La amebiasis invasiva del intestino, hígado u otros órganos requiere el uso de nitroimidazoles. El metronidazol, un amebicida tisular, es el más utilizado, su efectividad se conoce desde 1964.<sup>2,11,21</sup> La dosis recomendada de metronidazol por vía oral es de 25 mg/kg/día por 10 días. Se debe administrar intravenoso sólo si hay intolerancia a la vía oral o en casos severos.<sup>21</sup> No se han descrito casos de *E. histolytica* resistentes a metronidazol. Otra opción terapéutica

es la cloroquina, que sería usada en caso de falla terapéutica a metronidazol. La dehidroemetina es el agente alternativo, es más tóxico y por lo tanto en la actualidad no se recomienda como tratamiento de elección, debido además a la buena respuesta al metronidazol.<sup>2,8,10,21</sup>

Se debe realizar punción dirigida por ultrasonido en las siguientes circunstancias: si el paciente muestra una mala respuesta clínica a la administración de amebicidas luego de 72 horas de tratamiento, cercanía con la vena cava inferior, pericardio y peritoneo o serología negativa para *E. histolytica*. Otras indicaciones de punción dirigida y aspiración son sospecha de otra etiología, si la ruptura del absceso es inminente o en caso de lesiones grandes o de abscesos localizados en lóbulo izquierdo, como ocurrió en nuestro caso que requirió tratamiento quirúrgico. De igual forma el médico debe analizar las contraindicaciones de la posible punción como: ascitis, diátesis hemorrágica o inexperiencia del operador.<sup>8,11,12,14</sup>

A pesar de que la terapia es efectiva en más del 90% de los casos, pueden presentarse complicaciones: la ruptura hacia cavidad abdominal, pleural y pericárdica son infrecuentes y potencialmente fatales; también se han reportado fístulas hepatobronquiales, absceso pulmonar, derrame pleural reactivo, trombosis de la vena hepática y obstrucción de la vena cava inferior.<sup>8,11-14, 21,22</sup>

La recurrencia del AHA es rara, por tanto la reaparición de un cuadro febril en un paciente que se consideraba adecuadamente tratado, debe indicar la sospecha y búsqueda de otra etiología. Por otra parte el tiempo de resolución de la imagen ecográfica es variable, en algunos pacientes la lesión desaparece en 2 a 3 meses, pero en otros persiste cerca de dos años; en consecuencia el seguimiento debe centrarse en la evolución clínica del paciente.<sup>14,21-24</sup>

## Conclusiones

Es frecuente que las complicaciones del AHA se menosprecien o que su diagnóstico sea incorrecto. Debido a que las formas extraintestinales son poco frecuentes, es común que no se piense en esta enfermedad particularmente en niños que viven en países desarrollados. Por lo anterior es importante alertar a los médicos que el absceso hepático amibiano es parte del diagnóstico diferencial de un paciente con fiebre de larga evolución y hepatomegalia. Que la amebiasis intestinal continua siendo un problema de salud públi-

ca en países en vías de desarrollo y que en menos del 1% puede ocurrir afección extraintestinal, situación que puede poner en grave riesgo la vida de un niño.

Se puede controlar la amebiasis mediante medidas sanitarias y evitando el contacto fecal oral. No se dispone de profilaxis ni de vacuna contra la amebiasis.

## Referencias

1. Walsh JA. Problems in recognition and diagnosis of amebiasis: estimation of the global magnitude of morbidity and mortality. *Rev Infect Dis* 1986;8:228-238.
2. Pinilla RE, Pabón CN, Viasus PD, Consuelo LM. Absceso hepático amebiano. *Rev Fac Med UN Col* 2003;51:87-93
3. Guzmán C, López MC, Reyes P, Gómez J, Corredor A, Agudelo C. Diferenciación de Entamoeba histolytica y Entamoeba dispar en muestras de materia fecal por detección de adhesina de E. histolytica mediante ELISA. *Biomédica* 2001;21:167-71.
4. WHO/PAHO/Unesco. Report of a Consultation of Experts on Amoebiasis. Mexico: WHO/PAHO/Unesco: 1997.
5. Valenzuela O, Moran P, Gomez A, Cordova K, Corrales N, Cardoza J, Muñoz, O. Ximenez, C. Epidemiology of amoebic liver abscess in Mexico: the case of Sonora. *Annals of Tropical Medicine & Parasitology* 2007;101:533-538
6. Hughes MA, Petri WA Jr. Amebic liver abscess. *Infect Dis Clin North Am* 2000;14:565-582; viii.
7. Shamsuzzaman S.M., Hashiguchi Y. Thoracic Amebiasis. *Clin Chest Med* 2002;23:479-492
8. Rao S, Solaymani MS, Petri WA Jr, Parker SK. Hepatic amebiasis: a reminder of the complications. *Curr Opin Pediatr* 2009;21:145-149
9. Nazir Z, Moazam F. Amebic liver abscess in children. *Pediatr Infect Dis J* 1993;12:929-32. .
10. Feldman M, Friedman L, Brandt L, Slesinger M. Feldman: Slesinger & Fordtran's Gastrointestinal and Liver Disease, 8th ed. 2006. Saunders Elsevier.
11. Cardoso HG, Hernández PM, Zepeda OG, Gonzalez SN. Presentación infrecuente de Absceso hepático amebiano en pediatría. *Rev Enf Inf Ped.* 2006;20:3-7
12. Ibarra-Perez C. Thoracic complications of amebic abscess of the liver: report of 501 cases. *Chest* 1981;79:672-677.
13. Shamsuzzaman SM, Haque R, Hasin SKR, et al. Socioeconomic status, clinical features, laboratory and parasitological findings of hepatic amoebiasis patients—a hospital based prospective study in Bangladesh. *Southeast Asian. J Trop Med Public Health* 2000;31:399-404.
14. Stephen SJ, Uragoda CG. Pleuropulmonary amebiasis: a review of 40 cases. *Br J Dis Chest* 1970;64:96-106.
15. Harrison HR, Crowe CP, Fulginiti VA. Amebic liver abscess in children: clinical and epidemiologic features. *Pediatrics* 1979;64:923-8.
16. Snyders FA, Welke HG. Amoebic lung abscesses. A case report. *S Afr Med J* 1989;75:344-6.
17. Pinilla A, López M, Castillo B, Murcia M, Nicholls R, Duque S, Orozco L. Evaluación Clínica, Imagenológica e Inmunológica del Absceso Hepático. *Acta Med Colomb* 2002;27:15-25.
18. Haque R, Huston CD, Hughes M, et al. Amebiasis. *N Engl J Med* 2003;348:1565-1573.
19. Tanyuksel M, Petri WA Jr. Laboratory diagnosis of amebiasis. *Clin Microbiol Rev* 2003;16:713-729.
20. Salles JM, Moraes LA, Salles MC. Hepatic amebiasis. *Braz J Infect Dis* 2003; 7:96-110.
21. Wang Ch. Principios básicos de la quimioterapia antiparasitaria. En: Lazo de la Vega, Aldrete J, editores. Farmacología básica y Clínica. 8ª edición. México: Manual Moderno; 2001. 977-90.
22. Cameron EW. The treatment of pleuropulmonary amebiasis with metronidazole. *Chest* 1978;73:647-50.
23. Sarda AK, Bal S, Sharma AK, Kapur MM. Intraabdominal rupture of amoebic liver abscess. *Br J Surg* 1989; 76:202-203.
24. Peres LC, Saggiaro FP, Dias LB Jr, et al. Infectious diseases in paediatric pathology: experience from a developing country. *Pathology* 2008;40:161-175.