

## Hallazgos histopatológicos en niños con alergia a las proteínas de la leche (APLV)

Dr. Pedrero Olivares Iván,  
Dr. Cervantes Bustamante Roberto,  
Dr. Ramírez Mayans Jaime A.,  
Dr. Zapata Castilleja Carlos,  
Dra. Zárate Mondragón Flora,  
Dra. Montijo Barrios Ericka,  
Dr. Cadena León Francisco,  
Dra. Cázares Méndez Monterrat

Servicio de Gastroenterología y Nutrición. Instituto Nacional de Pediatría SS

### RESUMEN

**Antecedentes:** la alergia a las proteínas de la leche de vaca (APLV) es la causa más común de alergia a alimentos, su prevalencia a nivel mundial es del 1-12%. En México se desconoce esta frecuencia.

**Objetivo:** Conocer los hallazgos histopatológicos en niños con sospecha de APLV.

**Pacientes y método:** Estudio observacional, prospectivo y comparativo en 90 niños con sospecha clínica de alergia a las proteínas de la leche de vaca atendidos en el servicio de Gastroenterología y Nutrición del Instituto Nacional de Pediatría de marzo del 2008 a octubre del 2011. Se dividieron en 2 grupos con criterios de inclusión específicos: Grupo I.- 47 lactantes con límite de edad de 1-6 meses no ablactados, grupo II.- lactantes de 6 -13 meses de edad ablactados. Todos ellos con prueba de iones hidrógeno en aire aspirado negativa. Se excluyeron los pacientes con desnutrición, seropositividad a HIV, antecedente de enfermedades metabólicas o daño neurológico. Se efectuó endoscopia alta y rectosigmoidoscopia con toma de biopsias.

**Resultados:** Las manifestaciones gastrointestinales fueron las más frecuentes, grupo I 95.7% y grupo II 97.6%, la rectorragia se presentó en el grupo I en 12 pacientes (25.5%) y en el grupo II en 6 (13.9%). Los hallazgos histológicos en el grupo I fueron positivos en 21 (46.6%) mientras que el grupo II en 18 (41.8%).

**Conclusiones.** En la actualidad el diagnóstico de APLV continúa siendo clínico, con la supresión de la proteína responsable y la mejoría de la sintomatología. En todo paciente con sospecha de APLV realizar siempre endoscopia alta y rectosigmoidoscopia con toma de biopsia solicitando al patólogo recuento de eosinófilos por campo.

**Palabras clave:** Alergia a las proteínas de la leche, reflujo gastroesofágico, histología.

### ABSTRACT

**Background:** Cow's milk protein allergy is the most common cause of food allergy, its prevalence worldwide is between 1 – 12%. In Mexico its unknown.

**Objective:** To know the histopathological findings in children with clinical suspicion of Cow's milk protein allergy.

**Patients and method:** An Observational, prospective and comparative study in 90 children with clinical suspicion of Cow's milk protein allergy, treated at the Pediatric Gastroenterology and nutrition service of the Instituto Nacional de Pediatría, México City, from march 2008 to october 2011. They were divided in 2 groups with specific inclusion criteria: Group I: 47 lactants, ages 1-6 months, not weaned. Group II.- 43 lactants, ages 6-13 months, weaned. Both genders and with negative hydrogen breath test. There were excluded the patients with malnutrition, HIV positive, metabolic and neurological diseases.

A panendoscopy and rectosigmoidoscopy with biopsies were made in both. Results: The gastrointestinal manifestations were the more frequent, (group I 95.6% and group II 97.6%), the rectal bleeding was present (group I 25.5% and group II 13.9%). The histopathological findings were positive (group I: 46.6% and group II: 41.8%)

**Conclusions:** The diagnosis of Cow's milk protein allergy is clinical with suppression of the responsible protein and improvement of the sintomatology. In every patient with clinical suspicion of CMPA a panendoscopy and rectosigmoidoscopy with biopsies and eosinophilic count must be made.

**Key words:** Cow's milk protein allergy, Gastroesophageal reflux, histology.

## Introducción

La alergia a las proteínas de la leche de vaca (APLV), es la causa más común de alergia a alimentos en lactantes,<sup>1,2</sup> se define como una reacción inmunológica a las proteínas de la leche de vaca acompañada de signos y síntomas clínicos.<sup>3,4</sup> Su prevalencia a nivel mundial varía del 2-12%<sup>5</sup>, en México se desconoce.

La APLV es una patología muy frecuente en nuestro medio, pero por desgracia mal diagnosticada, esto se debe a que en la mayor parte de los casos su diagnóstico es clínico y aunque existen múltiples pruebas su sensibilidad y especificidad es baja.<sup>6</sup>

En la década de los 50 la APLV raramente era diagnosticada y fue a partir de 1970 cuando se incrementó su sospecha y por tanto, su diagnóstico. Actualmente se considera la prueba de supresión del alérgeno como el gold estándar, sin embargo se han implementado una gran cantidad de pruebas las cuales pueden estar mediadas por anticuerpos específicos IgE (Pruebas cutáneas, RAST, etc.), y no mediados por anticuerpos (precipitinas, prueba de parche atópico, pruebas de función celular, endoscopia y colonoscopia con toma de biopsia) las cuales varían en sensibilidad y especificidad.<sup>7-13</sup> Ahora sabemos que la APLV puede ser causada por una o varias proteínas presentes en la leche de vaca y secundaria a cualquiera de los 4 tipos de hipersensibilidad.<sup>7-9,14</sup> Durante los últimos años la biopsia intestinal ha cobrado mucha importancia en el diagnóstico de APLV, considerándose el método con mayor sensibilidad y especificidad, ya que la presencia de más de 60 eosinófilos en 6 campos de alto poder y/o más de 15-20 eosinófilos por campo son muy sugestivos de esta patología.<sup>15-19</sup> Estas alteraciones histopatológicas pueden presentarse a lo largo de todo el tubo digestivo (esófago, estómago, duodeno, rectosigmoides) y causar sintomatología de acuerdo al sitio de afección.

El objetivo del presente estudio es conocer los hallazgos histológicos en pacientes con sospecha de APLV.

## Pacientes y método

Estudio observacional, prospectivo y comparativo efectuado en 90 niños con sospecha clínica de aler-

gia a las proteínas de la leche de vaca, con evaluación clínica por 3 gastroenterólogos pediatras del Servicio de Gastroenterología y Nutrición del Instituto Nacional de Pediatría de marzo del 2008 a octubre del 2011. A todos ellos se les realizó una historia clínica completa, sin embargo para fines de este estudio sólo se registraron: edad, género, peso, talla, manifestaciones clínicas (regurgitaciones, irritabilidad, crisis de llanto, distensión abdominal, rectorragia, diarrea, disquezia, laringoespasma, broncoespasma, dermatitis atópica, urticaria). Los pacientes se dividieron en 2 grupos: Grupo I pacientes con límite de edad de 1-6 meses no ablactados, grupo II pacientes de 6-13 meses de edad ablactados. Ambos grupos se les realizó prueba de iones hidrógeno en aire expirado siendo esta negativa para absorción intestinal deficiente de lactosa. Además se realizaron endoscopia alta y rectosigmoidoscopia con toma de biopsias de esófago, antro, duodeno y recto, se considero esta positiva con la presencia de más de 15-20 eosinófilos por campo de alto poder (CAP) y/o más de 60 eosinófilos en 6 campos.

En ambos grupos se obtuvo el consentimiento informado de los padres y se excluyeron los pacientes con desnutrición moderada o severa, seropositividad para HIV, y otras inmunodeficiencias, enfermedades metabólicas, endocrinas y daño neurológico.

## Resultados

La distribución por edad y sexo de los 90 pacientes estudiados se muestra en el cuadro No. 1, mientras que las manifestaciones clínicas se observan en el cuadro No. 2 y los hallazgos histopatológicos en el cuadro No. 3

**Cuadro 1.** Distribución por edad y sexo

EDADES	GRUPO I	GRUPO II	TOTAL
MASC	23(48.9%)	17(39.5%)	40(44.4%)
FEM	24(51.1%)	26(60.4%)	50(55.6%)
TOTAL	47(52.3%)	43(47.7%)	90(100%)
	3.5 + 1.8	8.7 + 2.1	

**Cuadro 2.** Manifestaciones clínicas en alergia a las proteínas de la leche de vaca

MANIFESTACIONES GASTROINTESTINALES	GRUPO I	GRUPO II
Regurgitación o vómitos	45(95.7%)	42(97.6%)
Irritabilidad	43(91.4%)	32(74.4%)
Distensión abdominal	41(87.2%)	32(74.4%)
Disquezia	37(78.7%)	24(55.8%)
Diarrea	14(29.7%)	16(37.2%)
Rectorragia	12(25.5%)	6(13.9%)
MANIFESTACIONES DERMATOLÓGICAS	GRUPO I	GRUPO II
Dermatitis atópica	12(25.5%)	17(39.5%)
MANIFESTACIONES RESPIRATORIAS	GRUPO I	GRUPO II
Laringoespasma	11(23.4%)	16(37.2%)
Broncoespasma	8(17.02%)	6(13.9%)
Apnea	2(4.2%)	0 (0.0%)

**Cuadro 3.** Hallazgos Histopatológicos

	Grupo I	Grupo II
Esófago	1(1.12%)	0(0.0%)
Estómago	0(0.0%)	1(2.3%)
Duodeno	5(10.6%)	5(11.6%)
Recto	15(31.9%)	12(27.9%)
TOTAL	21 (46.6%)	18 (41.8%)

### Discusión

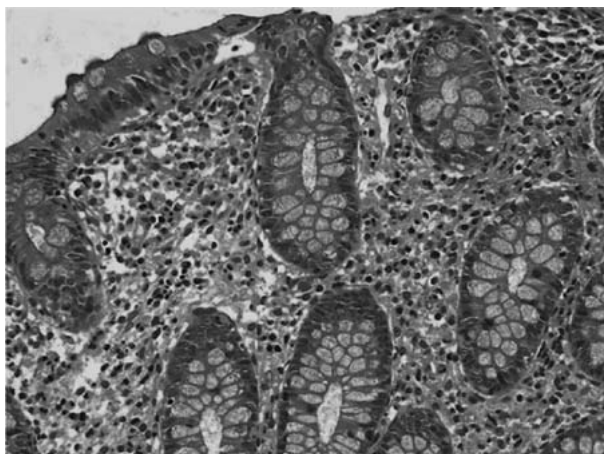
El diagnóstico de APLV continúa siendo un reto tanto para el médico general, pediatra y/o el gastroenterólogo pediatra, ya que la sensibilidad y especificidad de las pruebas que existen es muy variable y por tanto su utilidad es limitada, ante esto, el mejor método diagnóstico es el clínico con la supresión de la proteína responsable y la mejoría de la sintomatología. Aunque clásicamente los mecanismos “alérgicos” involucran anticuerpos IgE, ahora se sabe por estudios histopatológicos que la presencia de eosinófilos en las biopsias intestinales puede ser debido a una reacción de hipersensibilidad la cual puede o no estar mediada por anticuerpos IgE.<sup>20</sup>

La proctocolitis alérgica es la causa más frecuente de sangrado rectal en lactantes, sin embargo el resto de las manifestaciones clínicas de la APLV son muy frecuentes tales como gastrointestinales (50-90%),<sup>21- 23</sup> respiratorias (20-30%),<sup>21, 22, 23, 25, 26</sup> dermatológicas (30-70%),<sup>21, 23</sup> neurológicas<sup>21,22,23</sup> y sistémicas<sup>23-25</sup> (De los 90 pacientes estudiados solo 18 (20%) tuvieron rectorragia, sin embargo más del 95% tuvieron sintomatología digestiva de APLV [ver cuadro 2]), lo cual va de acuerdo a lo reportado por varios autores en donde las manifestaciones gastrointestinales se presentan en un alto porcentaje de los casos.<sup>21, 22, 23</sup>

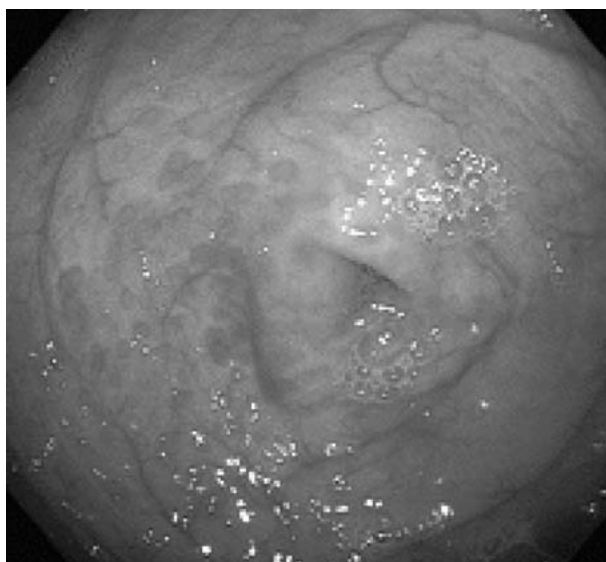
Existen varios estudios en relación a los hallazgos tanto endoscópicos como histológicos que se presentan en los niños con APLV y de los primeros lo más frecuentemente reportados son eritema focal, erosiones e hiperplasia nodular linfoide (Foto 1), estas alteraciones se presentan en un 40-90 % de los casos,<sup>27,28</sup> en relación a los hallazgos histológicos de las biopsias esofágicas, gástricas, duodenales y rectales la gran mayoría de los autores esta de acuerdo en que la presencia de más de 60 eosinófilos en 6 CAP y/o más de 15-20 por campo es muy sugestivo de APLV (Foto 2), a pesar de que existen algunos reportes en la literatura en los cuales hacen referencia de 6-10 eosinófilos por CAP puede ser sugestiva de esta patología.<sup>28</sup>

En estos 2 grupos de pacientes estudiados, en 39 (43.3%) se encontraron estos hallazgos (más de 60 eosinófilos por 6 campos de alto poder y/o más de 15 eosinófilos por campo) en las biopsias siendo el rectosigmoides el sitio más afectado (27 pacientes), duodeno (10 pacientes), esófago y estómago en un caso respectivamente. (Cuadro No. 3). Esto contrasta con lo publicado por otros autores a nivel mundial como *Goldman*<sup>27</sup> en un estudio de 20 pacientes con proctocolitis los hallazgos macroscópicos encontrados durante la rectosigmoidoscopia fueron áreas de eritema focal e hiperplasia nodular en el 95% y solo en el 60% las biopsia mostraron los hallazgos histológicos característicos de más de 15 eosinófilos por campo de alto poder, otros estudios como el de Korean et al,<sup>30</sup> en 38 pacientes con proctocolitis alérgica encontró anomalías endoscópicas en todos los pacientes, hiperplasia nodular linfoide en 94.7% y eritema en 5.3% y

**Foto 1.** Hiperplasia nodular linfoide en intestino grueso.



**Foto 2.** Más de 15-20 eosinófilos por CAP



en los hallazgos histológicos más de 60 eosinófilos en la lamina propia en 10 CAP.<sup>27, 30</sup>

En este estudio de los 18 pacientes con rectorragia, en 6 se encontraron áreas de eritema focal con hiperplasia nodular linfoide durante la rectosigmoidoscopia y en 10 los hallazgos histológicos de más de 15-20 eosinófilos por CAP. La ausencia de rectorragia no excluye el diagnóstico de APLV. Por lo anterior en todo niño con sospecha de APLV además de efectuar una endoscopia alta siempre se debe de realizar una

rectosigmoidoscopia y/o colonoscopia con toma de biopsias.<sup>27-31</sup>

En todos los casos el manejo que recibieron los pacientes fue a base de fórmulas hidrolizadas extensas a base de proteínas del suero y/o caseína y en los casos que fracasaron se cambio a dietas elementales.

## CONCLUSIONES

En la actualidad el diagnóstico de APLV continúa siendo clínico, con la supresión de la proteína responsable y la mejoría de la sintomatología. El tratamiento debe ser a base de fórmulas extensamente hidrolizadas de proteínas del suero y/o caseína o dietas elementales. No olvidar que en todo paciente con sospecha de APLV efectuar siempre endoscopia alta y rectosigmoidoscopia con toma de biopsia solicitando al patólogo recuento de eosinófilos por campo.

## REFERENCIAS

1. Guandalini S. Essential pediatric gastroenterology, hepatology & nutrition. New York: McGraw-Hill, 2005; 175-192.
2. Heine RG. Pathophysiology, diagnosis and treatment of food protein induced gastrointestinal diseases. *Curr Opin Allergy Clin Immunol* 2004; 4: 221-229.
3. Machteld M, Tiemessen MS. Cow's milk-specific Tcell reactivity of children with and without persistent cow's milk allergy: Key role for IL-10. *J Allergy Clin Immunol* 2004; 113: 932-939.
4. Sampson HA. Food allergy. Part I: Immunopathogenesis and clinical disorders. *J Allergy Clin Immunol* 1999; 103: 717-728.
5. Sampson H. Food allergy: Part II. Diagnosis and management. *J Allergy Clin Immunol* 1999; 103: 981-989.
6. Jarvinen, K., Suomalainen, H. Leucocytes in human milk and lymphocyte subsets in cow's milk allergic infants. *Pediatr Allergy Immunol* 2002; 13(4): 243-54.
7. ESPGAN Working group. Diagnostic criteria for food allergy with predominantly intestinal symptoms. *J Pediatr Gastroenterol Nutr.* 1992; 14: 108-12.
8. Vanto T, et al. The patch test, skin prick test and serum milk-specific IgE as diagnostic tools in cow's milk allergy in infants. *Allergy* 1999; 54(8): 837-42.
9. Majamaa H. et al. Cow's milk allergy: diagnostic accuracy of skin prick and patch tests and specific IgE. *Allergy* 1999; 54(4): 436-51.
10. Saarinen KM, Suomalainen H., Savilahti E. Diagnostic value of skin prick test and patch test and serum eosinophil cationic protein and cow's milk specific IgE in infants with cow's milk allergy. *Clin Exp Allergy* 2001; 31(3): 423-29.
11. Keskin O, et al. Evaluation of the utility of the atopy patch testing, skin prick testing and total and specific IgE assays in the diagnosis of cow's milk allergy. *Ann Allergy Asthma Immunol* 2005; 94(5): 553-60.
12. Verstege A., et al. The predictive value of the skin prick test wheal size for the outcome of oral food challenges. *Clin Exp Allergy* 2005; 35(9):1220-6.
13. Sporik RO., Hill DJ, Hosking CD. Specificity of allergen skin testing in predicting positive open food challenges to milk, egg and peanut in children. *Clin Exp Allergy* 2000; 30(11): 1540-6.
14. Department of pediatrics, Odense University Hospital, Denmark Cow's milk protein allergy and intolerance in infancy. Some clinical, epidemiological and immunological aspects *Pediatr Allergy Immunol* 1994; 5(5 suppl): 1-36.
15. Turunen S, Tuomo JK, Jorma K, Lymphoid nodular hyperplasia and cow's milk hypersensitivity in children with chronic constipation. *J Pediatr* 2004; 145: 606-11.
16. Kokkonen J, Karttunen TJ, Lymphonodular hyperplasia on the mucosa of the lower gastrointestinal tract in children: an indication of enhanced immune response? *J Pediatr Gastroenterol Nutr* 2002; 34: 42-6.
17. Black DD, Haggitt RC, Orenstein SR, Whittington PF. Esophagitis in infants: morphometric histological diagnosis and correlation with measures of Gastroesophageal reflux. *Gastroenterology* 1990; 98: 1408-14.
18. Hill DJ, Heine RG, Cameron DJ, Catto-Smith AG, Chow CW, Francis DE, et al. Food protein intolerance in infants with persistent distress attributed to reflux esophagitis. *J Pediatr* 2000; 136: 641-7.
19. Kelly KJ, Lazenby AJ, Rowe PC, Yardley JH, Perman JA, Sampson HA. Eosinophilic esophagitis attributed to gastroesophageal reflux: improvement with amino acid-based formula. *Gastroenterology* 1995; 109: 1503-12.
20. Sigurs N, Maternal avoidance of eggs, cow's milk, and fish during lactation: effect on allergic manifestations, skin-prick tests, and specific Ig E antibodies in children at age 4 years. *Pediatrics.* 1992 Apr; 89(2 pt 2):735-9.
21. Sampson HA, Anderson JA: Summary and recommendations: classification of gastrointestinal manifestations due to immunologic reactions to foods in infants and young children, *J Pediatr Gastroenterol Nutr* 2000; 30: S87- S94.
22. American Academy of Pediatrics. Hypoallergenic infant formulas. *Pediatrics.* 2000; 106: 346-9.
23. Magazzú G, Scoglio R. Gastrointestinal manifestations of cow's milk allergy. *Ann Allergy Asthma Immunol* 2002; 89: 65-8.

24. Walker-Smith J. Cow's milk allergy: a new understanding from immunology. *Ann Allergy Asthma Immunol* 2003; 90(6) Suppl 3: S81-S83.
25. Iacono G, Carroccio A, Montalto G, et al: Severe infantile colic and food intolerance: a long-term prospective study *J Pediatr Gastroenterol Nutr* 1991; 12: 332-5.
26. Sami B. Clinical expressions of food allergy. *Ann allergy Asthma Immunol*. 2003; 90(Suppl 3): 41-4.
27. Goldman H, Antonioli DA Allergic proctocolitis in infants: a prospective clinicopathologic biopsy study. *Hum Pathol* 1993 Jun; 24(6): 668-74.
28. Xanthakos SA Prevalence and outcome of allergic colitis in healthy infants with rectal bleeding: a prospective cohort study. *J Pediatr Gastroenterol Nutr*. 2005 Jul; 41(1): 16-22.
29. Winter HS; Allergy-related proctocolitis in infants: diagnostic usefulness of rectal biopsy. *Mod Pathol* 1990 Jan; 3(1): 5-10.
30. Jin-Bok Hwang, Advanced criteria for clinicopathological diagnosis of food protein-induced proctocolitis. *J Korean Med Sci*. 2007 April; 22(2): 213-217.
31. Poddar U, Cow's milk protein allergy: an entity for recognition in developing countries. 2010 Jan; 25(1): 178-82