

Herpes zoster y encefalitis: Reporte de un caso y revisión de la literatura

González-Saldaña Napoleón*, Mercedes-Macías Parra**,
Monroy-Colín Víctor Antonio***, Escárcega-Juárez Ana Silvia****,
Estudillo-Jiménez Gastón Eduardo*****, Piña-Ruiz Georgina*****

*Jefe del Departamento de Infectología del Instituto Nacional de Pediatría

Correspondencia:

Instituto Nacional de Pediatría. Departamento de Infectología. Av. Insurgentes Sur 3700-C,
Colonia Insurgentes Cuicuilco, 04530. México D.F.

**Investigador del Instituto Nacional de Pediatría

***Médico Adscrito al Comité de Infecciones Nosocomiales del Centenario Hospital Miguel Hidalgo,
Aguascalientes

**** Médico Pediatra, Residente de Neonatología, Instituto Nacional de Pediatría

***** Residente del Hospital Regional General Ignacio Zaragoza

***** Infectólogo Pediatra egresado del Instituto Nacional de Pediatría.

Instituto Nacional de Pediatría

RESUMEN

El virus de la varicela zoster (VVZ) se conoce por ser responsable de un amplio espectro de enfermedades neurológicas que van desde la complicación más común conocida como neuralgia post herpética hasta formas de neuritis, encefalitis, mielitis, ventriculitis y meningitis. El estado inmunológico del paciente afecta el sitio, las vías de diseminación y la presentación clínica de las complicaciones del sistema nervioso central relacionadas con el virus de la varicela zoster. El involucro simultáneo del cerebro, medula espinal y meninges en respuesta a la reactivación del VVZ es raro en general y excepcional con un historial de inmunocompetencia. Se describe el caso de un paciente masculino de 7 años de edad con historia de erupción cutánea vesicular acompañada de cefalea, vómito y somnolencia. Los hallazgos del líquido cefalorraquídeo fueron sugestivos de encefalitis viral. El paciente fue tratado con aciclovir con evolución favorable.

Palabras clave: Herpes zoster, virus varicella-zoster, encefalitis, niños

ABSTRACT

The varicella zoster virus (VZV) is known to be responsible for a wide spectrum of neurological disorders ranging from the most common complication known as post-herpetic neuralgia to forms of neuritis, encephalitis, myelitis, ventriculitis and meningitis. The patient's immune status affects the site, means of dissemination and the clinical presentation of central nervous system complications related to varicella zoster virus. The involvement simultaneous brain, spinal cord and meninges in response to the reactivation of VZV is rare in general and with a history of vesicular rash accompanied by headache, vomiting and drowsiness. CSF findings were suggestive of viral encephalitis. The patient was treated with acyclovir with favorable evolution.

Key words: Herpeszoster, varicela-zoster virus, encephalitis, children

Introducción

El virus de la varicela zoster (VVZ) se conoce por ser responsable de un amplio espectro de enfermedades neurológicas que van desde la complicación más común conocida como neuralgia post herpética hasta formas de neuritis, encefalitis, mielitis, ventriculitis y meningitis¹.

El VVZ es una alfa herpesvirus que infecta exclusivamente a los humanos. Después de la infección inicial, el virus permanece latente en los ganglios de la raíz dorsal de la médula espinal. La reactivación es común, especialmente en ancianos e inmunocomprometidos y la manifestación más frecuente es cutánea. Una pequeña proporción de pacientes que tienen una reactivación del VVZ experimentan complicaciones neurológicas más serias incluyendo mielitis, neuropatías craneales, meningitis asépticas y encefalitis².

El estado inmunológico del paciente afecta el sitio, las vías de diseminación y la presentación clínica de las complicaciones del sistema nervioso central relacionadas con el virus de la varicela zoster. El involucreo simultáneo del cerebro, medula espinal y meninges en respuesta a la reactivación del VVZ es raro en general y excepcional en pacientes inmunocompetentes¹.

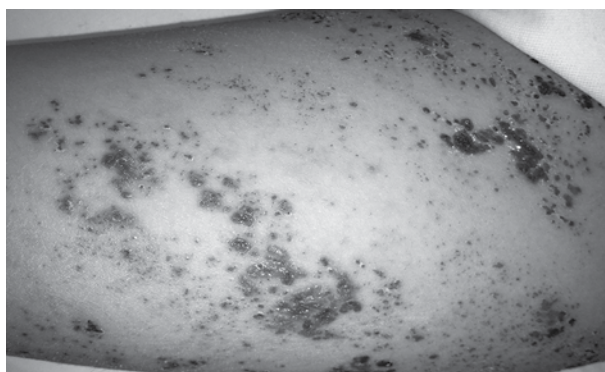
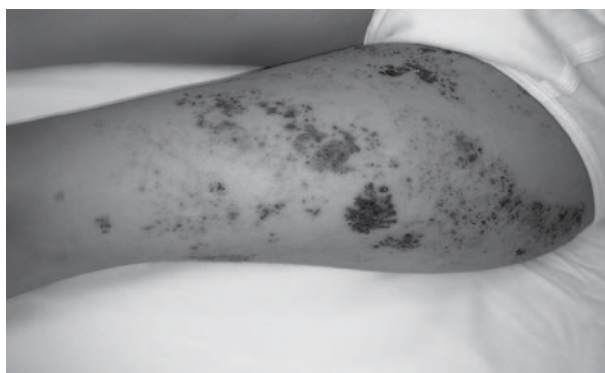
Las complicaciones que involucran el sistema nervioso central son raras posterior a la infección natural del VVZ. Las complicaciones neurológicas del herpes zoster pueden ocurrir en asociación con la erupción cutánea aguda o aparecer semanas o meses después de que la erupción se ha resuelto. Dichas complicaciones es importante que se identifiquen debido a la morbilidad y mortalidad asociada con las mismas y el beneficio potencial con el tratamiento antiviral.³

Descripción del caso

Masculino de 7 años de edad procedente de la Ciudad de México, con antecedente de haber padecido varicela en la etapa preescolar, quien inicia cinco días previos a su ingreso con un cuadro de prurito y erupción vesicular con lesiones de aproximadamente 1 cm de diámetro en región externa de muslo izquierdo, de base eritematosa y que se acompañaba de dolor de moderada intensidad y parestias en la zona de la erupción. Persiste con la sintomatología agregándose fiebre por lo que recibe tratamiento tópico y

analgésico sin mejoría. Continúa con las lesiones dérmicas y se agrega dolor a la deambulación, anorexia, ataque al estado general y somnolencia. Continúa con la erupción vesicular en muslo izquierdo la cual sigue el trayecto del dermatoma de L2 (Figuras 1 y 2), presenta marcha claudicante hasta la incapacidad para la deambulación, cefalea holocraneana y vómitos de contenido gastroalimenticio en 4 ocasiones por lo que es llevado a urgencias del Instituto Nacional de Pediatría (INP).

Figuras 1 y 2. Lesiones dérmicas en el trayecto del dermatoma L2 caracterizadas por vesículas y costras



A la exploración física con peso 23 kg (porcentila 50-75), talla 123 (porcentila 50-75), temperatura 39 grados, frecuencia cardíaca 90 latidos por minute, frecuencia respiratoria de 22 respiraciones por minuto, tensión arterial 110/70 mmHg. Pupilas isocóricas, normoreflexicas, fondo de ojo sin alteraciones, movimientos oculares normales, reflejos osteotendinosos normales, no hay rigidez de nuca, signos de Brudzinski y Babinski negativos, respuesta flexora plantar, presentó escala de coma de Glasgow de 13 puntos, desorientado en tiempo, somnoliento, obedece órdenes,

apertura visual a la orden verbal por lo que se sospecha de encefalitis. La biometría hemática con hemoglobina 14.3 g/dL, hematocrito 42.4%, leucocitos 12,800/ μ L, neutrófilos 82%, linfocitos 13%, monocitos 5% y plaquetas 146,000/ μ L. Se realiza punción lumbar con presión de apertura de 8 cm H₂O y presión de cierre de 4 cm H₂O. El estudio citoquímico del líquido cefalorraquídeo (LCR) se reportó con aspecto agua de roca, sin película, microproteínas 20.1 mg, células 52/mm³, mononucleares 96%, polimorfonucleares 4%, glucosa 71 mg/dl, glucosa central 147mg/dl, la tinción de Gram fué negativa. Se establece el diagnóstico de herpes zoster y encefalitis secundaria y se inicia manejo con aciclovir a 1500mgm2scd y carbamazepina a 5mgkgd.

Con evolución favorable durante su estancia hospitalaria, presentó vómito en las primeras 48 horas de su evolución, pero con mejoría del estado neurológico. Presentó remisión del cuadro de dolor neuropático a las 72 horas y se suspendió la carbamazepina. Completó el tratamiento con aciclovir intravenoso por siete días y egresó neurológicamente íntegro.

Discusión

Históricamente, las complicaciones del SNC debidas a VVZ son predominantemente reconocidas en pacientes inmunocomprometidos, específicamente en asociación con el virus de inmunodeficiencia humana y neoplasias, o en aquellos con inmunosupresión secundaria a trasplante de órganos. Con la ayuda del análisis de PCR las complicaciones del SNC se reconocen cada vez más en individuos inmunocompetentes².

Durante las décadas pasadas, el herpes zoster se ha identificado una frecuencia incrementada en niños aparentemente inmunocompetentes. El herpes zoster en la infancia tiene dos factores de riesgo reconocidos: varicela materna durante el segundo trimestre del embarazo y varicela durante el primer año de la vida. Estas dos condiciones probablemente no llevan a una inmunidad duradera contra el VVZ. El curso de la enfermedad es usualmente moderado y su duración es de 1 a 3 semanas⁴.

El riesgo relativo de varicela durante el primer año de vida que desarrollara herpes zoster en la infancia oscila entre 2.8 a 20.9. La inmunidad humoral y celular específica

contra el VVZ parece ser más baja en niños menores de 1 año comparados con niños mayores. El herpes zoster en la infancia es raro pero probablemente frecuentemente poco reconocido⁴.

La adquisición de la varicela durante el primer año de la vida incrementa el riesgo de desarrollar herpes zoster en la adolescencia a pesar de un estado inmunológico normal. Los infantes menores de 1 año son incapaces de montar una respuesta de linfocitos T y anticuerpos específicos contra el VVZ cuando se comparan con los pacientes infectados después del año de vida⁵.

La patogénesis de la enfermedad en el SNC del VVZ no es clara, y la propagación por contigüidad del virus por transporte axonal centripeto del sistema nervioso periférico o por diseminación hematogena han sido postuladas⁶. El análisis basado en la PCR en LCR es el método más rápido y sensible para diagnosticar complicaciones neurológicas relacionadas al VVZ. El análisis del DNA del VVZ en LCR es altamente específico y no detecta otros herpes virus^{5,6}.

Las complicaciones del SNC producidas por una reactivación del VVZ se consideran una entidad rara y en gran medida confinada a los pacientes inmunocomprometidos². En un estudio se encontró la cefalea, fiebre, confusión y fotofobia como los síntomas más comunes. El LCR fue anormal con pleocitosis leucocitaria con media de 286/ μ L y predominio de mononucleares con media de 97%, combinado con proteínas elevadas. Se ha sugerido que la carga viral del VVZ en LCR se puede correlacionar con la severidad de la enfermedad del SNC².

El tratamiento de los pacientes con meningoencefalitis relacionada a VVZ no ha sido bien definido. El aciclovir intravenoso se usa por lo general y es recomendado por los expertos. Esclarecer la modalidad óptima y la duración del tratamiento es más complicado por los parámetros variables que pueden existir en la enfermedad del SNC relacionada a VVZ (edad, estado inmunológico, evidencia de disfunción cerebral, presencia de vasculopatía, síntomas de accidente cerebrovascular y presencia de cambios cerebrales evidenciados en la resonancia magnética). Algunos autores han sugerido que la terapia con aciclovir debe ser destinada a pacientes con complicaciones neurológicas

severas y que la duración de 7 días es adecuada para el paciente inmunocompetente².

Aunque se trata de una entidad en general benigna, las complicaciones neurológicas no son infrecuentes. Entre ellas, además de la neuralgia postherpética se han descrito neuropatías periféricas motoras, parálisis de nervios craneales, síndrome de Guillain-Barré, mielitis, encefalitis, meningitis aséptica, vasculopatía trombótica cerebral y síndrome de Reye^{7,8}.

Conclusiones

La presentación del herpes zoster en la infancia es poco común. Las complicaciones severas del SNC secundarias a la reactivación del VVZ son extremadamente raras, pero estas pueden dejar secuelas significativas. Los pacientes que tienen una infección primaria por el VVZ antes los 12 meses de edad se encuentran en un riesgo mayor de reactivación, incluyendo con manifestaciones en el SNC.

Debido al beneficio de la terapia antiviral temprana y su contribución en la disminución de la morbilidad y mortalidad es de vital importancia el reconocimiento de las complicaciones neurológicas del VVZ.

Referencias:

1. Tavazzi E, Minoli L, Ferrante P, Scagnelli P, Del Blue S, et al. Varicella zoster virus meningo-encephalo-myelitis in an immunocompetent patient. *Neurol Sci* 2008; (29):279-83.
2. Douglas A, Harris P. Herpes zoster meningoencephalitis: not only a disease of the immunocompromised?. *Infection* 2010; (38):73-5.
3. Pahud B, Glaser C, Dekker C, Arvin A, Schmid S. Varicella zoster disease of the central nervous system: epidemiological, clinical, and laboratory features 10 years after the introduction of the varicella vaccine. *J Infect Dis* 2011; (203):316-23.
4. Nikkels A, Nikkels N, Piérard G. Revisting childhood herpes zoster. *Pediatr Dermatol* 2004; 21(1):18-23.
5. Peña J, Pirics M, DiCaprio H, Julapalli M, Phelps B, et al. Varicella reactivation presenting as singles and aseptic meningitis in an Immunocompetent 11-year-old boy. *Clin Pediatr* 2009;48(4):435-7.
6. Tattevin P, Schortgen F, De Broucker T, Dautheville S, Wolff M. Varicella-Zoster virus limbic encephalitis in an immunocompromised patient. *Scand J Infect Dis* 2001; (33):786-8.
7. Sánchez-Guerra M, Infante J, Pascual J, Berciano J, Polo J.M. Complicaciones neurológicas del herpes zoster. Estudio retrospectivo en 100 pacientes. *Neurología* 2001; (16):112-7.
8. Gnann J. Varicella-Zoster virus: atypical presentations and unusual complications. *J Infect Dis* 2002;186(S1):S91-8.