

# Miocarditis aguda en niños

**Dr. Álvaro Bustos González**

Pediatra Infectólogo.  
Decano, Facultad de Ciencias de la Salud.  
Universidad del Sinú EBZ, Montería, Colombia  
e-mail: abustos5@hotmail.com

## RESUMEN

Se revisan los aspectos epidemiológicos, clínicos, diagnósticos y terapéuticos de la miocarditis aguda en la infancia. Se reconoce la importancia de los virus como agentes causales primarios de la misma; se enfatiza la importancia de tener en cuenta esta enfermedad como complicación de procesos bacterianos sistémicos, en especial en niños con neumonía o con infección estafilocócica diseminada.

**Palabras clave:** Miocarditis, clínica, diagnóstico, tratamiento.

## ABSTRACT

We review the epidemiological, clinical, diagnosis and treatment aspects of myocarditis in childhood. We recognize the importance of viruses as primary causal agents of it; we emphasize the importance of taking into account the disease as a complication of systemic bacterial processes, especially in children with staphylococcal pneumonia or disseminated infection.

**Keywords:** Myocarditis, symptoms, diagnosis, treatment.

La miocarditis aguda es una enfermedad infrecuente que se puede manifestar en la infancia de forma sutil o abrupta, gradual o agresiva, llevando a cuadros discretos o severos de insuficiencia cardíaca, los cuales suelen ser más graves en recién nacidos y lactantes, en los que se puede asociar a muerte súbita. Es una entidad típicamente esporádica<sup>1</sup>.

La miocarditis se presenta cuando hay inflamación del músculo cardíaco con infiltrados y necrosis o degeneración de miocitos, lo que produce un detrimento en la estructura de la miofibrilla y altera el intersticio y sus componentes vasculares. Este fenómeno puede ser secundario a un efecto directo del agente infeccioso, debido a una

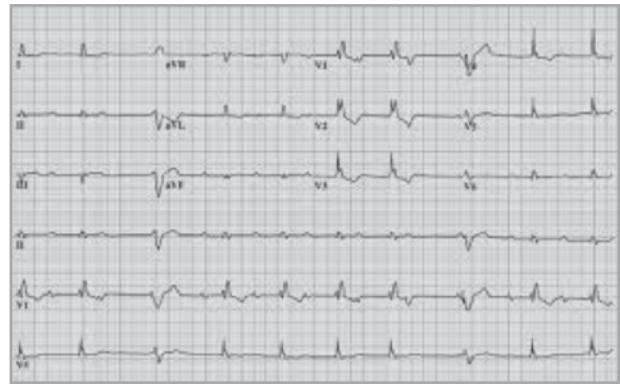
reacción mediada inmunológicamente o secundario a la acción de toxinas. Se han detectado anticuerpos contra la miosina, los receptores beta, los canales del calcio y otras estructuras cardíacas. Hoy se sabe que la respuesta inflamatoria del paciente es el factor fundamental en la aparición del daño miocárdico<sup>2</sup>.

La etiología más frecuente de la miocarditis aguda es viral, destacándose por su importancia los virus Coxsackie, en especial los del tipo B. Hoy el virus sincitial respiratorio (VSR) está incriminado como causa de miocarditis. En relación con bacterias, está descrito que alrededor de 20% de septicemias estafilocócicas cursan con algún grado de miocarditis. Fuera de virus y bacterias, la

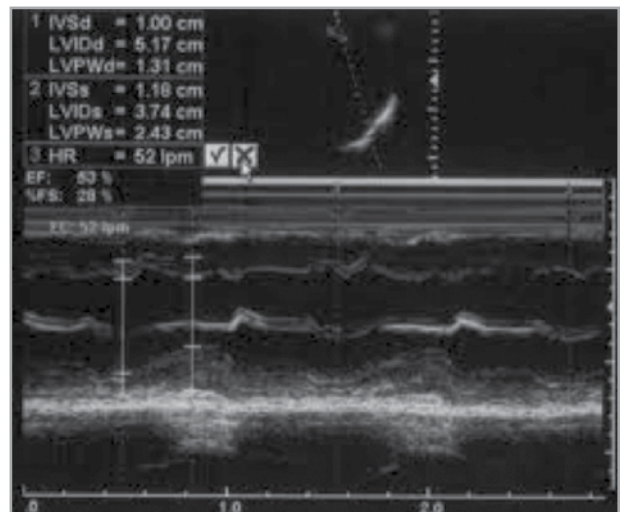
miocarditis también se asocia a infecciones por hongos, espiroquetas, protozoos y rickettsias. Entre las causas no infecciosas se describen agentes químicos y físicos, y reacciones de hipersensibilidad. Al parecer, existe cierta predisposición genética para desarrollar miocarditis y miocardiopatía dilatada<sup>3</sup>.

La mayoría de los casos de miocarditis pasan desapercibidos por su instalación insidiosa. En la práctica lo común es ver en la consulta de urgencias a un paciente con taquicardia y disnea, sin fiebre, que ha tenido previamente manifestaciones catarrales, o hallar a un niño durante la ronda, generalmente con neumonía, con edema palpebral y signos de falla cardiaca. En estos casos es imperativo investigar la posibilidad de pericarditis con derrame. Los casos fatales de miocarditis se presentan más que todo en neonatos, que en pocas horas pueden evolucionar hacia insuficiencia cardiaca refractaria, *shock* cardiogénico y muerte<sup>4</sup>.

El diagnóstico de la miocarditis aguda se basa fundamentalmente en sus aspectos clínicos. Los datos que alertan sobre el riesgo de miocarditis son la dificultad respiratoria intensa de progresión rápida, la aparición de quejido espiratorio y la hepatomegalia. En el hemograma es dable encontrar leucocitosis, VSG elevada y PCR positiva. La radiografía de tórax puede ser normal, pero en quienes han desarrollado insuficiencia cardiaca se puede encontrar cardiomegalia y congestión venosa pulmonar. El tamaño de la silueta cardiaca se correlaciona con la gravedad. Las alteraciones electrocardiográficas son variables; predominan las alteraciones funcionales del ventrículo izquierdo. Las anormalidades más frecuentes son la taquicardia sinusal y las extrasístoles supraventriculares y ventriculares. Tanto el electro como el ecocardiograma son útiles para el seguimiento de la recuperación o el deterioro del proceso inflamatorio, lo cual tiene importancia para el pronóstico. La CPK-MB y la Troponina cardiaca son marcadores relativamente específicos que se encuentran elevados en casos de miocarditis. Igualmente se pueden hallar elevadas la deshidrogenasa láctica (LDH) y la transaminasa glutámico oxalacética (TGO). Los estudios con radioisótopos y la resonancia nuclear magnética con medio de contraste se utilizan ampliamente para el diagnóstico de la miocarditis. Para la identificación de los agentes etiológicos la reacción en cadena



Electrocardiograma.

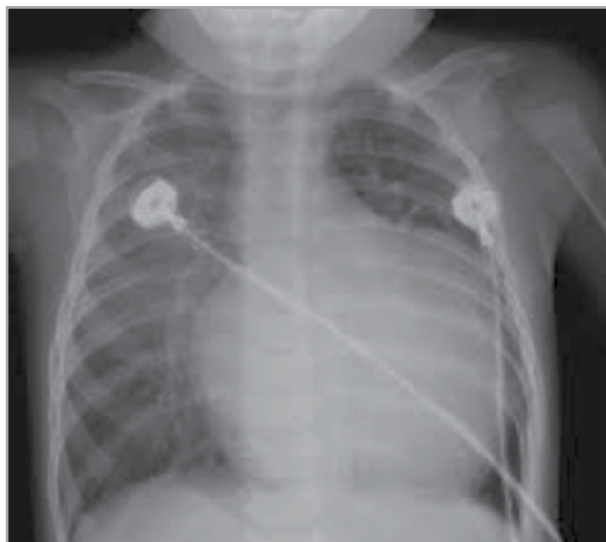

Ecocardiograma.

de polimerasa es eficaz. El diagnóstico definitivo de la enfermedad, sin embargo, sólo puede hacerse a través de una biopsia endomiocárdica.

En la mayoría de los casos de miocarditis aguda, que tienen un comportamiento benigno, se obtiene una recuperación total de la función cardiaca (50% a 90%). La supervivencia mayor de 72 horas se asocia a una supervivencia de 97%. Algunos pacientes conviven largamente con grados menores de disfunción miocárdica; otros siguen un curso progresivo hacia la dilatación miocárdica y la falla cardiaca crónica. En muy pocos casos se observa un curso fulminante<sup>5,6,7</sup>.

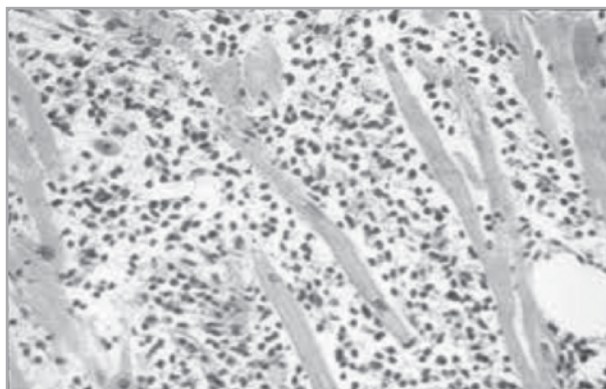
En la miocarditis secundaria es crucial el tratamiento oportuno del factor desencadenante: antibioticoterapia, corrección de desequilibrios hidroelectrolíticos, suspensión de drogas, etc. Para el control de la insuficiencia cardiaca se recomienda reposo, oxigenoterapia y dieta hiposódica. Es necesario reducir la precarga con vasodilatadores (IECA) y diuréticos. La digoxina se debe usar con prudencia, puesto que el músculo cardiaco inflamado es más susceptible a la toxicidad digitálica. La amiodarona es el antiarrítmico mayormente recomendado en estos casos. Es peligroso administrar inmunosupresores durante las primeras dos semanas de la evolución de la miocarditis aguda; estos medicamentos no son eficaces cuando existe miocardiopatía dilatada<sup>8</sup>.



Radiografía de tórax con cardiomegalia global y congestión venosa pulmonar.

#### Referencias:

1. Cooper LT. Myocarditis. *The New England Journal of Medicine*. 2009; 360: 1526-1538.
2. González G, *et al*. Miocarditis en el niño. *Boletín de la Sociedad de Pediatría de Asturias*. 2005; 45: 161-169.
3. Liu P. Advances in the Understanding of Myocarditis. *Circulation*. 2001; 104: 1076-1082.
4. Lince R. Enfermedades del miocardio. *Fundamentos de Pediatría, CIB*. 2006; 3: 65-72.
5. Oakley C. Myocarditis, pericarditis and other pericardial disease. *Heart*. 2000; 84: 449-454.
6. Mencia Bartolomé S, *et al*. Miocarditis aguda. ¿Un diagnóstico olvidado en las urgencias pediátricas? *An Esp Pediatr*. 1999; 50: 295-298.
7. Lee KL. Clinical outcomes of acute myocarditis in childhood. *Heart*. 1999; 82: 226-233.
8. Giraldo Ardila N. Miocarditis en niños. XXVIII Curso de Residentes de Pediatría, Universidad de Antioquia. Marzo. 2012: 247-259.



Biopsia de miocardio con infiltrados inflamatorios.