

PRESENTACIÓN DE CASO

Quiste dentígero, una variedad de los quistes odontógenos del desarrollo. Presentación de un caso.

Dentigerous cyst, a variety of odontogenic developmental cysts. Presentation of a case

Leyanis Martínez Pérez, Lidavatis Martínez Pomier, Idairis Balleux Téllez, Yunelkis Nápoles Tabera

Universidad de Ciencias Médicas. Guantánamo. Cuba

RESUMEN

Se presenta el caso pediátrico del sexo masculino, 8 años de edad. El niño llega a consulta por preocupación de la madre al observarse un aumento de volumen en el maxilar inferior del lado izquierdo, el examen clínico mostró expansión cortical de la tabla vestibular de la zona del primer molar primario inferior izquierdo, el examen radiográfico revela imagen radiolúcida rodeando la corona de un diente retenido que corresponde al primer molar permanente. Se planificó extirpación quirúrgica, resultando como diagnóstico definitivo: quiste dentígero. Se resalta el hecho de que este caso difiere en cuanto al comportamiento epidemiológico clásico, este es frecuente en el género masculino, y entre la segunda y la terceradécada de la vida, no siendo así en este caso pues afectó la edad pediátrica.

Palabras clave: quiste dentígero; diente retenido; edad pediátrica

ABSTRACT

We present the pediatric case of the male, 8 years old. The child arrives for consultation due to the mother's concern when there is an increase in volume in the lower jaw on the left side. The clinical examination showed cortical expansion of the vestibular table of the area of the lower primary first molar. The radiographic examination reveals a radiolucent image surrounding. The crown of a retained tooth corresponding to the first permanent molar. Surgical removal was planned, resulting in definitive diagnosis: Dentigerous cyst. The fact that this case differs in terms of the classical epidemiological behavior is emphasized, this is frequent in the male gender, and between the second and third years of life, not being so in this case as it affected the pediatric age.

Keywords: dentigerous cyst; retained tooth; pediatric age

INTRODUCCIÓN

El quiste dentígero, también conocido como quiste folicular, es de origen odontogénico y se considera el más frecuente después del periapical, deriva del epitelio reducido del órgano del esmalte que rodea la corona del diente no erupcionado. Se caracteriza por afectar más frecuentemente al género masculino entre la segunda y tercera década de la vida.^{1,2}

Tiene predilección por los terceros molares mandibulares, y rara vez se presenta en dientes primarios.³

Transcurren de forma asintomática, aunque existen casos con historia de dolor, tumefacción y signos de infección secundaria.^{3,4}

Presentan un pronóstico reservado, poseen la propiedad de destruir hueso de manera significativa, se evolucionan por un período de hasta cinco años para valorar posibles recidivas.^{1,2,5}

Radiográficamente consiste en una imagen radiolúcida unilocular o multilocular, relacionada con la corona de un diente retenido o en desarrollo, puede desplazar a los dientes con reabsorción radicular.^{2,6-8}

El diagnóstico diferencial se realiza con otros quistes y tumores de los maxilares como ameloblastoma, fibroma ameloblástico, entre otros.

Es necesario la consideración del tumor pardo del hiperparatiriodismo como etiopatogenia.^{4,6,9,10}

El tratamiento de esta lesión depende de localización, tamaño y su proximidad con estructuras vecinas.

Las lesiones pequeñas se eliminan a través de osteotomía, exodoncia del diente retenido y remoción de la lesión.^{10,11}

En lesiones muy amplias se considera primero la descompresión.^{5,10,11}

Ninguna pieza dentaria debe extraerse sin una causa bien definida.¹² La cirugía se basa en las modalidades: descompresión, enucleación del quiste y la Marzupialización.^{5,10,11}

Otros métodos auxiliares incluyen terapias con oxígeno hiperbárico¹³ y materiales de injertos.^{10,11}

Se han usado siempre los biomateriales, entre ellos se destaca la hidroxiapatita porosa coralina, que proporciona sitios activos de biomineralización ósea¹⁴ en cavidades o implantes.¹⁵

Estudios más recientes identifican el uso de las células madres como regeneradores óseos, una vez confirmado el diagnóstico quístico.¹⁶

PRESENTACIÓN DEL CASO

Se presenta el caso del sexo masculino, 8 años de edad, buenos antecedentes de salud, que llega a consulta por presentar aumento de volumen en el maxilar inferior y ausencia del molar permanente.

Examen físico facial: aumento de volumen moderado, ángulo mandibular izquierdo, consistencia dura, piel normocoloreada, no doloroso a la palpación.

Examen bucal: borramiento del surco vestibular desde el 74 hasta el espacio retromolar, duro-elástico, mucosa translúcida, no doloroso.

Exámenes de laboratorio: hemoglobina: 12.6 g/l; leucocitos: 5×10^9 g/l

Radiografías:

Vista lateral oblicua izquierda de mandíbula (Figura 1): Imagen unilocular radiolúcida desde 74 hasta espacio retromolar.

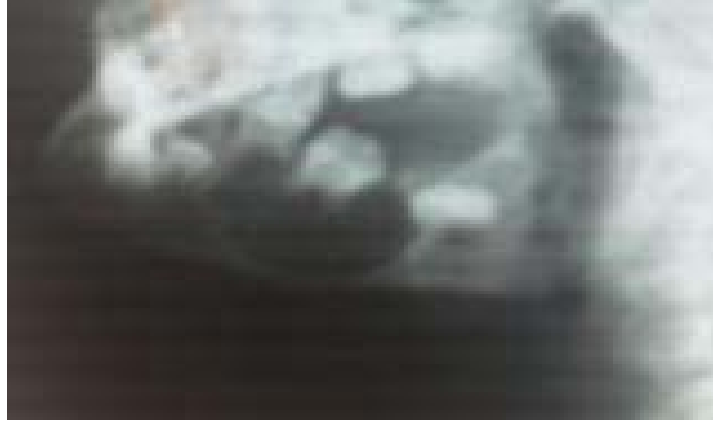

Figura 1. Imagen unilocular radiolúcida en relación con 36.

Vista Panorámica (Figura 2): área radiolúcida en maxilar inferior, en relación con el 36, redondeada, que respeta la basal mandibular. Folículos de 35 y 37 sin alteraciones.

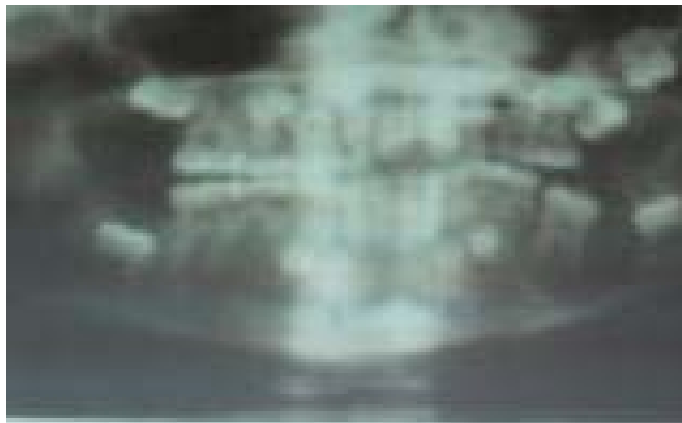


Figura 2. Área radiolúcida en maxilar inferior.

Resultado de biopsia previa al tratamiento quirúrgico:

Biopsia de aspiración con aguja fina (BAAF): Constituido por capas de células epiteliales planas que tapizan la lesión, abundantes histiocitos

con algunos neutrófilos. No otros elementos citológicos. Compatible con quiste benigno.

Tratamiento

Se realiza la enucleación del quiste bajo los efectos de anestesia general naso traqueal.

No se constató afectación de dientes involucrados, se decide no extraer el 36 sin erosión radicular y cierre apical prácticamente completo, con menos de 4 mm de infraoclusión (Figura 3).

Se coloca Coralina en cavidad ósea. Se toma muestra para Biopsia, se sutura con seda negra 2/0 (Figura 4).

El tratamiento médico recibido en el hogar contó con el uso de amoxicilina, dipirona, termoterapia, y colutorios antisépticos, con una evolución satisfactoria, en seguimiento hasta los 5 años de operado.

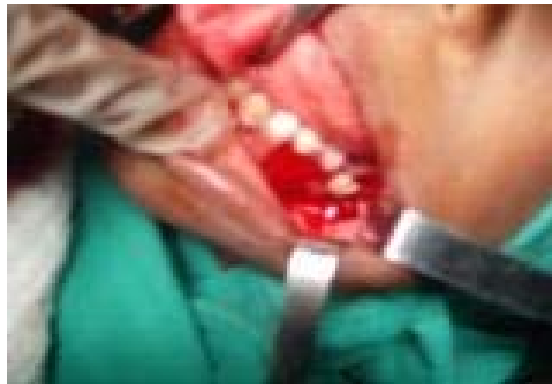

Figura 3. Se observa 36 sin alteraciones.

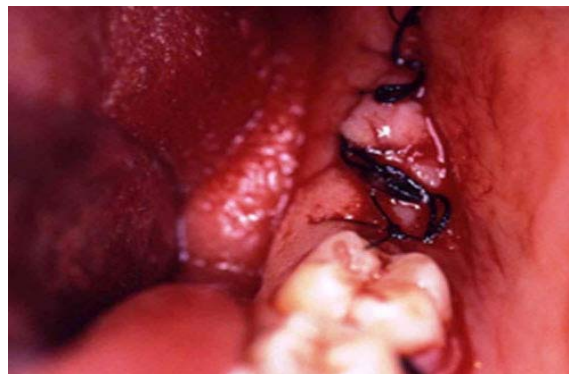

Figura 4. Tratamiento quirúrgico concluido.

Resultado de biopsia definitiva:

No evidencias de malignidad ni elementos histológicos relacionados con tumores de origen odontogénico. Compatible con quiste de erupción dentígero.

A los 6 meses de evolución se observó el brote normal del molar permanente (36) sin alteraciones (Figura 5).

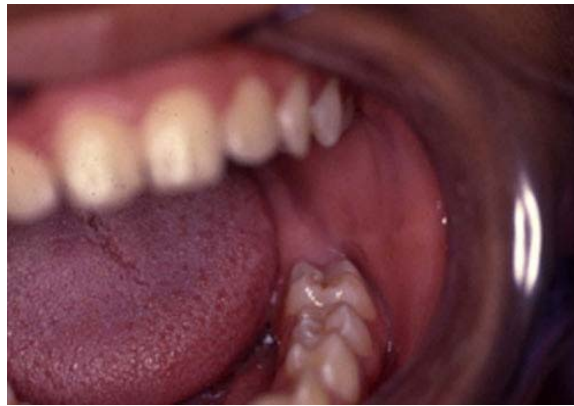

Figura 5. Primer molar permanente brotado (36).

DISCUSIÓN DEL CASO

Llama la atención que en el caso que se discute consta en el interrogatorio el antecedente de no haber experimentado la erupción del primer molar permanente, lo que permite fundamentar la etiología antes planteada y finalmente desarrolla un cuadro de crecimiento asintomático como lo descrito anteriormente.^{1,2}

En el caso que se discute, la región anatómica afectada coincide con la mayoría de las bibliografías revisadas (ángulo mandibular), pero sí es significativa la expansión de la lesión quística a expensas del primer molar permanente pues la mayor incidencia se asocia con la erupción de los terceros molares y bicúspides inferiores.³

Un elemento importante y que difiere del resto de algunos estudios revisados por la autora está dado en que aún cuando los dientes involucrados por encima del quiste mantenían su vitalidad, eran extraídos por amplia destrucción ósea o motivos de prevención, no fue

así la conducta tomada en este caso donde se preservaron los dientes involucrados en el quiste.¹⁵

Consideramos que el cuadro clínico-radiológico en este caso está en estrecha relación con la erupción del diente incluido en la mandíbula.^{2,5-6}

El cuadro radiológico se comportó igual que lo descrito por varios autores que describen este tipo de quiste, sólo que no fue descubierto con estudios de rutina como sucede en la mayoría de los quistes odontogénicos.^{4,7}

Comprobada la correlación etiología, cuadro clínico-radiográfico y estudio anatomopatológico con la realización del BAAF se decide tratamiento quirúrgico (enucleación y curetaje) del quiste.^{4,5}

La realización del estudio histopatológico de los elementos recogidos antes del acto operatorio defiende la necesidad de prevenir la posibilidad de pasar por alto posibles carcinomas entre otras afecciones^{6-7,10}, aunque otros autores opinan que la cirugía es lo que define el diagnóstico definitivo.^{10,11,13}

El cuadro que presentó el paciente del estudio, permitió incluir en el plan de tratamiento el uso de biomateriales que favorecieran la regeneración ósea, logrando una progresiva cicatrización ósea en la cual también desempeñaron un papel primordial los cuidados médicos brindados, la edad y el buen estado general de salud del paciente.^{16,17} En estos momentos se sigue en consulta para valorar posible recidiva, hasta los cinco años después de operado.

CONSIDERACIONES FINALES

Se concluyó con el diagnóstico definitivo de un quiste dentígeno mandibular, se resalta la diferencia en el comportamiento epidemiológico, asociado generalmente con los terceros molares inferiores retenidos. La decisión de no extraer el molar permanente (36) no ha ocasionado complicaciones hasta la actualidad.

REFERENCIAS BIBLIOGRÁFICAS

1. González José M, López-Labady J, MoretYuli, García Janeisis. Quiste Dentígeno. Reporte de dos casos en pacientes pediátricos. Acta

- Odontol Venez [Internet]. 2012 [citado 7 Abr 2017]; 50(3):[aprox. 20 p.]. Disponible en: <http://www.actaodontologica.com/ediciones/2012/3/art-17/>
2. Vásquez J, Gandini C, Carvajal E. Quiste Dentígero: Diagnóstico y resolución de un Caso. Revisión de la literatura. Ava Odontoestomatol [Internet]. 2008 [citado 7 Abr 2017];24(6):359-364. Disponible en: <http://scielo.isciii.es/pdf/odonto/v24n6/original1.pdf>
 3. Romero Y, Jiménez C, Hernández P, Ganai A. Presentación Inusual de un quiste Dentígero en paciente pediátrico. Reporte de un caso y revisión de la literatura. Acta Odontol Venez [Internet]. 2007 [citado 7 Abr 2017]; 45(2):[aprox. 13 p.]. Disponible en: http://www.actaodontologica.com/ediciones/2007/2/quiste_dentiger_o.asp
 4. Bechtel K, Soltis M. Traumatic bone Cyst of a mandible in 10 years old boy. Ped Emerg Care. 2010 Feb; 25(2):96-7.
 5. Fernández Munivem E. Quiste de erupción en dentición mixta. Duazary [Internet]. 2012[citado 7 Abr 2017];8(2):196-200. Disponible en: <https://dialnet.unirioja.es/descarga/articulo/4729712.pdf>.
 6. González JM, Moret Y, Bandres C, Chirinos L, Guerra V, Hernández R. Quiste Dentígero ubicado en rama mandibular. Reporte de caso y revisión de la literatura. Acta Odontol Venez [Internet]. 2012 [citado 7 Abr 2017]; 49(4):[aprox. 16 p.]. Disponible en: <http://www.actaodontologica.com/ediciones/2011/4/art-20/>
 7. Simons Preval S, Díaz Pérez CA, Martínez Rodríguez M, Cuello Osorio E, Borges Pérez D, Ramos Collado A. Quiste traumático mandibular en la adolescencia. Presentación de un caso. Artículo. Hospital Pediátrico Docente "Pedro A. Pérez". Guantánamo, 2012. RIC [Internet]. 2012 [citado 7 Abr 2017]; 75(3):[aprox. 26 p.]. Disponible en: http://www.gtm.sld.cu/sitios/cpicm/contenido/ric/textos/Vol_75_No_3/quiste_traumtaico_mandibular_adolescencia_ic.pdf
 8. Morales Navarro D, Sánchez Acuña G, Rodríguez Lay L. Presentación clínica atípica de un quiste dentígero. Rev Cubana Estomatol [Internet]. 2012 [citado 7 Abr 2017];46(4):117-126. Disponible en: <http://scielo.sld.cu/pdf/est/v46n4/est13409.pdf>
 9. González LR, Stolbizer F, Gianunzio G, Mauriño N, Paparella ML. Quiste óseo simple atípico. Presentación de un caso clínico. Rev Esp Cir Oral Maxilofac [Internet].2009 [citado 7 Abr 2017]; 31(1):[aprox. 10 p.]. Disponible en: http://scielo.isciii.es/scielo.php?script=sci_arttext&pid=S1130-05582009000100007

10. Scariot R, Costa D, Rebellato N, Müller P, Gugisch R. Treatment of a large dentigerous cyst in a child. J Dent Child (Chic). 2012; 78(2):111-4.
11. Zhang G, Fang LH, Zhou PX. Therapeutic effect of staged treatment for hugemandilar cystic lesions [Internet]. 2011 [citado 23 Feb 2017]. Disponible en: [http:// review.nebi.nlm.nih.gov](http://review.nebi.nlm.nih.gov)
12. Conde A. "Propuesta de Guía de Buenas Prácticas para el tratamiento quirúrgico de los terceros molares inferiores en la edad pediátrica". [Tesis]. Hospital Pediátrico Docente. Guantánamo; 2014.
13. Tripathi KK, Moorthy A, Karai RC, Rao G, Ghosh PC. Effect of hyperbaric oxygen on bone healing after enucleation of mandibular cyst: a madified case control study. Diving Hyperb Med [Internet]. 2011 [citado 7 Abr 2017];41(4):195-201. Disponible en: <https://www.ncbi.nlm.nih.gov/pubmed/22183696>
14. Velazco G, Ortiz R, González A, González G, Dávila L. Hidroxiapatita Sintética y Tisuacryl en lesiones periapicales. Rev Odontol Andes [Internet]. 2012 [citado 7 Abr 2017];5(1):40-5. Disponible en: <http://www.saber.ula.ve/bitstream/123456789/31977/1/articulo5.pdf>
15. Villarreal A, Fernández Bustillo J, Acero JA, Arruti J, Baladrón A, Bilbao J, et al. I Conferencia Nacional de Concenso sobre el Injerto Óseo del Seno Maxilar. Rev Esp Cir Oral Maxilo Facial [Internet]. 2011 [citado 7 Abr 2017];32(2):41-63. Disponible en: http://ac.els-cdn.com/S1130055810700174/1-s2.0-S1130055810700174-main.pdf?_tid=7dda4d94-1bc6-11e7-a723-00000aacb35f&acdnat=1491592678_18234691e1f995be7a9cee5ad6c01522
16. Torres Rodríguez LE, Marimón Torres MT, Morejón Álvarez FC, Camacho Díaz R, León Amado L. Autotrasplante de células madre adultas en defecto óseo de rama mandibular por quiste dentígero. Rev Cien Méd Pinar Río. 2012 Dic.;15(4).

Recibido: 20 de abril de 2015

Aprobado: 7 de abril de 2017

Dra. Leyanis Martínez Pérez. Especialista de I Grado en Cirugía Maxilofacial. Máster en Urgencias Estomatológicas. Hospital Pediátrico Docente "Pedro Agustín Pérez". Guantánamo. Cuba. **Email:** leyanismsp@infomed.sld.cu