



FORO CLÍNICO

Tumores mediastinales

Patricio Santillán-Doherty*

* Departamento de Cirugía Experimental. Servicio de Cirugía Torácica General
Instituto Nacional de Ciencias Médicas y Nutrición Salvador Zubirán

CASO CLÍNICO

El caso corresponde a un paciente de sexo masculino de 39 años de edad quien acude al Instituto por presentar cuadro articular que inició seis meses antes y que se caracteriza por poliartritis simétrica, aditiva e incapacitante con rigidez matinal de dos horas de duración. El paciente había perdido alrededor de 20 kg de peso, refería episodios de sudoración nocturna y tos seca concomitante. Refirió haber recibido tratamiento para sus artralgiás con antiinflamatorios no esteroideos y productos naturistas, sin alguna mejoría.

El paciente negó antecedentes familiares de importancia. Se dedica a la talabartería, ingería alcohol de manera importante hasta 12 meses antes y tiene un índice tabáquico de 23.

Fue admitido en la clínica de artritis donde se encontró con peso de 53 kg, palidez cutáneo-mucosa acentuada y presencia de artritis en articulaciones temporomandibular, hombros, carpo, metacarpofalángicas, interfalángicas, coxofemorales, rodillas, tarso y metatarsofalángicas. Sus signos vitales fueron normales y no se encontraron adenomegalias ni crecimientos viscerales.

Sus exámenes de laboratorio mostraron leucocitosis de 18.8 k/dL, con diferencial normal, hemoglobina de 12.1 g/dL, eritrocitos de 4.1 M /dL, trombocitosis de 611 k/dL. La velocidad de sedimentación globular fue de 37 mm Hg (Westergreen). La química sanguínea y los electrólitos séricos fueron normales. Sus pruebas de función hepática mostraron bilirrubinas normales, pero elevación de alanina aminotransferasa a 115 UI/L, aspartato aminotransferasa 115 UI/L, gammaglutamil transpeptida-

sa de 198 UI/L, fosfatasa alcalina de 404 UI/L y albúmina sérica de 4.1 g/dL.

Una determinación de proteína C reactiva así como determinaciones de C3, C4, factor reumatoide, anticuerpos anti-DNA, anticuerpos anti-MPO y anti PR3, anticuerpos anti-SSA y anti-SSB, ferritina y beta-2-microglobulina, fueron normales o negativas. Los anticuerpos antinucleares mostraron patrón nuclear moteado grueso 1:160 y patrón citoplásmico filamentos intermedios 1:160.

La radiografía de tórax en proyección posteroanterior fue normal. Un ultrasonido de hígado y vesícula biliar mostró datos compatibles con esteatosis hepática.

Se inició manejo con cloroquina, sulfasalacina y prednisona con lo que presentó mejoría notoria de la sintomatología articular. Sin embargo, persistió con tos seca intermitente por lo que se solicitó una tomografía computada de tórax, encontrando una masa mediastinal anterior (Figura 1).

Por la presencia de esta masa mediastinal fue sometido a esternotomía y resección de la masa mediastinal. A la exploración quirúrgica se encontró un timoma muy adherido a la porción superior del pericardio y a ambas pleuras parietales adyacentes; asimismo, rodeaba completamente el tronco braquiocefálico venoso izquierdo compatible con estadio III de Masaoka; se efectuó timectomía transesternal con resección de fragmento de pericardio, pleura parietal bilateral y tronco braquiocefálico venoso izquierdo.

Su evolución postoperatoria fue adecuada presentando solamente edema transitorio de la extremidad superior izquierda relacionado con el cierre del tronco braquiocefálico izquierdo y que cedió al cabo de cinco días.

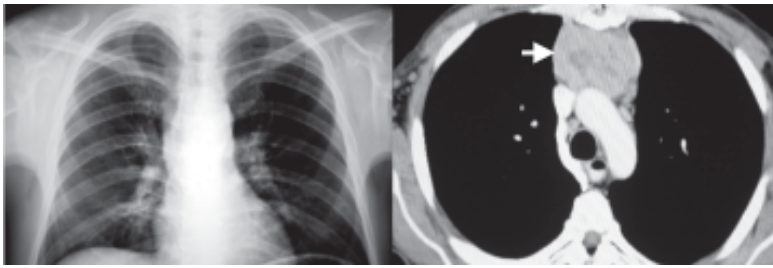


Figura 1. Estudios de imagen de paciente masculino de 39 años de edad. La radiografía posteroanterior de tórax fue interpretada como normal (panel izquierdo); la tomografía computada muestra una lesión tumoral en el mediastino anterior justo por delante del cayado aórtico (panel derecho).

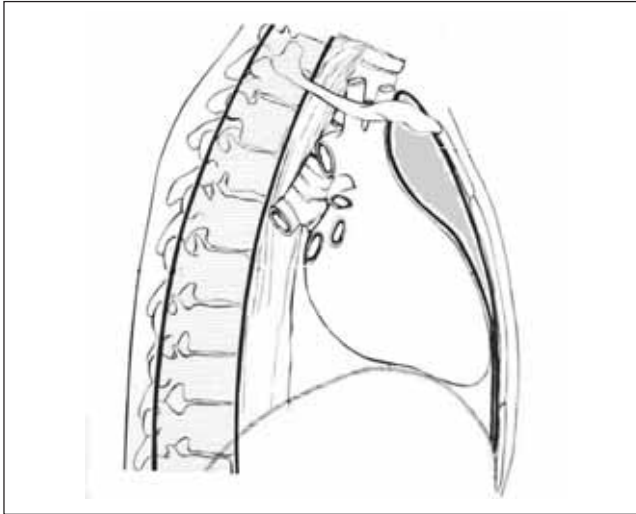


Figura 2. Representación esquemática de los compartimentos mediastinales donde se observa el compartimiento anterior (sombreado gris), el compartimiento posterior (surco paravertebral en sombreado a líneas), y el compartimiento medio (modificado de Shields).¹

El diagnóstico histopatológico final fue de timoma B-3 (OMS), estadio III (Masaoka).

Su evolución continuó en forma adecuada, con mejoría de su problema articular y normalización de la velocidad de sedimentación globular. Se inició radioterapia mediastinal.

DISCUSIÓN

Importancia clínica de la anatomía

El mediastino constituye una región importante y compleja en la que ocurren una amplia variedad de enfermedades regionales y sistémicas. Desde el punto de vista anatómico, es el espacio en el tórax limitado lateralmente por la pleura parietal, anteriormente por el esternón, posteriormente por los cuerpos y correderas paravertebrales y las costillas, hacia abajo por el diafragma y en sentido superior por el opérculo torácico.

Aunque existen varias divisiones anatómicas, probablemente la más utilizada es la propuesta por Shields y que distingue un compartimiento anterior, uno medio y uno posterior.^{1,2} El compartimiento anterior se encuentra delimitado entre el esternón y aspectos anteriores del pericardio, aorta y vasos braquiocéfálicos, normalmente contiene al timo y ganglios linfáticos. El compartimiento posterior está limitado por el aspecto anterior de la columna vertebral y contiene ganglios linfáticos paravertebrales, porciones bajas del nervio vago y la cadena simpática. El compartimiento medio o visceral consiste en el espacio intermedio y contiene al esófago, pericardio, corazón, vena cava, aorta ascendente, arco aórtico y ramas principales, vasos pulmonares, tráquea y bronquios principales, nervios frénico y vago, así como ganglios linfáticos (Figura 2).

Evaluación clínica del paciente con masa mediastinal

Los pacientes con masa mediastinal pueden presentarse con una variedad de síntomas o bien cursar asintomáticos. El común denominador siempre es el hallazgo por imagen de la presencia de una lesión en el mediastino. Cuando se formula el diagnóstico diferencial de una masa mediastinal debe hacerse consideración al compartimiento anatómico involucrado. De esta forma, las masas del compartimiento anterior corresponden por lo general a problemas de timo, tumores germinales, linfoma o tiroides intratorácico; los del compartimiento medio a una gran variedad de masas de origen mesenquimatoso, linfomas, metástasis ganglionares y tumores germinales; por último, los tumores neurogénicos casi exclusivamente ocurren en el compartimiento posterior.

Las masas en el mediastino pueden representar neoplasias derivadas de los tejidos presentes en la región o metástasis de tumores originados en otros sitios.³ La mayor parte de las masas primarias de mediastino corresponde en general a cuatro de las siguientes lesiones: neoplasias derivadas del timo, tumores neurogénicos, linfomas o tumores germina-

les. El resto se distribuye entre una amplia variedad de tumores endocrinos, mesenquimatosos y malignos metastásicos.

La presentación clínica de estos pacientes es bastante inespecífica. Cuando aparecen síntomas, casi siempre éstos se relacionan con el efecto de masa ejercido por parte del tumor. Así, es frecuente que los pacientes se quejen de dolor torácico inespecífico y mal localizado, tos, disnea, disfagia o síntomas generales como fiebre y pérdida de peso. La compresión del sistema venoso superior (ya sea a nivel de la vena cava superior o sus principales afluentes) produce el llamado síndrome de vena cava superior caracterizado por la presencia de congestión venosa del tronco superior con red venosa colateral en cuello y cara; en ocasiones, cuando la instalación es súbita, puede haber manifestaciones neurológicas (tales como alteración del estado de conciencia e incluso convulsiones), secundarias a la dificultad del drenaje venoso cerebral y edema cerebral secundario.

Un porcentaje no despreciable de pacientes se encuentra asintomático y se presenta como hallazgo radiológico un ensanchamiento mediastinal. Debido a que a muchos pacientes con masas mediastinales se les puede ofrecer un tratamiento curativo, mediante cirugía, quimioterapia o radioterapia, es importante obtener una muestra para diagnóstico histológico para iniciar un tratamiento óptimo.⁴

EXPERIENCIA INSTITUCIONAL

Durante el periodo de 1990-2004 se han atendido un total de 103 pacientes con el diagnóstico de masa mediastinal en el Instituto Nacional de Ciencias Médicas y Nutrición Salvador Zubirán (55 hombres, 53.3%; y 48 mujeres, 46.6%, con una edad promedio de 42 años; datos actualizados de un reporte previo).⁵

La mayoría de los pacientes presentó uno o más síntomas que los llevó al hospital (Cuadro 1). Los pacientes asintomáticos constituyeron 10.6% de la población y, como se verá más adelante, se asociaron significativamente con patologías benignas (neoplásicas o inflamatorias). De los pacientes sintomáticos 78% presentaron patologías malignas y 22% presentaron enfermedades benignas (Cuadro 2).

Los estudios de imagen son muy importantes para valorar la situación anatómica de la lesión y sus posibilidades diagnóstico-terapéuticas. A todos los pacientes se les realizó radiografía de tórax y en 23 pacientes ésta fue normal, tal y como sucedió con el caso que ocupa este Foro Clínico (Figura 1), don-

Cuadro 1. Frecuencia de signos y síntomas en pacientes con masa mediastinal vistos en el Instituto Nacional de Ciencias Médicas y Nutrición Salvador Zubirán.

Signos y síntomas	Número de pacientes (%)
Asintomáticos	11 (10.6)
Síndrome miasténico	25 (24.3)
Pérdida de peso	24 (23.3)
Dolor torácico	20 (19.4)
Disnea	13 (12.6)
Tos	13 (12.6)
Fiebre	12 (11.6)
Síndrome de vena cava superior	10 (9.7)
Disfagia	8 (7.8)
SVCS	8 (7.8)
Disfonía	7 (6.8)
Lesión visible	2 (1.9)

Cuadro 2. Asociación de síntomas con malignidad en neoplasias mediastinales (no hubo correlación con histología específica).

	Sintomáticos	Asintomático (%)	Total
Benignos	16	22	38
Malignos	69	6	75
Total	75	28	103

La presencia de síntomas se asoció con $p = 0.006$ (mediante χ^2 de Fisher a 2 colas).

de por presencia de tos persistente obligó a realizar una tomografía computada de tórax con el hallazgo de la lesión (Figura 1). La tomografía computada de tórax corroboró la presencia de lesión mediastinal en todos los pacientes, por lo que constituye el estudio de imagen de elección para las masas mediastinales, ya que permite realizar una evaluación contrastada que permita distinguir estructuras vasculares, quistes y calcificaciones.⁶⁻⁸ En cambio, la radiografía de tórax en muchas ocasiones no muestra la lesión o no es tan útil para el diagnóstico diferencial. La tomografía computada se utiliza para evaluar anomalías observadas en la radiografía de tórax, pero, como lo muestra el caso clínico presentado, también se usa cuando se sospecha una anomalía mediastinal y ésta no se observa en la radiografía de tórax convencional (v. gr.: síndrome miasténico), o bien como parte del estudio del paciente que se presenta con síntomas torácicos (tos, dolor) o bien inespecíficos (fiebre, pérdida de peso). La tomografía permite una adecuada definición de contraste y elimina el problema de la superposición de estructuras. La figura 3 muestra un ejemplo de anomalía mediasti-

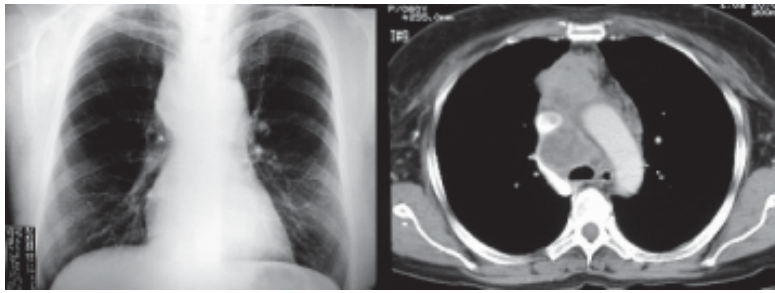


Figura 3. Caso de masa mediastinal observado por radiografía de tórax, que correspondió a un carcinoma indiferenciado metastático de origen no determinado (izquierda). La tomografía computada muestra ocupación del espacio mediastinal anterior y medio por adenopatía importante (derecha).

Cuadro 3. Tipos histológicos de los tumores.

Diagnóstico	Número de casos
Neoplásicos	72
Timoma	25
Linfoma	19
Germinal	12
Metastático	9
Mesenquimatoso	5
Leiomioma esofágico	1
Paraganglioma	1
No neoplásicos	31
Tuberculosis	9
Quiste de duplicación	8
Hiperplasia timo	5
Bocio intratorácico	4
Sarcoidosis	2
Nocardiosis	1
Quiste tímico	1
Hematopoyesis extramedular	1

nal detectada por radiografía simple de tórax y corroborada después mediante tomografía computada. En otros casos puede ser útil para dirigir una biopsia percutánea, además provee información para estadificar tumores malignos. Otros estudios pueden ayudar a caracterizar mejor una lesión determinada tal como la resonancia magnética, principalmente para definir mejor la invasión de estructuras adyacentes y lesiones en mediastino posterior.^{9,10} Sin embargo, otros autores consideran que la resonancia magnética aporta escasa información a la que se obtiene con tomografía computada.² El ecocardiograma es útil para lesiones paracardiacas;¹¹ angiografía cuando se sospechan alteraciones vasculares; gammagrafía para tumores endocrinos funcionantes y más recientemente ultrasonido endoscópico con la posibilidad de llevar a cabo biopsias.¹² Situaciones especiales deben ser consideradas cuando se trata de tumores endocrinos potencialmente funcionantes; el

uso de rastreo nuclear mediante tecnecio-99m-sesta-mibi para tumores paratiroideos o la metayodonben-zoguanidia-I¹³¹ para los paragangliomas.¹³

DIAGNÓSTICO

El diagnóstico de las masas mediastinales requiere de un alto grado de sospecha y correlación clínica; sin embargo, finalmente debe basarse en la obtención de tejido afectado ya sea por resección completa de la lesión o bien mediante biopsia incisional de la masa. El cuadro 3 muestra los diagnósticos establecidos en la casuística institucional en donde claramente predominan las neoplasias malignas (timoma, linfoma y tumores germinales) por encima de neoplasias benignas u otras etiologías no neoplásicas.

La evaluación minuciosa de la imagen tomográfica en pacientes con tumores grandes y adosados a la pared torácica permite realizar biopsias percutáneas incluso en la cama del paciente (Figura 4); sin embargo, lo recomendable es utilizar guía por tomografía computada.

La modalidad de abordaje quirúrgico incluye métodos de mínima invasión (mediastinoscopia cervical, mediastinotomía anterior, biopsia percutánea y/o toracoscopia), pero cuando se determina una lesión que amerita ser resecada de manera completa se

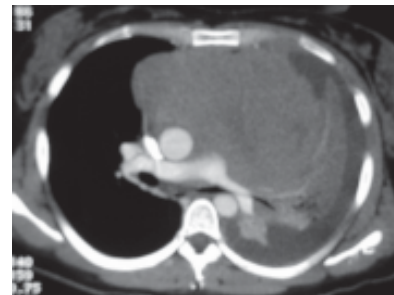


Figura 4. Tomografía computada de tórax donde se observa una gran masa mediastinal anterior que fue sometida a biopsia percutánea con aguja tru-cut; el diagnóstico final correspondió a un tumor germinal no-se-minomatoso de mediastino.

Cuadro 4. Comparación de los principales diagnósticos clínicos en series de pacientes con masas mediastinales.

Lesiones	Herlitzka 1958	Boyd 1968	Ovrum 1979	Davis 1987	INCMNSZ 2005
Timo	14	20	10	67	31
Linfoma	12	20	9	62	19
T. Cels. germinales	26	22	5	42	12
Neurogénicos	35	11	19	57	3
Quistes	43	21	7	86	8
Misceláneos	29	2	6	40	30
Total	159	96	56	354	103

prefiere el abordaje a través de esternotomía o toracotomía (sobre todo cuando se sospecha un timoma o bien una lesión benigna).¹⁴⁻²⁰

El patrón de referencia institucional explica los casos reportados en cada centro y la experiencia en nuestra institución es reflejo de esto (Cuadro 4). Vale la pena realizar algunos comentarios acerca de tipos específicos de masas mediastinales que ameritan consideraciones especiales.

Timoma

El timoma es una lesión neoplásica de la glándula del timo. Frecuentemente se le ha relacionado con la presencia de síndrome miasténico; sin embargo, se reconoce clásicamente que sólo 10% de los pacientes con miastenia gravis presenta timoma y, por otro lado, sólo 10% de los pacientes con timoma presenta síndrome miasténico. Incluso, existe una gran variedad de alteraciones clínicas de tipo inmune que, aparte de la miastenia gravis, pueden asociarse con la presencia de timoma (anemia pura de células rojas, hipogammaglobulinemia, artritis reumatoide, lupus eritematoso sistémico, polimiositis, pénfigo, tiroiditis de Hashimoto, síndrome nefrótico, entre otros). Vale la pena señalar que el paciente motivo de este Foro Clínico se presentó con el diagnóstico de artritis reumatoide y posteriormente le fue detectado un timoma.

Los timomas se clasifican actualmente con base en el sistema de estadificación propuesto por Masaoka para el grado de invasión,²¹ así como en la clasificación de la Organización Mundial de la Salud (OMS) para las características de citoarquitectura.²²

En la clasificación de Masaoka el estadio I representa un tumor encapsulado sin microinvación, el estadio II presenta invasión franca de la grasa mediastinal o pleura mediastinal o microscópicamente invade la cápsula. El estadio III invade órganos adyacentes (pericardio, grandes vasos o pulmón). El

estadio IVa corresponde a diseminación pleural o pericárdica y IVb incluye metástasis linfáticas o hematógenas.

Por su parte, la clasificación histológica de la OMS utiliza el patrón celular predominante dentro de la lesión de acuerdo con la presencia de células epiteliales (tipo A), patrón mixto (tipo AB), predominancia de linfocitos (patrón B1), presencia de linfocitos con focos medulares (tipo B2), predominancia de células atípicas (patrón B3), o bien carcinoma tímico (patrón C).

La mayor parte de nuestros pacientes se encontró en estadio I donde el tratamiento recomendado es la resección quirúrgica completa; los estadios II y III ameritan resección y radioterapia postoperatoria. Para el estadio IV existe controversia sobre el papel de la resección quirúrgica, siendo la radioterapia y la quimioterapia basada en cisplatino el manejo preferido.^{23,24}

En la presente serie (25 casos) la edad promedio fue de 49 años, 15 se asociaron a miastenia gravis que resulta un porcentaje mayor al clásicamente aceptado; sin embargo, se explica por ser nuestra Institución un centro de referencia de pacientes con este problema. Los 10 pacientes restantes no presentaron síntomas, o bien su cuadro clínico se relacionaba con otras molestias (pérdida de peso, síntomas compresivos y, como el caso que nos ocupa, artritis). De acuerdo con la estadificación de Masaoka, 16 casos correspondieron a estadio I, cuatro casos a estadio II, tres a estadio III y dos más en estadio IVa. La timectomía transesternal fue el tratamiento primario en todos ellos. No se presentó ningún caso de mortalidad hospitalaria y hubo cinco complicaciones postoperatorias (dos infecciones de herida quirúrgica, una neumonía, una crisis miasténica y una crisis colinérgica). La mediana de seguimiento es de 45.5 meses; un paciente falleció a los dos meses de la cirugía y se han presentado tres recurrencias a los seis, 11 y 23 meses. En los casos

en que se presenta con síndrome miasténico, la respuesta a la resección tumoral indica que éste desaparece en alrededor de 30% de los casos, lo cual representa una respuesta menor a la esperada para timentomía sin timoma.²⁵

Es importante recalcar que, en su concepción actual, el timoma debe considerarse como una neoplasia maligna, por lo que es necesario dejar atrás la idea de timoma benigno que se utilizaba para los tumores en estadio I de Masaoka.²⁶

Tumores germinales

Existen tumores de origen germinal que pueden desarrollarse en el mediastino. Pueden ser benignos como el teratoma maduro; sin embargo, son las variaciones malignas provenientes de las distintas capas embrionarias las que originan distintos tumores clasificados genéricamente como tumores germinales o tumores de células embrionarias (seminoma, carcinoma de células embrionarias, coriocarcinoma, tumor de seno endodérmico). Si bien la estirpe histológica puede ser variada, para fines prácticos se tiende a dividir los tumores germinales como seminomatosos y aquellos con una variedad celular en que se incluyen distintas proporciones de los otros componentes germinales malignizados y por esto son llamados tumores germinales no-seminomatosos.

Los tumores de células germinales se originan predominantemente en el testículo masculino; sin embargo, entre 2-5% de ellos el origen es extragonadal presentando los mismos componentes histológicos que su componente gonadal con la diferencia que se encuentran en la línea media del cuerpo y representan bien ya sea migración alterada de células germinales durante la embriogénesis o su distribución fisiológica con objetivos regulatorios y de transmisión de información hemato-inmune.^{27,28} Si bien existe la posibilidad teórica de que un tumor primario gonadal presente regresión local con metástasis a distancia, se acepta que los tumores germinales pueden localizarse primariamente en el mediastino o el retroperitoneo. Una revisión multiinstitucional encontró en 635 pacientes tratados en el lapso de 10 años que 54% correspondieron a tumores germinales localizados en mediastino.²⁹

Tanto los germinomas gonadales como los extragonadales comparten su capacidad de secretar los marcadores tumorales alfafetoproteína (AFP) y fracción beta de la gonadotropina coriónica (β GCH), por lo que en un paciente joven con masa mediastinal es

importante realizar estos marcadores mientras se espera la posibilidad de obtener una muestra de tejido confirmatorio del diagnóstico.

La respuesta de estos tumores al tratamiento mediante quimioterapia basada en cisplatino hace que ésta sea la modalidad terapéutica de elección reservando la resección quirúrgica para los teratomas benignos o bien para lesiones residuales después de quimioterapia (y que por lo general corresponden a teratoma benigno). La respuesta esperable en tumores seminomatosos puros indica una probabilidad de curación por arriba de 90%; la respuesta de curación para tumores germinales no-seminomatosos es de alrededor de 45%.²⁸

CONCLUSIONES

El diagnóstico diferencial de las masas en el mediastino incluye padecimientos no neoplásicos como anomalías vasculares, enfermedades granulomatosas y lesiones neoplásicas benignas y malignas.

Los pacientes asintomáticos, en los que como hallazgo se detecta una masa mediastinal generalmente presentan patologías benignas con un pronóstico favorable. Los síntomas más frecuentes son pérdida de peso, dolor, disnea y tos. La radiografía de tórax es importante como escrutinio general, pero puede presentar falsas negativas por lo que la tomografía constituye el método de imagen más útil para determinar la presencia de estas neoplasias y orientar hacia el diagnóstico. El análisis acucioso de las características clínicas de los pacientes aunado a las características de imagen y algunos marcadores tumorales debe orientar el diagnóstico clínico de estos pacientes.³⁰ Los métodos de invasión mínima son útiles para evitar operaciones mayores en casos seleccionados. En nuestra serie los tumores más frecuentes fueron las neoplasias malignas.

PREGUNTAS Y RESPUESTAS

1. Dr. Enrique Coss Adame (Residente de 3er. año de Medicina Interna, Instituto Nacional de Ciencias Médicas y Nutrición Salvador Zubirán [IN-CMN SZ]): Dentro de la revisión que se hizo de los que eran asintomáticos o sintomáticos ¿determinaron qué tipo de estirpe histológica eran los asintomáticos *versus* los sintomáticos?
Patricio Santillán Doherty (Servicio de Cirugía Torácica General y Jefe del Departamento de Cirugía Experimental INCMNSZ): No hubo correlación del tipo histológico de malignidad con la

presencia o no de síntomas. De los 11 pacientes en que la masa se encontró como hallazgo al realizar una radiografía de tórax dos correspondieron a timoma y los nueve restantes a lesiones quísticas.

2. Un Médico: De la clasificación de los timomas donde inician del I al IVB cuando ya es diseminado, ¿se correlaciona mientras mayor estadio de la gravedad de la miastenia?

Dr. Santillán: Es conocido que la severidad del síndrome miasténico no correlaciona con el grado de avance tumoral (v. gr.: estadio del tumor) ni con la estirpe histológica.

3. Dr. Eduardo Carrillo Maravilla (Médico Adscrito a la Dirección de Medicina, Medicina Interna, INCMNSZ): ¿Entonces, ni en la clasificación de Masaoka ni en la clasificación de la OMS existe correlación con la clínica en el caso de timoma con miastenia gravis?

Dr. Santillán: Lo que sí se sabe, de acuerdo con la experiencia de nuestro Instituto en el manejo de pacientes con miastenia gravis, es que la probabilidad de respuesta a la timectomía con respecto a modificación o mejoría del síndrome miasténico y el cual muestra que es de alrededor de 30% en pacientes con timoma; esta respuesta es menor al compararlo con pacientes sometidos a timectomía sin timoma donde la respuesta esperable es alrededor de 69% (Ref. 25). Sin embargo, es importante insistir en el enfoque oncológico del problema, ya que el paciente con timoma debe ser tratado porque tiene un tumor, no porque tiene miastenia (Ref. 26).

4. Dr. Eduardo Carrillo Maravilla: La radiografía de tórax no parece ser un buen estudio de escrutinio para este tipo de problemas. En la serie de ustedes, ¿cuántos pacientes tenían algún dato en la radiografía de tórax sugerente de un problema mediastinal?

Dr. Santillán: Si se le toma así, llanamente y haciendo caso a los números, efectivamente parecería que tal fuera el caso, ya que el número de “falsas negativas” en la radiografía convencional de tórax lo indica. Sin embargo, creo que hay que hacer honor a la justicia y no caer en descalificaciones fáciles a pesar de los 23 pacientes en donde la placa PA de tórax resultó normal. Indudablemente que la tomografía computada es el estudio de elección; sin embargo, el costo beneficio y la accesibilidad al estudio aún nos obliga a depender de la socorrida

telerradiografía de tórax a pesar de la probabilidad de errar una de cada cinco veces. Aquí es donde la acuciosidad del clínico entra en juego y el caso que motivó este Foro Clínico representa un ejemplo claro que, cuando los resultados negativos no explican adecuadamente el cuadro del paciente (placa de tórax), se justifica progresar en la sofisticación de los estudios solicitados. Esto nos lleva a comentar sobre la importancia aún no bien aquilata de estudios todavía más sofisticados que la tomografía computada como sería la medición de la captación de fluoro-deoxi-glucosa mediante tomografía por emisión de positrones (PET-CT), en donde la experiencia es aún incipiente.

5. Dr. Andrés Duarte Rojo (Jefe de Residentes de Medicina Interna, INCMNSZ): ¿En qué estirpe tumoral puede realizarse una biopsia percutánea y qué tan frecuente es que ocurra neumotórax? Tomando en cuenta esta complicación, ¿en quiénes sería definitivamente de utilidad obtener la biopsia por vía percutánea?

Dr. Santillán: Prácticamente todos los pacientes requieren de diagnóstico tisular. Indudablemente que esto es más relevante en aquellos casos donde el tratamiento primario es mediante quimioterapia (linfoma, tumores germinales y metastásicos). El otro punto a considerar es la posibilidad de obtener una muestra representativa que permita al patólogo realizar un diagnóstico inequívoco. Esto es especialmente importante en linfomas y tumores germinales en donde la presencia frecuente de necrosis tumoral y reacción fibrosa nos obliga a proporcionar una cantidad generosa de tejido para establecer diagnóstico. En ocasiones una biopsia percutánea aun con aguja especial tipo tru-cut no es suficiente para saltar este obstáculo. Sin embargo, una biopsia percutánea directa o bien dirigida por tomografía puede realizarse como paso intermedio antes de procedimientos más invasivos. Un comentario especial merece el timoma, ya que la estadificación del problema depende de la integridad de la cápsula que rodea a la glándula y existe la preocupación de romperla y generar siembra tumoral en el trayecto de la biopsia por lo que, si la sospecha clínica indica este tipo de tumor, el manejo quirúrgico inicial debe ser mediante resección completa obviando la posibilidad de biopsia percutánea.

6. Dr. Eduardo Carrillo Maravilla: ¿Y el porcentaje de neumotórax en esos casos?

Dr. Santillán: Es muy bajo en virtud de que pocas veces hay necesidad de atravesar parénquima pulmonar (mucho más bajo que el 10-30% esperable para la biopsia percutánea de masas parenquimatosas pulmonares).

7. Dr. Eduardo Carrillo Maravilla: Aquí en la serie del Instituto, ¿cuál de los tumores mediastinales se asocia más a síndrome de vena cava superior?

Dr. Santillán: La verdad es que cualquier tumor mediastinal localizado sobre la vena cava superior puede ocasionar esto, ya sea por compresión externa (como sería el caso de los tumores germinales y el linfoma que frecuentemente son muy voluminosos) o bien por invasión directa (timomas). El caso que motiva este Foro Clínico resultó un timoma que si bien no se acompañó de síndrome de vena cava superior, sí invadía la rama izquierda del tronco braquiocéfálico venoso y hubo que sacrificarlo. Tenemos otros tres pacientes con timoma y síndrome de vena cava superior en quienes incluso se realizó resección y reconstrucción de la cava. Los demás corresponden a pacientes con linfoma o tumor germinal de manera proporcional.

REFERENCIAS

- Shields TW. Primary lesions of the mediastinum and their investigation and treatment. In: Shields TW. General Thoracic Surgery. 4a. edición. Baltimore, USA: Williams & Wilkins; 1994.
- Luketich JD, Ginsberg RJ. The current management of patients with mediastinal tumors. *Adv Surg* 1996; 30: 311-32.
- Goldberg M, Burkes RL. Tumors of the mediastinum. In: Harvey JC, Beattie EJ (Eds.). Cancer Surgery. Philadelphia: W.B. Saunders Company; 1996, p. 258-72.
- Hoffman OA, Gillespie DJ, Aughenbaugh GL, Brown LR. Primary mediastinal neoplasms (other than thymoma). *Mayo Clin Proc* 1993; 68: 880-91.
- Gómez F. Masas mediastinales: Experiencia del Instituto Nacional de Ciencias Médicas y Nutrición Salvador Zubirán. Tesis recepcional. UNAM. 2000.
- Baron RL, Levitt RG, Sagel SS, Stanley RJ. Computed tomography in the evaluation of mediastinal widening. *Radiology* 1981; 138: 107-13.
- Graeber GM, Shriver CD, Albus RA, Burton NA, Collins GJ, Lough FC, Zajtchuk R. The use of computed tomography in the evaluation of mediastinal masses. *J Thorac Cardiovasc Surg* 1986; 91: 662-6.
- Ahn JM, Lee KS, Goo JM, Song KS, Kim SJ, Im JG. Predicting the histology of anterior mediastinal masses: comparison of chest radiography and CT. *J Thorac Imaging* 1996; 11: 265-71.
- Brown LR, Aughenbaugh GL. Masses of the anterior mediastinum: CT and MR imaging. *Am J Roentgenol* 1991; 157: 1171-80.
- Camera L, Brunetti A, Romano M, Larobina M, Marano I, Salvatore M. Morphological imaging of thymic disorders. *Ann Med* 1999; 31(Suppl. 2): 57-62.
- Antonini-Canterin F, Piazza R, Ascione L, Pavan D, Nicolosi GL. Value of transesophageal echocardiography in the diagnosis of compressive, atypically located pericardial cysts. *J Am Soc Echocardiogr* 2002; 15: 192-4.
- Panelli F, Erickson RA, Prasad VM. Evaluation of mediastinal masses by endoscopic ultrasound and endoscopic ultrasound-guided fine needle aspiration. *Am J Gastroenterol* 2001; 96: 401-8.
- Santillan-Doherty P. Paraganglioma. En: Endocrinología, Controversias Médico-Quirúrgicas. Herrera, Lerman, Rull, Campuzano, editores. México: McGraw-Hill Interamericana; 1996.
- McNeill TM, Chamberlain JM. Diagnostic anterior mediastinotomy. *Ann Thorac Surg* 1966; 2: 532-9.
- Lewis RJ, Caccavale RJ, Sisler GE. Special report: video-endoscopic thoracic surgery. *N Engl J Med* 1991; 88: 473-5.
- Solaini L, Bagioni P, Campanini A, Poddie BD. Diagnostic role of videothoracoscopy in mediastinal diseases. *Eur J Cardiothorac Surg* 1998; 13: 491-3.
- Gossot D, Toledo L, Fritsch S, Celerier M. Mediastinoscopy vs. thoracoscopy for mediastinal biopsy. Results of a prospective nonrandomized study. *Chest* 1996; 110: 1328-31.
- Sokolowski JW, Jr., Burgher LW, Jones FL, Jr., Patterson JR, Selecky PA. Guidelines for percutaneous transthoracic needle biopsy. This position paper of the American Thoracic Society was adopted by the ATS Board of Directors, June 1988. *Am Rev Respir Dis* 1989; 140: 255-6.
- Bartholdy NJ, Andersen MJ, Thommesen P. Clinical value of percutaneous fine-needle aspiration biopsy of mediastinal masses. An analysis of 132 cases. *Scand J Thorac Cardiovasc Surg* 1984; 18: 81-3.
- Sinner WN. The direct approach to posterior mediastinal masses by fine-needle biopsy. *Oncology* 1985; 42: 187-92.
- Masaoka A, Monden Y, Nakahara K, Tanioka T. Follow-up study of thymomas with special reference to their clinical stages. *Cancer* 1981; 48: 2485-92.
- Rosai J, Sobin LH. Histological typing of tumors of the thymus. In: World Health Organization, International Histological Classification of Tumors. Second Edition. New York: Springer Co.; 1999, p. 9.
- Nakahara K, Ohno K, Hashimoto J, Maeda H, Miyoshi S, Sakurai M, Monden Y, Kawashima Y. Thymoma: results with complete resection and adjuvant postoperative irradiation in 141 consecutive patients. *J Thorac Cardiovasc Surg* 1988; 95: 1041-7.
- Port JL, Ginsberg RJ. Surgery for thymoma. *Chest Surg Clin N Am* 2001; 11: 421-37.
- Weder-Cisneros N, Téllez-Zenteno JF, Velásquez-Paz A, et al. Respuesta a la timectomía en pacientes con timoma y miastenia gravis. *Rev Invest Clin* 2003; 55(6): 621-8.
- Santillán-Doherty P. Sobre Timomas. *Rev Invest Clin* 2004; 54: 528-9.
- Nichols CR. Mediastinal germ cell tumors. Clinical features and biologic correlates. *Chest* 1991; 99: 472-9.
- Boakemeyer C, Nichols CR, Droz JP, et al. Extragonadal germ cell tumors of the mediastinum and retroperitoneum: results from an international analysis. *J Clin Oncol* 2002; 20: 1864-73.
- Jyothirmayi R, Ramadas K, Yacob R, Gangadharan VP, Nair MK. Primary malignant germ cell tumors of the mediastinum. Results of multimodality treatment. *Acta Oncol* 1997; 36: 317-21.
- Shipp MA, et al. Case 12-2005: A 30-year-old woman with a mediastinal mass. *N Engl J Med* 2005; 352: 1697-1704.

Reimpresos:

Dr. Patricio Santillán-Doherty
Instituto Nacional de Ciencias Médicas y Nutrición
Salvador Zubirán.
Vasco de Quiroga #15. Col. Sección XVI

Tlalpan 14080. México, D.F.
Tel.: 5487-0900, Ext. 2501.
Correo electrónico: psantdoh@quetzal.innsz.mx

Recibido: 5 de abril de 2006.
Aceptado: 25 de mayo de 2006.

www.medigraphic.com