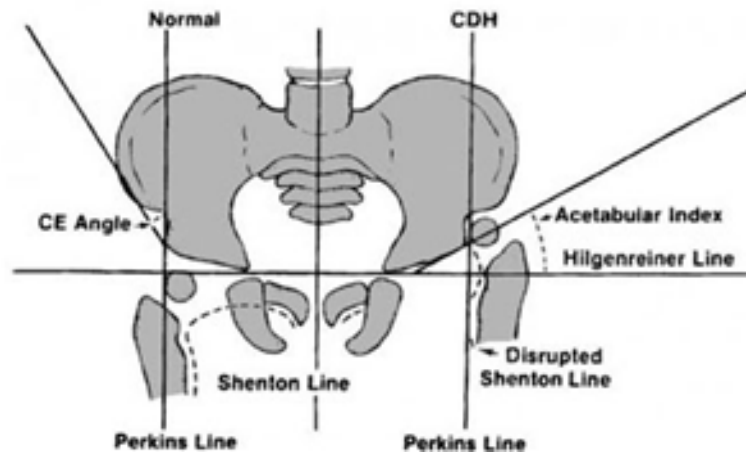
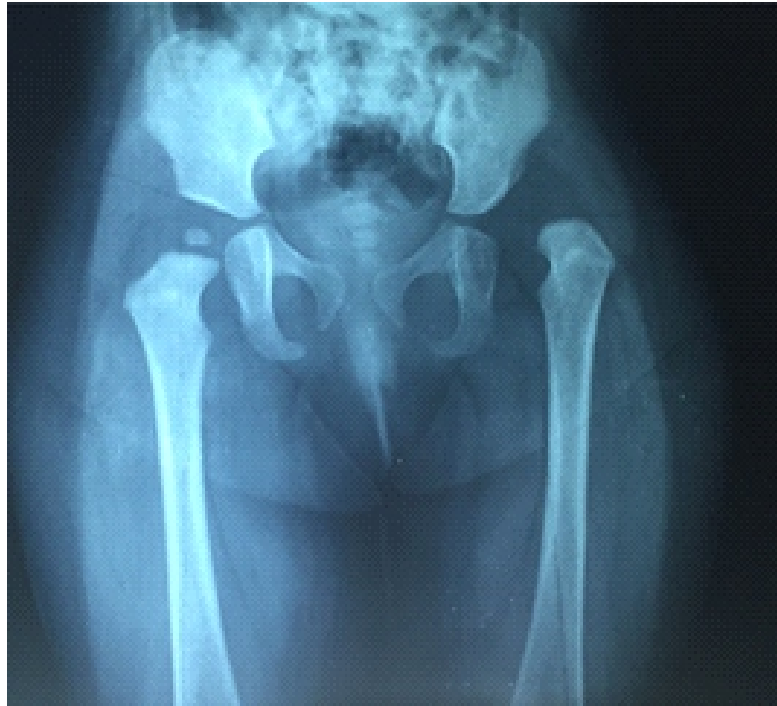



Displasia del desarrollo de la cadera

Corona-Macias Juan Pablo



Descripción de la imagen

Se trata de femenino de 1 año 6 meses quien es llevada a valoración por presentar marcha claudicante. La madre refiere que inició 4 meses previos cuando comenzó a deambular, ya que presentaba múltiples caídas y tenía una marcha “extraña”.

En la radiografía AP de pelvis se evidencian datos radiográficos que muestran lateralización de la metafisis proximal del fémur izquierdo con hipoplasia del núcleo de osificación secundario de la cabeza femoral, ruptura de la línea de Shenton con un índice acetabular izquierdo de 42 grados, todo esto compatible con una displasia del desarrollo de la cadera izquierda variedad luxada.

Lecturas recomendadas

1. Schwend RM, Schoenecker P, Richards BS, et al, Screening the newborn for developmental dysplasia of the hip: now what we do? *Journal of Pediatric Orthopaedics* 2007; 27: 607-610.
2. Lee MC, Ebersson CP; Growth and development of the child's hip. *OrthopClin North Am* 2006; 37: 119-132.
3. Coleman SS. Diagnosis of congenital dysplasia of the hip in the newborn infant. *J Bone Joint Surg Am* 1956; 162:548

Servicio de Traumatología y Ortopedia, Instituto de Seguridad y Servicios Sociales de los Trabajadores del Estado, Hospital Valentín Gómez Farías.

Autor para correspondencia

Juan Pablo Corona Macías, Servicio de Traumatología y Ortopedia, Instituto de Seguridad y Servicios Sociales de los Trabajadores del Estado, Hospital Valentín Gómez Farías. Domicilio: Avenida Soledad Orozco 203, Colonia El Capullo, CP 45100, Zapopan, Jalisco. Teléfono celular: (044) 3338142481. Contacto al correo electrónico: juanpablocoronam@gmail.com