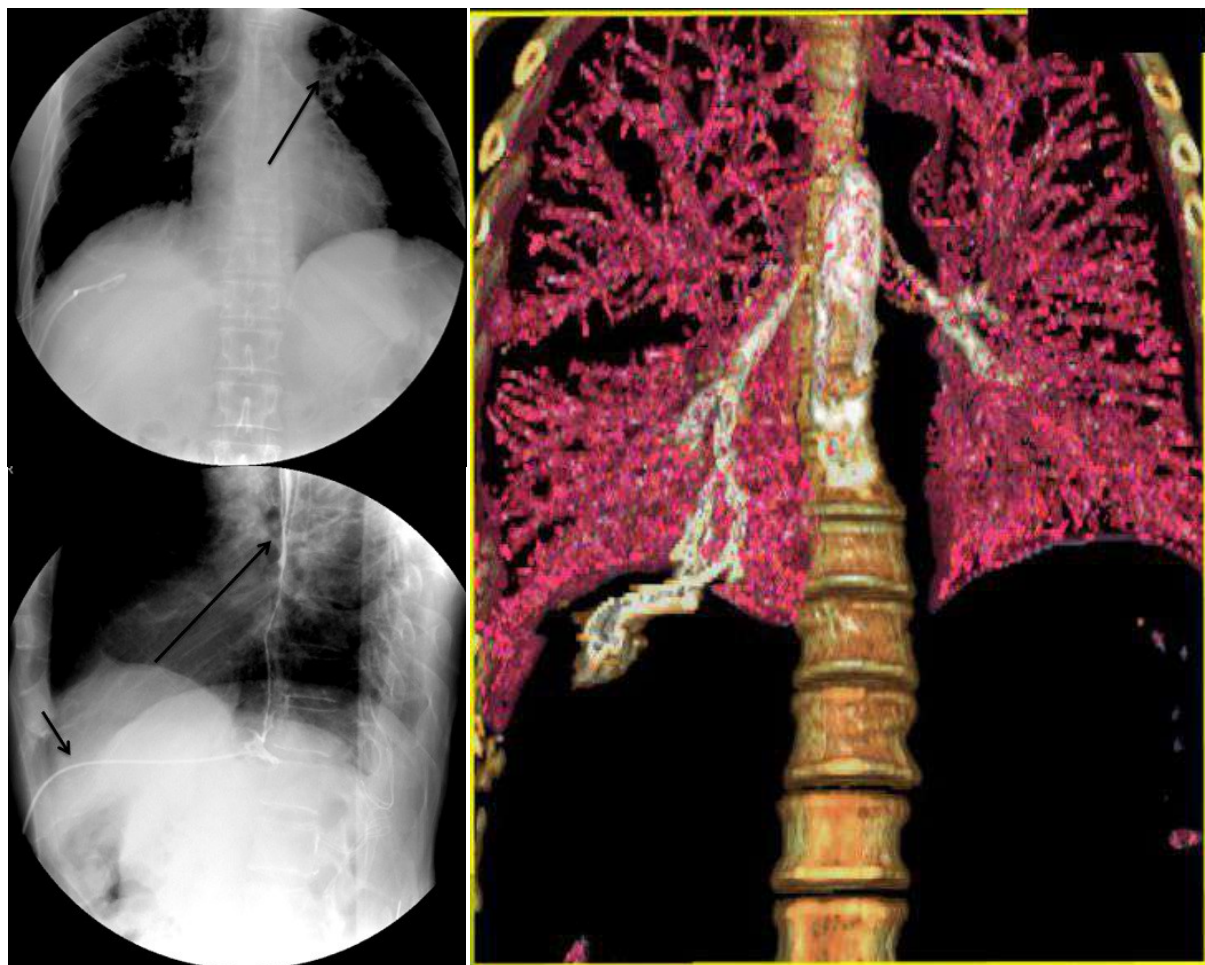




Fístula biliobronquial en paciente con cirrosis hepática

Evaristo-Méndez Gerardo, Andrade-Arróniz Luis Eduardo



Descripción de la imagen

Un hombre de 54 años de edad con cirrosis hepática acudió al departamento de urgencias por dolor abdominal, fiebre, dificultad para respirar y tos con esputo de color verde (bilioptisis). En la tomografía computarizada se apreció en el lóbulo derecho del hígado una lesión con características de absceso y un derrame pleural derecho. Se realizó drenaje percutáneo del absceso y se colocó una sonda de toracostomía para drenaje pleural. El estudio citoquímico del líquido pleural reveló una concentración de bilirrubinas de 3.60 mg/dl. El estudio fluoroscópico mostró paso del medio de contraste por el catéter hepático hacia el bronquio basal derecho con extensión traqueal y hacia el árbol bronquial izquierdo. La tomografía

helicoidal con reconstrucción en 3D comprobó la presencia de una fístula biliobronquial (el parénquima pulmonar se manipuló agregando el color rosa para definir el trayecto fistuloso). Los drenajes abdominal y torácico se retiraron a los 55 días de su colocación. Una broncoscopia realizada 2 meses después demostró resolución de la fístula. Actualmente el manejo conservador mediante aspiración y drenaje percutáneo y/o endoscópico es el tratamiento de elección en las fístulas biliobronquiales¹.

Referencias bibliográficas:

1. Liao GQ, Wang H, Zhu GY, *et al.* Management of acquired bronchobiliary fistula: A systematic literature review of 68 cases published in 30 years. *World J Gastroenterol.* 2011;17:3842-3849.

Departamento de Cirugía General, Hospital Regional «Dr. Valentín Gómez Farías», Instituto de Seguridad y Servicios Sociales de los Trabajadores del Estado. Zapopan, Jalisco. México.

Autor para correspondencia

Gerardo Evaristo-Méndez. Departamento de Cirugía General, Hospital Regional «Dr. Valentín Gómez Farías» Av. Soledad Orozco 203, Col. El Capullo. C.P. 45150. Zapopan, Jalisco. México. Tel.: + (33) 3836 0650, extensión 146. Contacto al correo electrónico: gevaristo5@yahoo.com.mx