

## NEUROCIRUGIA

## MENINGIOMA DEL TUBÉRCULO SELAR (Reporte de un caso)

Diego Avila Sánchez \*

Esteban Ruiz Blard \*\*

### SUMMARY

The meningiomas of the tuberculum sellae are intracranial neoplasias that can manifest as headaches, a common symptom in general practise. Thus, is of primary importance, the expertise of the clinic to recognise the symptoms and signs suspicious of organic lesion, (i.e. visual disturbances), in order to refer the patient to a superior medical level early in the evolution of the disease. In this article, the clinical history, the diagnostic analyses and surgical outcome of a patient with this meningioma are described. Emphasis is made on the clinical findings that must alert on the need of neuroimages to further study an estructural alteration of the brain, where surgery is necessary to combat

the symptoms, specially the visual disturbances.

### INTRODUCCIÓN

Los meningiomas son las lesiones benignas intracraneales más comunes y corresponden aproximadamente al 18% de todas las neoplasias intracraneales (11). Conjuntamente los meningiomas del tubérculo de la silla comprenden el 5-10% de los meningiomas intracraneales (10). El primer caso fue reportado por Steward en 1899 en una autopsia. La primera extirpación completa la realizó Cushing en 1916. El tubérculo de la silla es una protuberancia ósea que se encuentra entre el surco quiasmático y el límite anterosuperior de la fosa

pituitaria; los meningiomas de esta área son predominantemente benignos, tienen su origen en la célula meningoendotelial de la aracnoides y suelen estar relacionados con la duramadre. El meningioma del tubérculo selar tiene un espacio de crecimiento restringido por las siguientes estructuras: Lateral: La carótida interna, arterias comunicantes posteriores y el recubrimiento aracnoideo de la cisterna carotídea. Anterior: Los nervios ópticos y su cubierta aracnoidea. Posterior: La hipófisis, el infundíbulo y la membrana de Liliequist. Superior: Quiasma óptico y su cubierta aracnoidea, la lámina terminalis, el segmento A1 de la arteria cerebral anterior y la arteria comunicante anterior. Por ello la única vía para la extensión del tumor es

\* Médico General.

\*\* Médico General.

anterior, sobre el plano esfenoidal, sobre los nervios ópticos o entre el quiasma alrededor del complejo de la arteria cerebral anterior (10). Estos meningiomas son más comunes en las mujeres y su presentación generalmente ocurre durante la cuarta y quinta década de vida. La presentación clínica de esta clase de meningiomas se caracteriza por disfunciones visuales (100%), ya sea en un ojo (68%) o en ambos ojos (32%) (10). Estas alteraciones van desde la disminución en la agudeza visual, defectos en los campos visuales, hasta la ceguera en pocos casos. El primer síntoma que usualmente aparece es el deterioro en la agudeza visual en el 95% de los pacientes. Al examen físico el 75-80% presentan atrofia del nervio óptico (13). El patrón de pérdida visual más frecuente es la hemianopsia bitemporal. El segundo síntoma en importancia, es la cefalea, que ocurre en el 35 a 45% de los pacientes y ocasionalmente puede ser el síntoma principal (4). Otros síntomas, más raros son: alteración del estado mental, convulsiones, endocrinopatías (especialmente hiperprolactinemia) y anosmia.

El diagnóstico por imágenes es indispensable para realizar un diagnóstico diferencial adecuado. La radiografía lateral de cráneo ofrece información sobre la región de la silla turca, cuya expansión orienta hacia patología intraselar como son los adenomas hipofisarios, princi-

pal diagnóstico diferencial en este caso. La TAC permite delinear mejor el contorno grueso de una masa intracraneal, sin embargo, puede ser difícil detallar el epicentro de la lesión. El mejor estudio de imagen en estos casos es la resonancia magnética nuclear con medio de contraste de gadolinio. Con estas imágenes se determina la relación del tumor con estructuras vasculares y nerviosas, así como el borde de extensión de la masa y su epicentro; con lo cual se difiere entre causas intra y extraselares. Una extensión supraselar es frecuente en los meningiomas y rara en los adenomas hipofisarios (14). Por otro lado, el modo de captación del radiocontraste es una característica que distingue al adenoma de hipófisis con una captación heterogénea, del meningioma, más homogéneo. El tratamiento de esta patología es quirúrgico. La resección quirúrgica total de un meningioma benigno es curativa (10). Se puede considerar el abordaje unilateral o bilateral dependiendo del tamaño del tumor. El abordaje puede ser subfrontal, pterional o órbito-frontal (2). Es importante evaluar la campimetría visual pre y postquirúrgica para evaluar la recuperación visual. La mortalidad quirúrgica es sumamente baja. La mejoría parcial o total de la visión se reporta en varios estudios entre un 40 a 70% de los pacientes, en contraste con un 14 a 20% en los que se reporta un deterioro; sobre todo en casos de mayor tamaño y

extensión tumoral (2,3,7.).

## C A S O C L Í N I C O

Este caso corresponde a una ama de casa de 44 años, sin antecedentes personales de importancia que presenta una historia de un año de evolución de cefalea hemicraneal izquierda, intensa e incapacitante de inicio frontal e irradiación posterior, progresiva y refractaria a uso de AINES y acetaminofén. Asocia disminución de la agudeza visual de 9 meses de evolución en el ojo izquierdo, al inicio con visión borrosa y luego con amaurosis. Durante la evolución de su cuadro (cefalea y alteración visual izquierda) fue atendida varias ocasiones en servicios de emergencias y de medicina general donde le dieron tratamiento antibiótico (no específica) y analgésicos (acetaminofén VO o diclofenaco IM, cuando el dolor era más intenso); el dolor aliviaba parcialmente pero nunca resolvió por completo. Es posterior a la aparición de la amaurosis izquierda cuando es referida al tercer nivel de atención, donde es valorada y hospitalizada. Durante su internamiento asocia náuseas y vómitos de contenido alimentario, no en proyectil. Niega convulsiones, síncope, fiebre u otros síntomas. Al examen físico presenta signos vitales estables sin alteraciones, con un IMC de 26. Los únicos datos patológicos se encontraron en el examen neurológico, la paciente

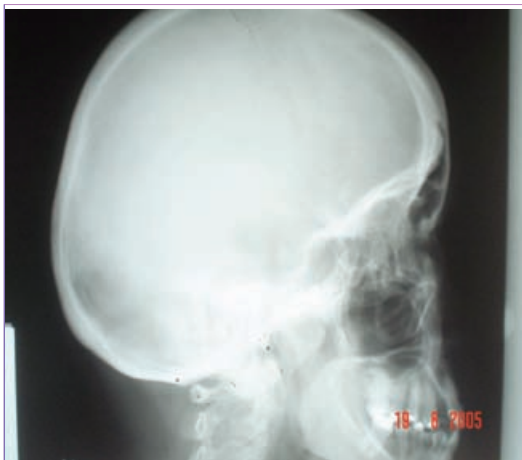

Figura 1. Radiografía lateral de cráneo de la paciente.

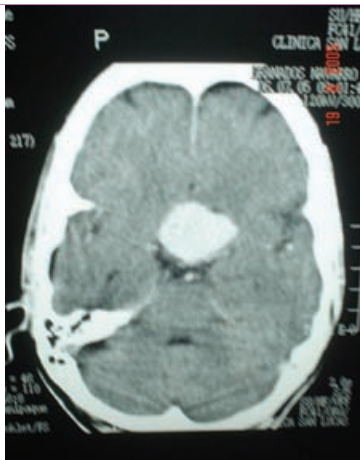


Figura 2. TAC con medio de contraste que demuestra masa en región selar.

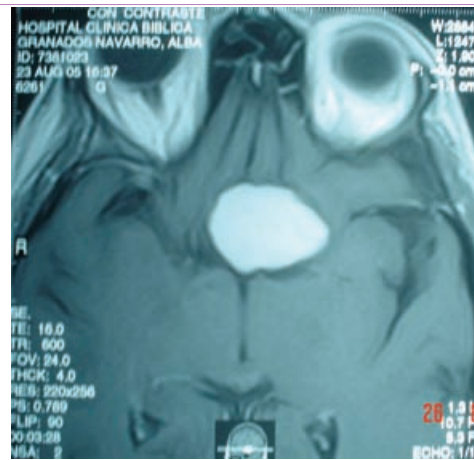


Figura 3. Corte axial en resonancia magnética nuclear.

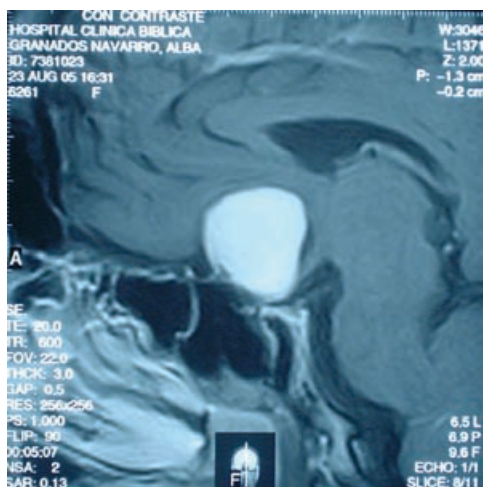


Figura 4. Corte sagital en resonancia magnética nuclear.

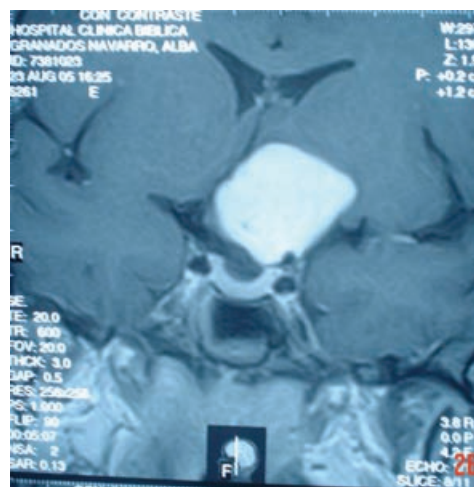


Figura 5. Corte coronal en resonancia magnética nuclear.

presenta amaurosis en ojo izquierdo, con pupila de Marcus Gunn. El ojo derecho con campimetría que revela hemianopsia temporal. El fondo de ojo derecho evidenció ausencia de pulso venoso, sin otras alteraciones; del lado izquierdo, se apreciaron signos de atrofia óptica, sin hemorragias o exudados. El resto del examen neurológico fue normal. En los exámenes de laboratorio no se reportaron anomalías; las pruebas hormonales

(LH, FSH, GH, TSH, PRL) también fueron normales. La radiografía lateral de cráneo no presentó alteración (Fig. 1). La TAC con medio de contraste demostró un tumor en la región selar (Fig. 2). La RMN con gadolinio en T1 al corte sagital y axial demuestra una compresión leve del tercer ventrículo y el quiasma óptico en relación a una extensa tumoración supraselar de aproximadamente 2,1 por 2,6 cms de diámetro de predominio iz-

quierdo, isointensa con captación homogénea del medio. La lesión es de contornos bien definidos y asocia una silla turca parcialmente vacía (Fig. 3, 4, 5).

## DISCUSIÓN

Al ser la cefalea un síntoma tan frecuente entre la población general (90 % de la población padece cefalea a lo largo de su

vida), es necesario que el médico logre detectar mediante una historia clínica adecuada algunos síntomas y signos que pueden hacer sospechar una lesión estructural intracraneana. Las características y la evolución del dolor son datos fundamentales para poder definir la causa y la magnitud del problema (3). El inicio de una cefalea intensa, en un paciente previamente sano, es más sospechosa de una lesión intracraneana que en un caso de cefalea crónica. Otros datos también sugestivos de lesión estructural son: cefalea que despierta al paciente durante el sueño, cefalea que ocurre durante el ejercicio, cefalea en personas de edad avanzada o la presencia de síntomas neurológicos asociados como trastornos visuales, trastornos sensitivos, trastornos motores, convulsiones o alteraciones en el estado mental (3). La paciente presenta una cefalea intensa en hemicráneo izquierdo exacerbada con la actividad física y refractaria a tratamiento analgésico de primer nivel. Además asocia un problema visual, con amaurosis izquierda. Estos son signos de alarma, y deben hacer sospechar una lesión estructural. La paciente presenta como hallazgos notables en el examen físico hemianopsia temporal derecha, así como ceguera, atrofia de papila óptica y pupila de Marcus Gunn en el ojo izquierdo. Este síndrome quiasmático aunado a la cefalea antes descrita, señala la existencia de una patología estruc-

tural intracraneana. Cuya etiología más probable es una neoplasia que involucre el quiasma óptico. La sospecha de una patología tumoral subyacente conlleva al estudio por neuroimágenes para confirmar el diagnóstico presuntivo. En esta paciente se solicitaron inicialmente radiografías antero-posterior y lateral de cráneo, así como un TAC. Las radiografías no demostraron ninguna alteración. Al contrario, la tomografía axial computarizada con y sin medio de contraste, mostró la presencia de un tumor en la región selar. La Resonancia Magnética Nuclear (RMN) con medio de contraste de gadolinio demostró un realce homogéneo brillante de la lesión, un epicentro supraselar y una extensión angosta en la base intracraneana de la dura madre; los cuales asociados a su localización en cortes coronales y sagitales determinan un diagnóstico preoperatorio de meningioma del tubérculo de la silla, cuyo diagnóstico definitivo solo puede realizarse en el postoperatorio mediante el análisis histopatológico de la biopsia.

Con el análisis patológico del tumor se diagnosticó un meningioma cordoide (grado II/IV de la OMS). El diagnóstico diferencial clínico-radiológico preoperatorio es trascendental ya que de sospechar un macroadenoma hipofisiario la vía más adecuada para removerlo es la transesfenoidal, mientras que para los meningiomas del tubérculo de la silla lo indicado es la craneoto-

mía. La paciente presentó un cuadro de cefalea y disfunción visual progresiva en el ojo izquierdo que le llevó a ceguera, lo cual coincide con los síntomas comunes de los meningiomas del tubérculo selar expuestos anteriormente. El cuadro de esta paciente se caracterizó por 12 meses de sintomatología hasta llegar a un probable diagnóstico; se reporta en ciertos estudios que el promedio es de 21,8 meses de sintomatología antes del diagnóstico (13). La recuperación postoperatoria de los déficit visuales es peor entre los pacientes que tienen sintomatología mayor a 6 meses. Por lo anterior, es necesario un diagnóstico temprano para influir positivamente en el pronóstico. Existen diferentes mecanismos de lesión preoperatoria del nervio óptico: isquemia, compresión, desmielinización e invasión tumoral. La lesión compresiva mecánica lleva al compromiso de los pequeños vasos sanguíneos y desmielinización, produciendo el déficit visual antes de la cirugía. Por medio del procedimiento quirúrgico puede ser resuelto el problema compresivo, mas la mejoría en la visión dependerá del tiempo y gravedad de la isquemia. En el pronóstico también influye la edad del paciente y su capacidad para compensar efectivamente la privación microvascular. En la paciente la resección tumoral fue parcial debido a que el tumor estaba muy adherido al nervio óptico izquierdo y al quiasma óptico;

y en este tipo de procedimientos la clave para la preservación de la función visual (en el ojo derecho) es minimizar la manipulación directa o traumática de los nervios. Algunos estudios demuestran una recurrencia a los cinco años posterior a la cirugía de 4% en una resección total y de un 25-45% en resecciones parciales (13); en cuyos casos la reintervención quirúrgica generalmente produce buenos resultados. Por lo anterior en la paciente está indicado el control neurológico con neuroimágenes anualmente. Con relación a la cirugía no está indicado aumentar la extensión de la resección quirúrgica si esto conlleva a un aumento de la morbilidad (13).

Los objetivos de la cirugía son controlar el tumor, disminuir la morbilidad y mejorar la visión del paciente; sin embargo, para esto es necesario un buen diagnóstico temprano, en el cual la anamnesis y examen físico, son una vez más la principal herramienta del médico.

## RESUMEN

Los meningiomas del tubérculo selar son neoplasias intracraneales que se manifiestan tempranamente

con cefalea; un síntoma cotidiano en atención primaria. Por ello, es de suma importancia que el clínico tenga la habilidad de reconocer los síntomas y signos sospechosos de lesión orgánica, como las alteraciones visuales y así poder referir tempranamente estos casos a niveles de atención superior. Se describe la historia clínica de una paciente con un meningioma del tubérculo selar, el proceso diagnóstico y su resolución quirúrgica. Se hace énfasis en la caracterización de los hallazgos clínicos que fundamentan la necesidad de neuroimágenes para esclarecer la sospecha de una alteración estructural. Estas alteraciones, en especial las neoplasias, como este caso, en su mayoría ameritan cirugía, la cual es necesaria para combatir los síntomas y fundamental con respecto al pronóstico de recuperación visual.

## BIBLIOGRAFIA

1. Acevedo C, Velásquez M, Hernández G, Vásquez G. Tumores cerebrales del adulto y el niño. Compendio de neurocirugía. 2004. Pag: 301-322.13.
2. Arguedas J. Cefalea. Actualización Médica Periódica. Abril 2003. Número 22. Pág: 1-
3. Anderson J, Antoun N, Chatterjee K, Edwards O, Pickard J, Sarkies N. Neurology of the pituitary gland. J. Neurology Neurosurgery

- Psychiatry. 1999. Volume 66. Pag: 703-721.
4. Boulos P, Dumont A, Mandell J, Jane J. Meningiomas of the orbit: contemporary considerations. Neurosurgery Focus. 2001. Volume 10 (5): 1-10.
5. Chi et al. Tuberculum sellae meningiomas. Neurosurgery Focus. 2003; Number 14 (6):
6. Cushing H. The chiasmal syndrome of primary optic atrophy and bitemporal field defects in adults with a normal sella turcica. Archives of Ophthalmology. Number 3: 505-551.1930.
7. DeAngelis L. Brain Tumors. New England Journal of Medicine. January 2001. Volumen 344. Number 2. Pag: 114-121.
8. De Girolami H, Douglas A, Frosh M. El sistema nervioso central. Robbins. Patología Estructural y Funcional. McGraw-Hill. 6° Edición. 2000. Pag:1339-1391.
9. Goel et al. Tuberculum sellae meningioma: a report on surgical management on the basis of a surgical experience with 70 Patients. Neurosurgery 2002; Number 51:1358-1364
10. Jallo G, Benjamin V. Tuberculum sellae meningiomas: microsurgical anatomy and surgical technique. Neurosurgery 2002; Number 51:1432-1440.
11. Rachlin JR, Rosenblum ML: Etiology and biology of meningiomas, in Al-Mefty O (ed): Meningiomas. New York; Raven Press,1991, pp 27-36.
12. Rashkin N, Peroutka S.. Cefalea, Jaqueca y cefaleas en brotes (o racimos). Braunwald, Fauci, Kasper, Hauser, Longo, Jameson. Harrison Principios de Medicina Interna. Decimoquinta edición. Madrid: McGraw-Hill 2002, Pag: 86-93.
13. Schick U, Hassler W. Surgical management of tuberculum sellae meningiomas: involvement of the optic canal and visual outcome. J. Neurol. Neurosurg, Psychiatry 2005;76:977-983.
14. Taylor S, Barakos J, Harsh G, Wilson C. Magnetic resonance imaging of tuberculum sellae meningiomas: preventing preoperative misdiagnosis as pituitary macroadenoma. Neurosurgery 1992. Volume 31 (4): 621-627.