

ONCOLOGIA

ADENOCARCINOMA DE LA RETE TESTIS (Caso Clínico)

Ana Marcela Navarro Guzmán*

Andrés Arley Vargas**

Jorge Andrés Badilla Mora***

SUMMARY

The adenocarcinoma of the rete testis is a rare neoplasm, with only 60 cases reported in published studies. Is a very aggressive and malignant tumour with a high mortality rate. We present the case of an 18 year old male student with a history of mass and pain in his right testicle, without evidence of any metastasis in retroperitoneal lymph nodes, liver or lungs. Which first treatment was a radical orchiectomy, which biopsy report was an adenocarcinoma of the rete testis. Posteriorly in a second approach received a retroperitoneal lymph nodes dissection, without the evidence of infiltration.

Palabras claves: tumor testicular, adenocarcinoma, rete testis.

INTRODUCCION

El cáncer testicular es una neoplasia relativamente poco común, con variables presentaciones (Tabla No1) y corresponde al 1% de todas las neoplasias del género masculino; sin embargo, representa el proceso maligno más frecuente en hombres de 20 a 80 años¹⁻². (Ver figura 1)

Siendo aún menos frecuentes los tumores de células no germinales; el adenocarcinoma de la rete testis en particular, es un tumor de baja incidencia y sumamente maligno siendo reportado el primer caso por Feek y Hunter en 1945; existiendo alrededor de 60 casos reportados

en la literatura³⁻⁴. A continuación se presenta un caso con diagnóstico de Adenocarcinoma de la Rete Testis. Evaluado y manejado en el Servicio de Urología del Hospital México y posteriormente se realiza la revisión de la bibliografía publicada hasta la actualidad de esta rara neoplasia.

CASO CLINICO

Paciente masculino de 18 años de edad, estudiante, con único antecedente de importancia de trauma contuso testicular derecho hace aproximadamente seis meses. Consultó por cuadro de cuatro meses de evolución, caracterizado

* Medicina General, UCIMED.

** Médico Asistente de Urología. Hospital México.

*** Residente Cirugía General. Hospital México

	% Tumores no germinales testiculares		% Total tumores
Estroma cordones sexuales	6	12%	4%
células de Leydig	5	10%	3%
células de Sertoli	1	2%	0'6%
Tumor de la rete testis	1	2%	0'6%
cistoadenoma			
Tumores paratesticulares	2	4%	1'2%
tumor adenomatoide			
Tumores hematopoyéticos	21	42%	14%
linfomas	10	20%	6'6%
leucemias	11	22%	7'4%
Tumores metastásicos	5	10%	3'3%
próstata	2	4%	1'2%
riñón	1	2%	0'6%
Wilms	1	2%	0'6%
Intestino	1	2%	0'6%
Lesiones no neoplásicas	15	30%	3'3%
Orquitis luética	1	2%	0'6%
Pseudotumor inflamatorio	1	2%	0'6%
Infarto focal	1	2%	0'6%
Quistes epidermoides	3	6%	1'8%
Tumores vasculares	4	8%	2'6%
Hemangioma	3	6%	1'8%
Linfangioma	1	2%	0'6%

Tabla 1. Tumores no Germinales del Testículo1

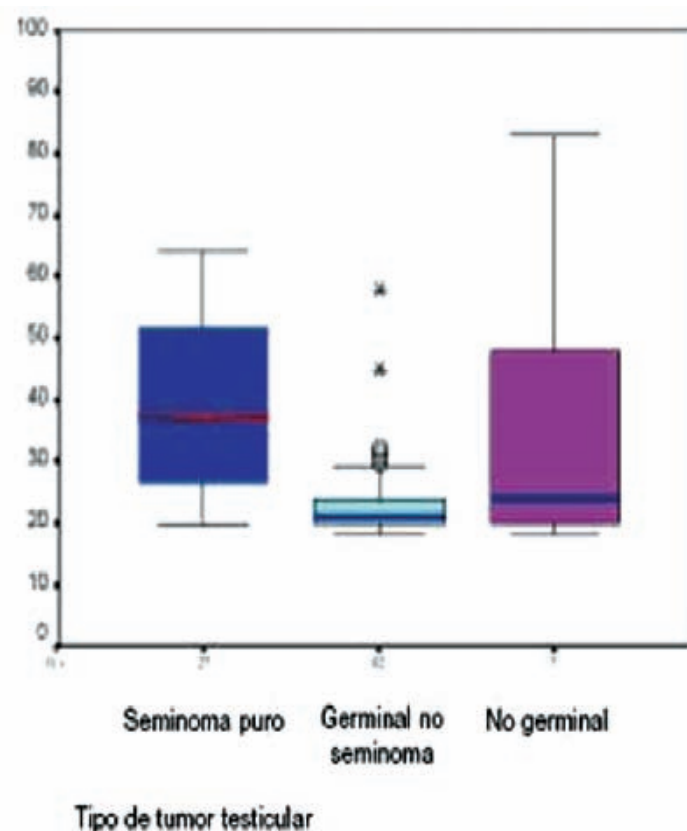


Figura 1. Distribución de edades en los tres tipos histológicos de tumor testicular. La línea central muestra la edad media de presentación. 2

por sensación de masa dolorosa y aumento de volumen a nivel del testículo derecho y asociado con intenso dolor a la eyaculación. A la exploración genital, se observó un testículo derecho aumentado de volumen y se palpó una masa en el polo superior de aproximadamente 2cm, pétrea, que desplazaba al testículo caudalmente. Se le solicitó una ecografía doppler, visualizando un testículo derecho de 38 x 18 x 16mm, que presentó en el polo superior una imagen heterogénea, irregular, de aspecto hipoecoico, bordes mal definidos y de tipo nodular que mide 8.8 x 8.3 x 8mm, con discreta vascularidad superficial y central. Quiste

en cabeza de epidídimo ipsilateral, de 15 x 11mm. Pequeño hidrocele derecho sobreagregado, sin varicocele y una pared escrotal sin alteraciones. Por las características clínicas y ultrasonográficas, se refirió al paciente al Servicio de Urología del Hospital México y se le realizó una orquidectomía radical derecha, obteniendo como hallazgos macroscópicos de la pieza quirúrgica una tumoración testicular derecha de consistencia sólida hacia el polo superior y un quiste de epidídimo. Posteriormente, se le solicitaron marcadores tumorales, radiografía de tórax y una TAC de abdomino-pélvico, los cuales

se reportaron como normales. El reporte microscópico documentó un Adenocarcinoma de la Rete Testis, con un diámetro mayor de 6mm localizado en el tercio superior del hilio testicular derecho, con infiltración al estroma testicular y extensión intratubular, sin invasión vascular. El parénquima testicular y epidídimo aledaño se encontraban libres de tumor. Además presentó un quiste simple de la cabeza de epidídimo. En un segundo tiempo, se le realizó una linfadenectomía retroperitoneal modificada, donde no se evidenció patología tumoral macro ni microscópica.

Hallazgos	Porcentaje
Antecedente de criptorquidia	7%
Ginecomastia	4%
Palpación de nódulo en testículo	93%
Testículo afectado	
Derecho	56%
Izquierdo	44%

Tabla 2. Datos frecuentes en la Historia Clínica(7-8)

Sintoma	Porcentaje
Tumoración testicular	54%
Dolor en testículo	14%
Tumoración y dolor testicular	5%
Aumento de consistencia	2%
Tumoración y aumento de consistencia	4%
Inflamación testicular	7%
Traumatismo testicular	2%
Hidrocele o quiste de epidídimo	4%
Ginecomastia	2%
Dolor lumbar	2%
Malestar general	2%
Dolor lumbar y malestar general	2%
Total	100%

Tabla 3. Síntomas del Tumor Testicular(8)

DISCUSIÓN

El Adenocarcinoma de la Rete Testis es un tumor testicular derivado de las células no germinales, poco frecuente y con un alto potencial de malignidad. Este se presenta en un amplio espectro de edades, desde los 8 a los 91 años, pero usualmente ocurre en un grupo etario mayor que en las otras neoplasias testiculares (alrededor de los 60 años de edad) (1-2-3). En cuanto al aspecto racial se observa que son igualmente afectadas(1-2). El testículo derecho presenta mayor predilección en a ser afectado que el izquierdo en un 59%2. Debido a su baja incidencia y escasez de reportes de casos, existe poco conocimiento de la etiología y patogénesis de este tumor(3-4). Se ha descrito que en el momento de la presentación de esta neoplasia, dos terceras parte de los pacientes poseen enferme-

dad metastásica o la desarrollan en un intervalo de 18 meses posterior a su diagnóstico(5-6). Los sitios de metástasis más frecuente son: ganglios linfáticos inguinales y retroperitoneales, hígado, pulmón, hueso, entre otros. La presentación clínica habitual es una masa intraescrotal indolora, de crecimiento difuso, asociada con hidrocele, epididimitis, hernia inguinal y ocasionalmente con criptorquidia(7-8). A su vez, esta masa puede estar asociada a dolor y a síntomas debido a sus metástasis, en un 19%7. (Tabla No 2 y 3).

Macroscópicamente es un tumor mal circunscrito, con una dimensión que varía desde menos de 1cm hasta 15cm de diámetro; en un 77% de los casos se pueden presentar como un nódulo único, color gris pálido y se localiza entre la túnica albugínea y el mediastino testicular. Puede evidenciarse

en su interior espacios quísticos en un 40% y excrecencias papilares (13%), siendo inusuales la hemorragia y la necrosis(9-10) Histológicamente, el patrón predominante es glandular y papilar, con áreas quísticas y células fusiformes. Las células tumorales son de forma cúbica o columnar, su citoplasma es amfófilico, posee núcleos redondeados u ovales con cromatina gruesa y son frecuentes los nucléolos prominentes y las mitosis. Se ha encontrado con poca frecuencia la invasión de los túbulos seminíferos adyacentes y la diseminación al epidídimo o a la túnica albugínea. La inmunohistoquímica es útil particularmente en casos difíciles donde el diagnóstico se realiza por exclusión. Este tipo de tumor muestra una reacción positiva en el epitelio para citoqueratina, vimentina, Ca-125 y antígeno epitelial de membrana (EMA), más algunas células reac-

cionan positivamente al antígeno carcinoembrionario(11-12-13). El tumor se confirma sólo con base al diagnóstico histológico, según los criterios de Nochomovitz¹⁻¹¹:

1. Localización del tumor: principalmente en el mediastino testicular.
2. Infiltración de la túnica vaginal: no debe existir evidencia de la misma.
3. Origen histológico: rete testis y demostrar la transición del epitelio normal al neoplásico.
4. No evidencia de otro tumor en alguna otro zona del cuerpo

Su estadiaje está basado en la clasificación de Boden y Gibbs de 1951 y TNM (Tabla No4) 2-14

El tratamiento para este tipo de tumor dependerá del estadio, de su presentación; teniendo como manejo ideal a la orquidectomía radical vía inguinal asociado a linfadenectomía retroperitoneal para pacientes con estadios A y B, siendo la segunda opción la que posee valor estadificador y terapéutico. Esta debe ser realizada en aquellos casos en los cuales no se tenga evidencia de enfermedad a distancia¹⁴⁻¹⁵. Por otro lado, la radioterapia y/o la quimioterapia combinada o no, han aportado escasos beneficios terapéuticos(5-13).

El tratamiento de las metástasis con radioterapia y quimioterapia han aportado escasos o nulos beneficios.

El pronóstico de este tumor es variable, y dependerá de su estadio, tamaño tumoral y tratamiento. A pesar de realizar una orquidectomía radical, entre el 40-50% de los pacientes fallecen en el curso de un año después del diagnóstico, siendo la supervivencia libre de enfermedad del 49% a los 3 años y del 13% a los 5 años. Por lo general, los pacientes que se presentan inicialmente con enfermedad metastásica no sobreviven más de 10 meses(1-14-15).

RESUMEN

El Adenocarcinoma de la rete testis es una neoplasia rara, con sólo 60 casos reportados en los estudios publicados. Es un tumor muy agresivo con alto índice de mortalidad. Presentamos el caso de un masculino de 18 años, estudiante, con antecedentes de masa y dolor testicular derecho, sin evidencia de metástasis en ganglios linfáticos retroperitoneales, hígado o pulmones. Su primer tratamiento fue una orquidectomía radical derecha,

donde el informe de la biopsia mostró un adenocarcinoma de la rete testis. Posteriormente, en un segundo enfoque se le realizó una linfadenectomía retroperitoneal sin evidencia de infiltración.

BIBLIOGRAFIA

1. Amin MB. Selected other problematic testicular and paratesticular lesions: rete testis neoplasms and pseudotumors, mesothelial lesions and secondary tumors. *Modern Pathology* (2005) 18, S131-S145.
2. Badenoch AW, C. Duques de un caso de adenocarcinoma de la rete testis. *Br J Urol* 1951; 23:230-2.
3. Blumberg HM, Hendrix LE. Serous Papillary Adenocarcinoma of the Tunica Vaginalis of the Testis with Metastasis. *Cancer* 1991; 67:1450-1453.
4. Dundon C. Carcinoma de la rete testis se producen diez años después de orchidopexy. *Br J Urol* 1952; 24:58-63.
5. Feek JD, Hunter WC. Papillary carcinoma arising from rete testis. *Arch Path* 1945; 40:399
6. Gruber H, Ratschek M, Pummer K, Breinl E, Spuller E, Hubner G. Adenocarcinoma of the rete testis: Report of a case with surgical history of adenomatous hyperplasia of the rete testis. *J Urol* 1997; 158: 1525-6
7. Hartwick RW, Ro JY, Srigley JR, et al. Adenomatous hyperplasia of the rete testis. A clinicopathologic study of nine cases. *Am J Surg Pathol* 1991;15:350-357.
8. Jones EC, Murray SK, Young RH. Cysts

Boden-Gibbs	TNM
A (Tu gónada)	T1-T4
B1 (ganglios lumboaórticos 1-2 cm)	
B2 (ganglios 2-5 cm)	N1
B3 (ganglios > 5 cm)	N2
C1 (ganglios supradiafragmáticos)	N3
C2 (metástasis a distancia)	
	M1
	M2

Tabla 4. Clasificación de Boden y Gibbs, y TNM²⁻¹⁴

and epithelial proliferations of the testicular collecting system (including rete testis). *Semin Diagn Pathol* 2000;17: 270-293.

9. Jones MA, Young RH, Srigley JR. and Scully RE. Paratesticular Serous Papillary Carcinoma. A Report of Six Cases. *Am J Surg Pathol* 1995; 19:1359-1365.

10. Laird RM. Adenocarcinoma de los conductos excretores del testículo. *J Urol* 1954; -72:904-7.

11. Llarena R, Azurmendi V, Padilla J et al.

Tumores no germinales de testículo. *Arch. Esp. Urol* 2005, vol. 58, no. 10

12. Luizzi JF, Suárez MC, Pérez H, García D y cols. Adenocarcinoma de la Rete Testis. Presentación de un Caso y Revisión de la Literatura. *Rev Ven Onco* 2001 vol 13 julio-setiembre (3).

13. Mehra B R, Thawait A P, Narang R R, Gangane N M, Vyas V J. Adenocarcinoma of the rete testis with uncommon presentation as haematocele. *Singapore Med J* 2007; 48(12)

: e311

14. Menon PK, Vasudevarao, Sabhiki A, et al. A case of carcinoma rete testis: Histomorphological, immunohistochemical and ultrastructural findings and review of literature. *Indian J Cancer* 2002; 39:106-11.

15. Mermershtain W, Vardi N, Gusakova I, Klein J. Serous Papillary Adenocarcinoma of the Rete Testis: Unusual Ultrasonography and Pathological Findings. *J Can Res Ther* 2007;3:37-9