

CIRUGIA MENOR

MANEJO DE LAS UÑAS
ENCARNADAS EN
EL 1^{er} NIVEL DE ATENCIÓN

Luis Miguel Castro Appiani *

SUMMARY

Justification and Objectives: this work has been done in order to compare the outcomes obtained by a physician of Minor Surgery Service of Desamparados 2, in the treatment of ingrown toenails with partial avulsion with matricectomy by curettage of matrix, respect to result obtained in other health centers with different techniques. Also an analysis of pain perception has been done, and the number of patient's recovering days after the procedure was compared with the average of other centers of minor surgery. **Methodology:** information for this investigation was obtained with the use of

a questionnaire, patients with more than 3 month after the procedure was performed were selected. **Outcomes and conclusions:** the technique used is better than avulsion without matricectomy (36% compared with recurrences between 42 to 83% depends of the literature), but other techniques not performed due the equipment cost, are better.

INTRODUCCION

En este artículo vamos a analizar los resultados obtenidos por uno de los médicos del servicio de cirugía menor del Área de Salud de Desamparados 2 en el manejo de uñas encarnadas (u onicocriptosis),

durante los años 2003 al 2005. Este es un problema bastante común, constituyendo un 13% de las personas atendidas siendo una de las principales causas de queja de los pacientes por el dolor y la incomodidad que provoca al caminar y usar calzado conforme el proceso va evolucionando. La onicocriptosis se observa principalmente en el 1er dedo del pie, que por su localización que lo hace susceptible a presión, pero se puede observar en los otros dedos del pie posterior a un trauma. ^(12, 16)

Se ha clasificado en 3 estadios, llamados estadios de Heifitz. ⁽¹⁷⁾

- Estadio 1: Dolor con leve edema y eritema del pliegue ungueal o

* Medico General del Servicio de Cirugía Menor del Área de Salud de Desamparados 2
Descriptores: uña encarnada, onicocriptosis, plastia ungueal.

eponiquio

- Estadio 2: hay aumento de edema, presencia de secreción sero-purulenta y laceración del pliegue ungueal
- Estadio 3: inflamación crónica con tejido de granulación y gran hipertrofia del pliegue ungueal

En la literatura se citan varios factores etiológicos como el trauma en forma crónica, por ejemplo por parte de zapatos apretados, inadecuado cortado de uñas, plato ungueal grande o engrosado, hallux valgus, hallux rigidus, mala higiene en pies, neoplasma subungueal, obesidad, diabetes, hiperhidrosis, ancho de la falange distal de 1er dedo aumentada. ^(1, 10)

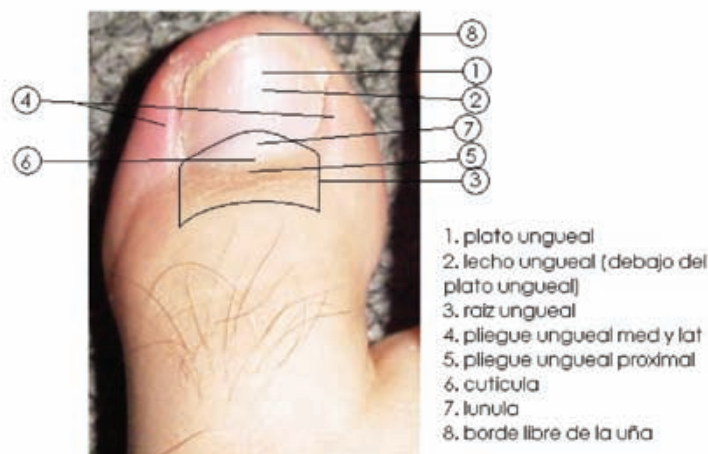
Para la resolución de este problema existen 2 vías iniciales. El manejo conservador, es empleado en el estadio 1, el cual consiste en introducir durante 30 min. el pie afectado en agua con sal, con el fin de disminuir el edema y reblandecer la uña y los tejidos blandos, para luego colocar entre ellos una gasa o un pedazo de algodón, rectificando el crecimiento de la uña aunque su valor es limitado. ^(4, 9) Para los estadios 2 y 3 se debe de emplear el manejo quirúrgico. Entre los cuales están el debridamiento del surco ungueal, cauterización del tejido hipertrofiado con nitrato de plata, avulsión completa de la uña, avulsión parcial de la uña sin matricectomía y con matricectomía, la cual puede usar

métodos químicos (fenol, NaOH) o físicos (láser, electro cauterio), excisión quirúrgica del plato ungueal, lecho ungueal y matriz,⁽⁷⁾ colocación de férula entre la uña y los tejidos blandos ⁽¹¹⁾, separación del borde del plato ungueal y pliegue ungueal lateral con hilo dental ⁽¹⁴⁾, resección de una banda longitudinal de uña. ⁽⁸⁾ La tasa de recidiva de este problema tiende a variar dependiendo del método que se use, por

ejemplo para la técnica de avulsión parcial sin matricectomía, existía una alta tasa de recidiva la cual se calculaba entre un 42 a 83%, por lo que es muy poco usada, para la exisión de la matriz ungueal se describe un 4%, para la avulsión parcial de uña con matricectomía con fenol se calcula de 0 a 11%, lo cual lo ha hecho uno de los métodos preferidos a pesar de que en ocasiones puede ser peligroso, al ser una sustancia cáustica, puede lesionar mayor cantidad del tejido que se desea. Con la matricectomía con NaOH se reporta un 1.5% de recidiva. ⁽³⁾ Para la ablución parcial de uña con matricectomía con láser tiene un porcentaje de recidiva del 1.4% y un porcentaje de formación de espículas de 4%

^(9, 13). Según la literatura se describe que las edades promedio en la cual se observa este problema son entre los 10 y 29 años, disminuyendo el porcentaje según las edades van en aumento ⁽⁵⁾

FIGURA 1 : anatomía del a uña



PACIENTES Y METODOS

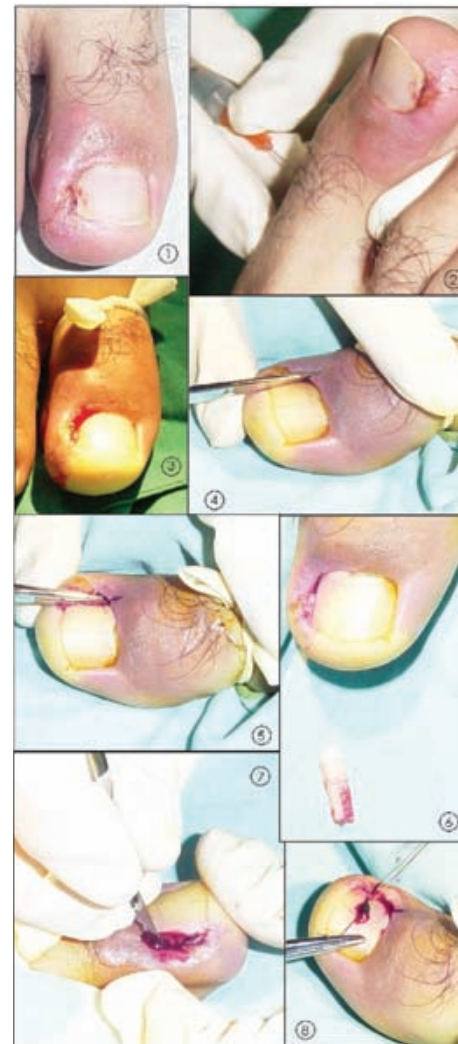
Durante los años 2003 a 2005 se atendieron a 66 personas con onicocriptosis, en alguno de sus 3 estadios, y se les manejo tanto de manera conservadora, a los que se encontraban en estadio 1 (5 pacientes) como quirúrgica, a los que se encontraban en estadios 2 y 3(61 pacientes), de los cuales el 60% eran hombres y el 40% eran mujeres. Del grupo de 66 pacientes se les realizo un cuestionario a 27 pacientes (que fueron los que se pudieron localizar) que se les había manejado de forma quirúrgica, interviniéndose 32 uñas, de las cuales 4 se encontraban encarnadas en ambos bordes, lo cual daba 36 plastías ungueales. El método empleado fue la

avulsión parcial de la uña con matricectomía mediante curetaje, el procedimiento es el siguiente: **Anestesia:** para el procedimiento se le aplicaba un bloqueo digital con lidocaína al 2%, aplicándose 1cc de lidocaína a cada lado de la base de la falange proximal del dedo afectado, con una jeringa de insulina, posterior a esto, se le envolvía el dedo al paciente con una gasa empapada en alcohol y se le pedía que esperara unos 10 a 15 min. Pasado este tiempo se aplicaba 1cc más de lidocaína en la yema del dedo y aprox. 0.1cc sobre el lado a intervenir del pliegue ungueal proximal. **Hemostasia y asepsia:** a continuación se usaba un dedo de guante alrededor del a base del dedo para ayudar en la hemostasia, se realiza el respectivo lavado del dedo y del área del pie próxima al dedo afectado con clorexidina y luego se cubre con yodo. **Procedimiento:** una vez cubierta el área con el campo estéril, se procede a hacer un corte longitudinal en la uña con tijeras de disección, dejando aprox. 0.2 cm de uña visible entre el pliegue ungueal afectado y el corte, el cual se llevaba aprox. 0.5cm por debajo del pliegue ungueal proximal. Con ayuda de una pinza halsted recta se sostiene el fragmento de uña, se rota para extraer la parte encarnada y se tracciona extrayendo el fragmento. Posterior a esto con la tijera se realiza una incisión en el pliegue ungueal

proximal y se realiza el curetaje de la matriz ungueal con un bisturí 15. Para finalizar se sutura desde la ½ de la uña hasta un lado de la yema del dedo y luego se vuelve a introducir la aguja por entre el plato y el lecho ungueal, quedando el nudo directamente sobre la uña y obligando al pliegue ungueal lateral a cerrar el espacio del lecho ungueal que quedo descubierto quedando ligeramente inferior al borde recién cortado del plato ungueal. Al finalizar se le aplica neomicina en crema y se le coloca un vendaje sobre el dedo, el cual se le indica al paciente retirarlo hasta el día siguiente. Se recomienda el uso de analgésicos como acetaminofen o ibuprofen y la aplicación de neomicina en crema al menos 3 veces por día. Se debe de retirar los hilos en 7 días

FIGURA 2: plastia ungueal en paciente con uña encarnada GII

Las principales causas que se detectaron en los paciente atendidos fueron trauma agudo y crónico (con el zapato) y mal corte de las uñas, hubo un paciente que presentaba un cabalgamiento del 2do dedo sobre el 1ero, lo que con el zapato creaba un trauma crónico sobre lado próximo del 2do dedo. A todos los pacientes se les dio recomendaciones para el cuidado en la casa, entre las cuales se le sindicaba: aplicación de ungüento o crema antibiótica (neomicina),



1. Uña previa plastia
2. Realizando bloqueo digital
3. Aplicación de torniquete en base de la uña
4. Realizando corte de la uña
5. Se extrae fragmento encarnado
6. Fragmento que se extrajo
7. Curetaje de raíz
8. Se sutura pliegue ungueal

baño el día posterior a la cirugía, mantener cubierta la herida, uso de analgésicos en caso de dolor, uso de zapatos anchos y holgados o también se le recomienda el uso de sandalias con medias, en el caso de desarrollar dolor, enrojecimiento del área, fiebre o secreción purulenta o si el problema recurriera visitar al medico lo

antes posible. ⁽⁶⁾ Otro punto que se analizó fue el dolor experimentado por los pacientes en el momento de la colocación del bloqueo, durante el procedimiento y posterior a pasado el efecto de la anestesia. Y también se deseaba saber la satisfacción de los pacientes con el procedimiento. Para lo cual se usó 2 instrumentos, el 1ero fue una escala del 1 al 10, en la cual 1 es la ausencia del dolor y 10 es un dolor muy intenso ⁽⁹⁾ y el 2do se les preguntó a cada uno de ellos como se sentía con el resultado, calificándolo en muy satisfecho, satisfecho, poco satisfecho, nada satisfecho.

RESULTADOS

La edad promedio fue de 26 años, siendo el rango de 10 a 79 años. Como ya se habló antes, se realizó un cuestionario de seguimiento, a pacientes que ya tenían más de 3 meses de haberseles realizado la plastia. Se vio un predominio en el pie izquierdo (62.5%) sobre el pie derecho (37.5%), sin embargo no se observó algún predominio entre el lado medial o lateral del dedo. Se realizaron un total de 36 plastias, de las cuales se observaron 14 recurrencias, teniendo así un 36% de recurrencias. Sobre los cuestionarios realizados sobre la percepción del dolor y la satisfacción con el procedimiento, los resultados fueron los siguientes:

- Calificación del dolor con la aplicación de la anestesia: el promedio fue un 4.1, variando las respuestas de 1 a 8.
- Calificación del dolor durante el procedimiento: el promedio fue 1.2, variando las respuestas de 1 a 5.
- Calificación del dolor post efecto de anestesia: el promedio fue un 4.9, variando las respuestas de 1 a 10.
- A las preguntas sobre la satisfacción con la Cx el 67% estaba muy satisfecho, el 30% satisfecho, el 3% poco satisfecho, ninguna persona dijo no estar nada satisfecha.

También se les preguntó sobre cuantos días posterior a la cirugía se sentían aptos para desarrollar sus actividades diarias, el promedio fue de 7.4 días, siendo los extremos de 1 día (estudiantes, ama de casa y mensajeros), hasta 22 y 30 días (mensajero y misceláneo respectivamente).

DISCUSIÓN Y CONCLUSIONES

Como se observa en los datos anteriores este tipo de problema tiene una gran recurrencia, la cual se ha ido disminuyendo con nuevos procedimientos. Lamentablemente la mayoría de estos no los tenemos en el 1er nivel de atención del seguro social. Sin embargo se observa que la avulsión del borde ungueal con curetaje de la matriz ungueal es un método que refleja

una mejoría importante sobre la recurrencia aun un costo muy bajo, 36% de recurrencia, con respecto a la avulsión sola sin matricectomía (64 a 78% o 42 a 83%, según diferentes literaturas) ^(3, 15). Se observó que a los pacientes que les había recurrido las principales causas de recurrencias eran las mismas iniciales (el corte, zapatos apretados, trauma) sin embargo hubo un grupo que no se le logró identificar la causa. El tiempo en el que el paciente regresa a sus labores, 7 días, en promedio, es similar al tiempo que se describe con otros métodos, como por ejemplo cuando se realiza la matricectomía con láser posterior a la avulsión parcial de la uña. ⁽²⁾. El promedio de dolor posterior a la plastia, según la escala dada fue de 4.9%, sin embargo la mayoría de los pacientes manifestaban que el dolor cedía de gran manera con el Tx analgésico recomendado. Un punto muy importante es el manejo de la infección previa, en el cual el principal patógeno encontrado es el estafilococos aureus. ⁽¹⁷⁾

AGRADECIMIENTOS:

Dra. Giselle Montero, Cirujía General en la Clínica de Pavas

RESUMEN

Justificación y objetivos: se realiza el presente trabajo con el fin de comparar los resultados obtenidos por uno de los

médicos del Servicio de Cirugía Menor de Desamparado 2, en el manejo de uñas encarnadas con avulsión parcial de la uña con matricectomía por curetaje de la raíz, con respecto a los resultados obtenidos en otros centros con diferentes técnicas. También se realiza un análisis de la percepción del dolor de dichos pacientes y el número de días de reposo que se observa como resultado de las plastias ungueales realizados en nuestro centro con respecto a otros centros. **Metodología:** para la realización de este trabajo se realizó un cuestionario a los pacientes que llevaban más de 3 meses de haberseles realizado el procedimiento. **Resultados y conclusiones:** se observó que la técnica usada muestra una mejoría importante sobre la ablución del fragmento ungueal sin matricectomía (36 % en comparación con recidivas entre 42 y 83% según la literatura consultada), sin embargo no tiene resultados tan favorables como algunas de las técnicas

mencionadas, las cuales no contamos en el 1er nivel de atención del seguro social, principalmente debido al costo de equipo.

BIBLIOGRAFIA

1. A New Anatomical Repair Method for the Treatment of Ingrown Nail, Harum Cologlu, MD, Ugur Kecer, MD, neizih Sungur, MD, Afsin Uysal MD, Yusel Kankaya, MD and Melike Oruc MD, *Annals of Plastic Surgery* 2005; 54: 306-311
2. A Surgical Approach to Ingrown Nail: Partial Matricectomy using CO₂ Laser, Yang-Chih Lin, MD and Hsin-Yi Su, MD, *Dermatology Surgery* 2002;28: 578-580
3. Chemical Matricectomy with 10% Sodium Hydroxide for the Treatment of Ingrowing Toenails, Ozdemir E, MD, Bostanci S, MD, Ekmekci P, MD and Gurgey E, MD, *Dermatologic Surgery* 2004; 30: 26-31
4. Cirugía Menor, Hontanilla B., editorial Marban, 1999
5. Formable Acrylic Treatment for Ingrowing Nail with Gutter Splint and Sculptured nail, Hiroko Arai, MD, Takeo Arai, MD, Hiroshi Nakayama, MD and Eckart Haneke, MD, *International Journal of Dermatology* 2004; 43: 759-65
6. Ingrown Toenail Removal, Information From Your Family Doctor, *American Family Physician*, vol 65, No: 12; June 15, 2002
7. Ingrown Toenail Removal, Zúber T, MD, *American Family Physician* 2002; 65: 2547-50
8. Managing Infected Ingrown Toenails, Longitudinal Band Method, Recai Ogur, MD, Omer Faruk, MD, Metin Hasde, MD, *Canadian Family Physician*, February 2005.
9. Modified Emmet's Operation for Ingrown Nails Using the Er: YAG Laser, U Wollina, *Journal of Cosmetic Laser Therapy* 2004; 6: 38-40
10. Modified Sleeve Method treatment of Ingrown Toenail, Naimir Sody Abby, MD, Pelleg Roni, MD, Bitton Amnon MD and Press Yan, MD, *Dermatology Surgery* 2002; 28: 852-855
11. Nail-Splinting Technique for Ingrown Nails: The Therapeutic Effects and Proper Removal Time of the Splint Young-jo Kim, MD, Jung-Hun Ko, MD, Kyu-Chul Choi, MD, Chul-Gab Lee, MD, and Kyung-joon Lim, MD, *Dermatologic Surgery* 2003;29:745-748
12. *Procedures for Primary Care* 2nd edition, Pfenninger J. MD, Fowles G. MD, editorial Mosby, 2004.
13. Recurrent Ingrown Big Toenails Are Efficiently Treated by CO₂ Laser, Serour F, MD, *Dermatologic Surgery* 2002;28: 509-512
14. Surgical Pearl: nail Edge Separation with Dental Floss for Ingrown Toenail, Sanghyuk Woo, MD and Il-Hwan Kim, MD, *Journal American Academy of Dermatology* 2004; 50: 939-40
15. Toenail Splinting, Pottie K, MD, Dempsey M, MD, Czarnowski C, MD, *Canadian Family Physician*, November 2003.
16. Treatment of Recurrent Ingrown Great Toenail Associated with Granulation Tissue By Partial nail Avulsion Followed by Matricectomy with Sharp pulse Carbon Dioxide Laser, Kuo-chia Ynag, MD and Yung-tsai Li, MD, *Dermatology Surgery* 2002; 28: 419-421
17. Wedge Excision of the Nail Fold in the Treatment of Ingrown Toenail, Persichetti P, MD, PhD, Simone P, MD, Li Vecchi G, MD, Di Lella F, MD, Cagli B, MD, and Marangi G, MD, *Annals of Plastic Surgery* • Volume 52, Number 6, June 2004