

INFECTOLOGÍA

MONONUCLEOSIS INFECCIOSA
(Revisión Bibliográfica)

H. Pablo Lara Vega *

SUMMARY

Infectious mononucleosis (IM) is a clinical syndrome caused by Epstein-Barr virus (EBV). Whereas most EBV infections of infants and children are asymptomatic or have nonspecific symptoms, infections of adolescents and adults frequently result in IM, with classic symptoms like: sore throat, lymph node enlargement, fever, and tonsillar enlargement. The mainstay of treatment for IM is supportive care.

INTRODUCCION

La mononucleosis infecciosa (MI) es un síndrome clínico causado por el virus de Epstein-Barr (EBV) que es particularmente común en adolescentes y niños. Datos recolectados por más de 30 años demuestran mayor incidencia de casos de mononucleosis en personas de 10 a 19 años (6-8 casos por 1000 personas/año). La incidencia en menores de 10 años y mayores de 30 años es menor que 1 caso por 1000 personas/año y la mayoría de las infecciones leves en niños frecuentemente son subdiagnosticadas (7). Más del 90% de los adultos a escala

mundial han sido infectados por el EBV y portan el virus a lo largo de la vida (13). Se asume que aquellos que no se infectaron durante la niñez se contagian en la adolescencia a través de los besos, y comúnmente a la mononucleosis se le conoce como “la enfermedad del beso” (13).

ETIOLOGÍA Y FISIOPATOLOGIA

EBV es miembro de la familia herpes virus. El genoma viral está encerrado en una nucleocápside, rodeada por una envoltura nuclear. El virus entra en la célula B, previa interacción entre la glucoproteína gp350 viral y la molécula CD21 de la superficie de la célula B. El complejo mayor

* Universidad de Costa Rica. Área de Salud Pital. Región Huetar Norte.

de histocompatibilidad clase II (MHC II) sirve como cofactor en la infección de la célula B. El genoma del EBV consiste de ADN lineal que codifica para cerca de 100 proteínas virales ^(4, 10, 8).

EL EBV ingresa al organismo humano a través de la mucosa del anillo de Waldeyer y así infecta los linfocitos B “naive” en el tejido linfoide subyacente. Eventualmente las células B con infección latente ingresan a la circulación periférica, el sitio de persistencia viral, como célula de memoria que no expresa proteínas virales y así son invisibles a la respuesta inmune. Cuando estas células regresan al anillo de Waldeyer, ocasionalmente se diferencian en células plasmáticas; esta es la señal para reiniciar la replicación viral, que vuelve vulnerables a las células B al ataque del sistema inmune ⁽⁶⁾. La proliferación de las células B y replicación viral son controladas por una vigorosa respuesta inmune mediada por células T CD8+ citotóxicas, las cuales son responsables de la mayoría de los síntomas ^(9, 1). El EBV es producido en la saliva de los individuos persistentemente infectados, pero se ha reportado la existencia del virus en secreciones genitales del hombre y mujer, lo

que sugiere que podría ocurrir la transmisión sexual ⁽¹¹⁾. El período de incubación del virus es de 4 a 8 semanas ⁽⁷⁾.

MANIFESTACIONES CLÍNICAS

La infección en niños usualmente cursa asintomática o con manifestaciones mínimas; la infección en adolescentes y adultos resulta en mononucleosis infecciosa en un 50% de los casos, mientras que la otra mitad experimenta una seroconversión silente ⁽¹⁶⁾. Más del 50% de los pacientes con MI manifiestan la tríada de fiebre, linfadenopatías y faringitis; la esplenomegalia, petequias en paladar y hepatomegalia se presentan cada una en más del 10% de los pacientes. Los criterios de Hoagland (linfocitosis en 50%, linfocitos atípicos en al menos 10%, fiebre, faringitis, adenopatías y test serológico positivo) no son muy sensibles y son más útiles para objeto de investigación ⁽⁷⁾.

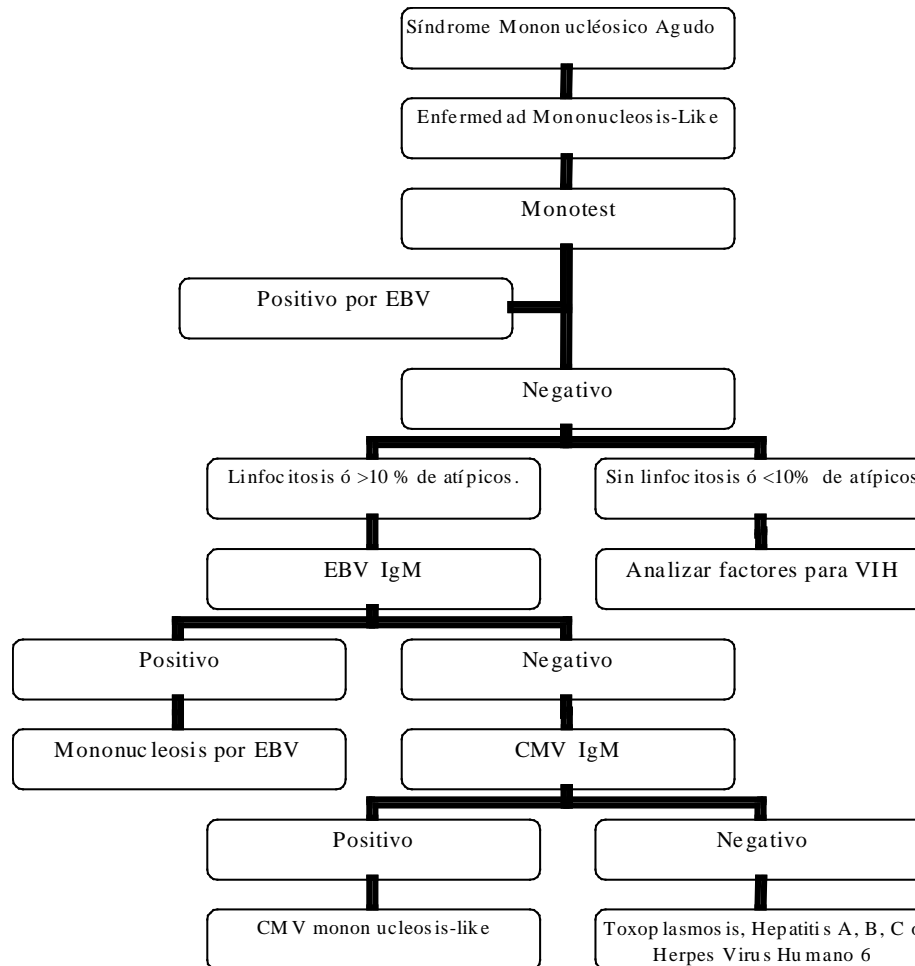
La presencia de esplenomegalia, linfadenopatías cervicales posteriores, adenopatías axilares, adenopatías inguinales orientan al diagnóstico de MI, mientras que la ausencia de adenopatías cervicales y fatiga va en contra del diagnóstico ⁽⁷⁾. La mayoría

de los pacientes se presentan con linfocitosis, con incremento de las células mononucleares, anticuerpos heterófilos, elevación de aminotransferasas, linfocitosis atípica (primordialmente linfocitos T). La activación de las células B por el EBV, ocasiona producción de anticuerpos policlonales y en ocasiones aumentan las aglutininas en frío, crioglobulinas, anticuerpos antinucleares y factor reumatoide ⁽⁴⁾.

DIAGNÓSTICOS DIFERENCIALES

Cualquier síndrome febril con más de 10% de linfocitos atípicos debe hacer sospechar el diagnóstico de mononucleosis. Aunque el EBV será el agente causal en la mayoría de los casos, el diagnóstico diferencial incluye citomegalovirus, toxoplasmosis, hepatitis viral aguda, herpes virus humano 6, y reacción a drogas. Los pacientes con cuadro agudo por VIH, podrían simular un síndrome mononucleósico-like, pero sin la linfocitosis atípica (ver figura 1) ^(19, 2). La faringitis estreptocócica, debe contemplarse entre las posibilidades diagnósticas.

Fig 1. Evaluación de Laboratorio del Síndrome Mononucleósico Agudo



DIAGNÓSTICO

El diagnóstico confirmatorio usualmente se determina mediante serología. Los anticuerpos heterófilos aparecen en el 85% de los adolescentes y adultos con MI, pero con frecuencia están ausentes en los niños. El Monotest (test de Paul-Bunnell) es una prueba rápida para la detección de anticuerpos heterófilos. La detección de IgM para el antígeno de la cápside viral del EBV (VCA) es más sensible

y específica, además estos anticuerpos se han desarrollado al momento de la presentación clínica. Las IgM anti-VCA persisten generalmente por 1-2 meses. Las IgG para VCA persisten de por vida. El uso de pruebas serológicas extendidas para determinar antígenos tempranos IgG o EBNA (asociados con convalecencia), pueden ser útiles en casos selectos ⁽¹³⁾.

TRATAMIENTO

No existe terapia específica indicada para la mayoría de los pacientes con MI. Aunque el aciclovir inhibe la replicación del EBV y reduce la diseminación viral, no tiene efecto en los síntomas de MI, por lo que no se recomienda. Los corticosteroides se considerarán en pacientes con complicaciones severas.

COMPLICACIONES

Aparte del riesgo de ruptura esplénica, las complicaciones por EBV son raras (ver Tabla 1). El riesgo de ruptura esplénica se estima en 0.1-0.5% de los casos de MI y tiene una mortalidad cercana al 30%, por lo que se considera que los pacientes deben evitar el ejercicio intenso por al menos 5-6 semanas, hasta inclusive 8 meses (según otros reportes), aunque en las mismas series la mitad de las rupturas esplénicas fueron atraumáticas ^(7, 3). La etiología detrás de la ruptura esplénica espontánea tiene como hipótesis el aumento de la presión venosa portal, causada por la maniobra de Valsalva y la compresión repentina del bazo agrandado contra el diafragma ⁽¹⁷⁾. La muerte por MI es rara, sin embargo, resultados fatales pueden resultar de complicaciones

neurrológicas, obstrucción de vía aérea, ruptura esplénica, miocarditis, arritmias cardíacas, falla hepática, sobreinfección bacteriana y trombocitopenia ⁽¹³⁾. Parece existir un nexo entre la infección por EBV y el síndrome de fatiga crónica ⁽¹²⁾.

Tabla 1. Complicaciones de la infección primaria por EBV ⁽¹³⁾.

Órgano/Sistema	Complicación
Hígado	Ictericia (5%), anormalidad en función hepática (80-90%), hepatitis fulminante).
Respiratorio	Obstrucción de vía respiratoria, neumonitis intersticial.
Neurrológicas	Encefalitis, síndrome cerebelar agudo, meningitis aséptica, Guillain-Barré, parálisis de par craneal (especialmente el VII), mielitis transversa, convulsiones, mononeuritis, neuritis óptica, hemorragia cerebral.
Bazo	Ruptura esplénica, infarto esplénico.
Hematológicas	Trombocitopenia, anemia hemolítica, neutropenia, hemorragia secundaria a úlcera en mucosa.
Infección secundaria	Faringitis estreptocócica, sepsis por neutropenia.
Psiquiátricas	Depresión, ansiedad.
Renales	Hematuria, nefritis intersticial, glomerulonefritis.
Cardíacas	Miocarditis, pericarditis, arritmias, cambios electrocardiográficos.
Inmunológicas	Depresión de la inmunidad mediada por células.

PREVENCIÓN

La vacunación contra EBV podría ser beneficiosa en grupos selectos de pacientes que son seronegativos para EBV. En este grupo se incluyen los pacientes receptores de transplantes de médula ósea, pacientes con enfermedad linfoproliferativa ligada al X, aquellos que viven en áreas con alta incidencia de Linfoma de Burkitt y carcinoma nasofaríngeo, y adolescentes y adultos en riesgo de contraer MI ⁽⁴⁾. Los mayores

acercamientos hacia la producción de una vacuna contra el EBV utilizan la glucoproteína viral gp340, por su capacidad de inducir anticuerpos neutralizantes; o la introducción de células citotóxicas T específicas contra EBV, para contrarrestar los síntomas clínicos ⁽¹⁴⁾.

RESUMEN

La mononucleosis infecciosa es un síndrome clínico causado por el virus Epstein-Barr. Aunque la

mayoría de las infecciones por EBV en niños son asintomáticas o tienen síntomas inespecíficos, las infecciones en adolescentes y adultos frecuentemente resultan en mononucleosis infecciosa, con sus síntomas clásicos ya descritos. El tratamiento se basa en medidas de soporte.

BIBLIOGRAFÍA

1. Ambinder R, Lin L. Mononucleosis in the Laboratory. *JID* 2005; 192: 1503-4.
2. Bottieau E et al. Infectious Mononucleosis-Like Syndromes en Febrile Travelers Returning From the Tropics. *Journal of Travel Medicine* 2006; 13: 191-97.
3. Chapman A, Watkin R, Ellis C. Lesson of the Week: Abdominal Pain in Acute Infectious Mononucleosis. *BMJ* 2002; 324: 660-661.
4. Cohen J. Epstein-Barr Virus Infection. *NEJM* 2000; 343: 481-89.
5. Crawford D et al. Sexual History and Epstein-Barr Virus Infection. *JID* 2002; 186: 731-6.
6. Duca K et al. A Virtual Look at Epstein-Barr Virus Infection: Biological Interpretations. *Plos Pathogens* 2007; 3: e137. doi:10.1371/journal.ppat.0030137.
7. Ebell M. Epstein-Barr Virus Infectious Mononucleosis. *American Family Physician* 2004; 40: 1279-87.
8. Fachiroh J et al. Molecular Diversity of Epstein-Barr Virus IgG and IgA Antibody Responses in Nasopharyngeal Carcinoma: A Comparison of Indonesian, Chinese, and European Subjects. *JID* 2004; 190: 53-62.
9. Fafi-Kremer S et al. Long-Term Shedding of Infectious Epstein-Barr Virus After Infectious Mononucleosis. *JID* 2005; 191: 985-9.
10. Farrel P. Role for HLA in Susceptibility to Infectious Mononucleosis. *J. Clin. Invest* 2007; 117: 2756-2758.
11. Higgins C et al. A Study of Risk Factors for Acquisition of Epstein-Barr Virus and Its Subtypes. *JID* 2007; 195: 474-82.
12. Lawee D. Mild Infectious Mononucleosis Presenting with Transient Mixed Liver

- Disease. *Canadian Family Physician* 2007; 53: 1314-16.
13. Macsween K, Crawford D. Epstein-Barr – Recent Advances. *The Lancet Infectious Diseases* 2003; 3: 131-38.
14. Moss D, Suhrbier A, Elliott S. Candidate Vaccines for Epstein-Barr Virus. *BMJ* 1998; 317: 423-24.
15. Seok I. Proteinuria in a Boy with Infectious Mononucleosis, C1q Nephropathy and Dent's Disease. *J Korean Med Sci* 2007; 22: 928-31.
16. Sitki-Green D et al. Biology of Epstein-Barr Virus During Infectious Mononucleosis. *JID* 2004; 189: 483-92.
17. Stephenson J, DuBois J. Nonoperative Management of Spontaneous Splenic Rupture in Infectious Mononucleosis: A Case Report and Review of the Literature. *Pediatrics* 2007; 120: e432-e435.
18. Taga K, Tosato G. Diagnosis of Atypical Cases of Infectious Mononucleosis. *CID* 2001; 33: 83-8.
19. Taylor G. Cytomegalovirus. *American Family Physician* 2003; 67: 519-24.
20. Zanghellini F et al. Asymptomatic Primary Cytomegalovirus Infection: Virologic and Immunologic Features. *JID* 1999; 180: 702-7.