

ORTOPEDIA

DISPLASIA EVOLUTIVA DE CADERA (DEC) (Revisión Bibliográfica)

Alexis Alvarado Brown*

SUMMARY

The developmental dysplasia of the hip is a very common disease, almost as common as the Bott foot in children. The difference is that Bott foot is easy to notice compare to DEC which is totally asymptomatic. That is why DEC is so frequently sub-diagnosed. The problem is that the later the diagnosis is made the more difficult is to correct its sequels thus the results are progressively worse. It is very important for the physicians to understand that they must search constantly for signs of this pathology in every visit, until the child begins to walk. A very good clinical history seeking for risk factors and an oriented physical examination

including Ortolani sign, Barlow, limited femoral abduction, inferior extremity shortening, are fundamental to a successful diagnosis. Pelvis radiography and hip ultrasonography are very valuable instruments in order to make an early diagnosis and therefore treat as soon as possible. By doing this the destruction of the coxo-femoral joint can be prevented; also pain, limping and a life full of limitations will be avoided.

Palabras clave: Displasia, osteoartrosis, cadera, claudicación, congénita, evolutiva, acetábulo, fémur.
Displasia Evolutiva de Cadera (DEC)

INTRODUCCION

La displasia evolutiva de cadera (DEC) es una de las enfermedades congénitas de mayor prevalencia a nivel mundial. Es una alteración de la articulación coxo-femoral que da lugar a una deformidad en la que la cabeza femoral está totalmente fuera del acetábulo (luxación), parcialmente (subluxación) o bien la cabeza entra y sale del mismo (inestabilidad), además engloba una serie de anomalías (displasia) en el desarrollo del acetábulo o de la cabeza femoral (12). La enfermedad ha sido llamada de muy diversas maneras, la nomenclatura ha cambiado con el paso de los años sobre todo a causa de los avances en el conocimiento con

* Médico asistente General Área de Salud Siquirres

respecto a su génesis y evolución. Algunos sinónimos como el muy utilizado, displasia congénita de cadera, han caído en desuso. Según Klisic “esta enfermedad en realidad indica un desorden dinámico, potencialmente capaz, en la medida que el bebe se desarrolla, de mejorar o empeorar” (2), por lo que el mismo autor en 1989 recomendó el más preciso termino de displasia evolutiva de cadera. Este además refleja, de forma más precisa, el hecho de que un pequeño porcentaje de caderas, que según todos los criterios son normales al nacimiento, pueden luxarse o subluxarse tan tarde como a los 6 o 10 meses de edad (2).

PROBLEMÁTICA

La displasia evolutiva de cadera es difícil de detectar ya que generalmente, al nacimiento, no tiene expresión clínica. Cuando pasa inadvertida genera, con el tiempo, alteraciones a nivel de la articulación coxo-femoral las cuales son progresivas. Su evolución a incapacidad grave es muy probable y fácil de evitar. Se calcula que 3.5% de los adultos mayores de 55 años tienen artrosis de cadera, atribuyéndose un 50% de ellas a displasias evolutivas. (12). En Costa Rica El diagnóstico todavía se hace de forma muy tardía, sobre todo se hace cuando el paciente inicia la bipedestación y algunos signos como la claudicación son evidentes. Se

debe procurar y hacer todos los esfuerzos por diagnosticar de forma más temprana, antes de los tres meses de edad, momento en el cual el tratamiento sencillo tiene un éxito de cerca del 95%. De esa edad en adelante los resultados favorables son progresivamente menores. (2).

INCIDENCIA

Se estima que la incidencia en niños es de entre 1.5 y 20 por cada mil nacidos vivos. Este cálculo varía mucho según diversos factores como lo son el género, criterios de diagnóstico, factores genéticos y raciales, edad y población examinada. La incidencia reportada ha incrementado significativamente desde el advenimiento de los tamizajes clínicos y ultrasonográficos. La prevalencia en Costa Rica es de 6 por cada mil nacidos vivos, siendo una de las más altas del mundo. Ocupa el primer lugar en frecuencia, como malformación congénita en nuestro país (10). La Afección es bilateral en más del 50% de los pacientes y afecta ocho veces más a las mujeres que a los hombres. También es más común cuando hay antecedentes heredo familiares positivos o historia de parto pélvico. (2).

PATOGENESIS

Mucho se ha argumentado sobre la génesis de la enfermedad, actualmente hay consenso en

el hecho de que es el resultado final de la mezcla de factores genéticos y ambientales. A grandes rasgos, se piensa que algunos factores genéticos predisponen a los neonatos a nacer con articulaciones coxo-femorales muy laxas (1 de cada 80 recién nacidos (2) las cuales, por lo general y en la mayoría de los casos, corregirán en las primeras semanas de vida. Sin embargo si en este lapso las caderas laxas, que en el útero estaban flexionadas, son extendidas de forma pasiva la cabeza femoral puede dislocarse y subsecuentemente recolocarse o mantenerse dislocada. Es evidente que esta patología más que una enfermedad del nacimiento es una sucesión de eventos. Por esto es importantes que se haga conciencia sobre la importancia de interrumpirlos precozmente.

FACTORES DE RIESGO

La Asociación Americana de Pediatría recomienda utilizar los factores de riesgo para identificar recién nacidos cuyo riesgo de displasia evolutiva de cadera pueda poner en duda al médico tratante, a pesar de estar frente a un examen físico normal. Esto exigiría la utilización de otros métodos de diagnóstico como la ultrasonografía con el fin de descartar la patología. Los marcadores de alto riesgo de DEC son:

a. Antecedentes heredo familiares de DEC.

- b. Sexo femenino.
- c. Parto pélvico.

La presencia de más de un factor de riesgo obliga a considerar el ultrasonido hacia las 6 semanas de vida para descartar la presencia de alteraciones de la cadera aunque no haya signos físicos que lo sugieran. (11). Existen otros factores que tradicionalmente se han asociado a un riesgo mayor de presentar DEC como lo son la prematuridad, oligohidramnios, parto por cesárea, deformidades posturales, deformidades faciales, malformaciones congénitas en general y macrosomía. La presencia de alguno de estos factores obligará al médico a poner especial atención al examen físico, sin embargo no son indicación para realizar exámenes de gabinete ya que su asociación no ha sido bien establecida.

DIAGNÓSTICO

El diagnóstico de la displasia evolutiva de cadera es la piedra angular en la lucha contra esta patología porque como se ha mencionado las alteraciones secundarias son tiempo dependientes y además causan gran dolor y limitación funcional en el peor de los casos.

Las herramientas para el diagnóstico son:

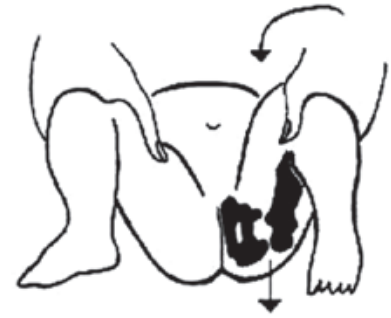- a. El examen físico.
- b. Ultrasonido.
- c. Radiografía.

EXAMEN FÍSICO

Como se mencionó anteriormente la DEC no presentará síntomas en un recién nacido por lo que el examen físico detallado y minucioso son fundamentales. La sospecha debe aumentar ante la presencia de factores de riesgo. Debe ser repetido cada vez que se valore al niño hasta que empiece a caminar. Se calcula que el 50% de los casos de DEC se pueden diagnosticar por examen físico (Ortolani y Barlow). El 35% de los casos se detectarán en el segundo semestre clínicamente. Se ha demostrado que 15% de caderas ecograficamente anormales pasan inadvertidas pese a una historia clínica y examen físico correcto. (11). Las maniobras de Ortolani y Barlow se deben realizar en el periodo neonatal precoz.

a. Maniobra de Barlow: La pierna y la rodilla flexionadas se sujetan suavemente con la mano, se coloca el pulgar en el trocánter menor y el resto de los dedos en el mayor, luego la cadera se aduce levemente y se empuja hacia posterior con la palma de la mano, la sensación de un “pistoneo” de la cabeza femoral luxandose por el borde posterior del acetábulo constituye el hallazgo positivo.

Un Barlow positivo traduce una cadera que es luxable.



b. Maniobra de Ortolani:

El miembro flexionado se sujeta como en la maniobra de Barlow, se abduce la cadera mientras que el fémur se levanta suavemente con los dedos sobre el trocánter mayor. En una maniobra positiva se tendrá la sensación de que la cadera se reduce dentro del acetábulo. (7). La percepción de un “click” no traduce patología de la cadera.



La sensibilidad del Barlow y Ortolani disminuirá con el tiempo aproximadamente a partir de los 2 meses de edad, momento en el cual otros signos como la dificultad para abducir pasivamente los muslos se hacen importantes.

c. Abducción pasiva de las caderas:

Las caderas flexionadas se abducen pasivamente lo mas posible. Si una o ambas cadera están luxadas, la cabeza femoral, que es el punto pivote durante la abducción, estará posterior, lo que causará la tensión de los músculos

aductores e impedirá que la cadera sea abducida más de 60 grados.

d. Asimetría de pliegues: Este es un signo no confiable ya que con frecuencia da falsos positivos y falsos negativos (3).

e. Signo de Galeazzi: En presencia de dislocación unilateral el acortamiento del muslo es más evidente cuando las caderas están flexionadas y el nivel de las rodillas es comparado. Un Galeazzi positivo mostrará una rodilla más alta que la otra (2).

ULTRASONOGRAFIA

Definitivamente el ultrasonido es el estudio más importante antes de los tres meses en el diagnóstico de displasia evolutiva de cadera, esto porque el desarrollo cartilaginoso de la cadera a estas edades limita la utilidad de radiografía convencional. El US tiene una especificidad y sensibilidad de cerca del 90%. (14). Se recomienda realizar ecografía de cadera a todo niño de quien se tenga sospecha clínica, sistemáticamente a los pacientes en alto riesgo, es decir, aquellos con más de un factor de riesgo y para el control de casos ya diagnosticados. (11)

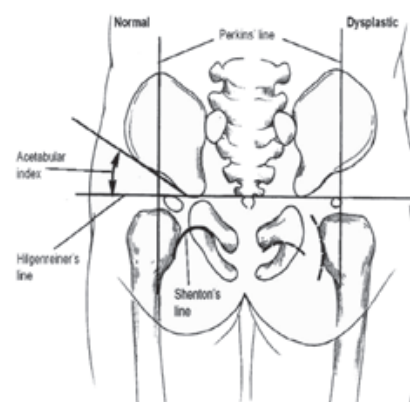
La ecografía diagnóstica de cadera debe realizarse entre la cuatro y ocho semanas de vida.

El ideal sería poder realizar ecografía de cadera a todo niño recién nacido como tamizaje por DEC, desgraciadamente esto

requeriría de equipo costoso que no está disponible en todos los centros de salud de nuestro medio, además se habla de que es un método marcadamente operador dependiente, que requiere de un observador experimentado. (15)

RADIOGRAFÍA DE PELVIS

El mayor rendimiento de los estudios radiográficos se logran después de los dos meses de vida (algunos autores hablan de cuarto a sexto mes), ya que en la DEC los primeros cambios sobre las estructuras óseas ocurren después de las cuatro a seis semanas de manifestada la laxitud articular. (15). En la radiografía de pelvis para el estudio de DEC deben realizarse algunas mediciones básicas. Se traza la línea de Hilgenreiner horizontalmente uniendo los extremos inferiores del íleon o los extremos superiores de las ramas isquiopúbicas. Se traza una línea a lo largo del techo del acetábulo y que corte la línea de Hilgenreiner. El ángulo entre ambas es el índice acetabular. Este ángulo se considera anormal por encima de 40 grados en lactantes. A partir del año de vida debe ser menor de 25 grados. Por último se dibujan unas líneas verticales que pasen por el margen lateral del acetábulo. El núcleo de osificación de la cabeza femoral debe estar en el ángulo infero interno (9).



TRATAMIENTO

1. Recién nacidos hasta 6 meses: la ortesis en abducción debe mantener una flexión de 90 a 100% y una abducción no mayor a 70 grados. Este tratamiento es exitoso en 95% de los casos (1). Una vez que la cadera radiológicamente o ultrasonográficamente es normal se mantiene la ortesis por 2 meses. Si el objetivo no se alcanza tras 2 o 3 meses se realizara tracción o yeso pelvipédico.
2. Niños de 6 meses en adelante: En estos casos la ortesis de abducción pierde eficacia, por lo que se deberán emplear técnicas más cruentas como tracciones y osteotomías cada vez menos porcentaje de éxito.

Recomendaciones según el Comité de Expertos de la APP (11)

1. Todo neonato debe ser explorado por un profesional competente a los 2-4 días y 1, 2, 4, 6, 9 y 12 meses, incluida la exploración de caderas.
2. A partir del sexto mes la mejor

prueba para descartar displasia es la radiografía.

3. No se recomienda la ecografía sistemática en todos los recién nacidos.
4. Ante un Ortoloni o Barlow positivo se recomienda derivación a ortopedia.
5. Ante Ortolani o Barlow dudoso se recomienda reevaluar en 2 semanas. Si persiste la duda se deberá referir al ortopedista o bien practicar US.

RESUMEN

La displasia evolutiva de cadera (DEC) es una enfermedad bastante frecuente, tanto como el pie zambo en los niños. La diferencia es que la segunda es totalmente evidente al nacimiento, mientras que la primera no da manifestaciones clínicas, es por esto que es muy frecuentemente pasada por alto. El problema es que entre más tardío se implante el tratamiento de esta enfermedad más difícil es corregir sus secuelas y por ende los resultados son progresivamente peores. Lo anterior nos habla de la importancia de que los médicos que están en contacto con los recién nacidos y lactantes entiendan que se debe buscar indicios de esta patología en todas las consultas hasta que el

niño inicie la deambulaci3n. Una buena historia clínic a orientada a descubrir factores de riesgo y un examen físico detallado buscando los signos de Ortolani, Barlow, limitaci3n a la abducci3n, asimetría de pliegues, acortamiento de extremidades inferiores, son la clave de un diagnóstico exitoso. La radiografía de pelvis y sobre todo el US de cadera son instrumentos muy valiosos en los cuales el clínico se puede apoyar para hacer el diagnóstico precoz y así instaurar el tratamiento lo más temprano posible.

De esta forma se evitará la destrucci3n de la articulaci3n coxo-femoral y todas sus implicaciones sobre la vida de una persona.

BIBLIOGRAFIA

1. Bialik Visto, Bialik Gadi, et al. Developmental dysplasia of the hip: A new approach to incidence. *Pediatrics*, official journal of the AAP. 1999; 103; 93-99.
2. Bruce Salter Robert. *Textbook of disorders and injuries of the musculoskeletal system*. 3ra edici3n. LipincottWilliams and Wilkins. 146-156. United States 1999.
3. Dezateux C, Broen J, et al. Performance, treatment pathways, and effects of alternative dysplasia of the hip in the United Kingdom. *Arch. Dis. Child*. 2003; 88; 753-759.
4. Elbourne D, Dezateux C. Hip dysplasia and ultrasound imaging of whole populations: the precautionary principle revisited. *Arch. Child. Fetal Neonatal Ed*. 2005;90;2-4.
5. Fuentes Diaz A, Sanchaz Navas L, et al. Factores de riesgo perinatal y obstetrico para luxacion congenita de cadera. *An Esp Pediatr* 1997, 46 (1):29-32.
6. Guaracy Carvalho Filho, Alceu Gomes Chueire, et al. Surgical treatment of the congenital dislocation of the hip after walking age: open reduction and Salter's osteotomy. *Acta ortop. Bras*. Vol 11 no. 1. 37-41. 2003
7. Harcke HT: The role of ultrasound in diagnosis and management of developmental dysplasia of the hip. *Pediatr Radiol* 1995; 25: 225-227.
8. Lowry C A, Donoghue V B, et al. Auditing hip ultrasound screening of infants at increased risk of developmental dysplasia of the hip. *Arch. Dis. Child*. No. 90. p. 579-581. octubre 2005.
9. Macnicol M F. Results of a 25- year screening programme for neonatal hip instability. *J Bone Joint Surg /Br/* 1990; 72-B: 1057-1060.
10. Monge-Bonilla Cecilia, Sánchez-Ramírez Adriana, et al. Diagn3stico tardío de displasia evolutiva de cadera en la poblaci3n infantil costarricense en el periodo 1996-2000. *Acta Med. Costarric*, sep. 2002, vol 44, no. 3, p. 117-120. ISSN 0001-6002.
11. Sánchez Ruiz Cabello J, et al. Luxaci3n congénita de cadera. Displasia evolutiva de cadera. *Revista Pediatría de Atenci3n Primaria*. Vol III. No. 11, p.93-99. Julio/Septiembre 2001.
12. Sánchez Ruiz-Cabello Javier. Cribado de la displasia evolutiva de cadera. *Revista PrevInfad*. no 30. 28-34. Octubre 2002.
13. Tachdjian M: *Ortopedia pediátrica*. Buenos Aires: Editorial Interamericana, 1994; 322-564.
14. Terver SP, Constine RM, et al. Congenital dislocations of the hip-Prognostic implications of early diagnosis. *West J Med* 131:98-103, agosto 1979.
15. Varela J, et al. Displasia del desarrollo de caderas: Radiografía o ultrasonografía? A quienes y cuando?. *Rev. Chil. Pediatr.*, jul 2001, vol 71, no. 4, p. 354-356. ISSN 0370-4106.