

## GASTROENTEROLOGÍA

# SÍNDROME DE BOERHAAVE. UNA CAUSA INFRECUENTE DE PERFORACIÓN ESOFÁGICA

Juan José Meléndez Lugo\*

## SUMMARY

**Boerhaave's Syndrome or spontaneous rupture of the esophagus is a rare cause of esophageal perforation with a high mortality. Usually presents after overindulgence in food or drink with vomiting followed by nonspecific symptoms such as chest pain, dyspnea, and subcutaneous emphysema, among others. The diagnostic approach depends of a high index of suspicion and the treatment is directly dependent of the time of onset being the surgical intervention the main approach.**

## INTRODUCCIÓN

La ruptura esofágica espontánea o síndrome de Boerhaave, es una condición muy poco frecuente caracterizada por una mortalidad elevada. Representa una forma de barotrauma al esófago con un gran potencial de complicaciones que hacen necesario el reconocimiento temprano y un abordaje oportuno.

## HISTORIA

El Dr. Herman Boerhaave describió por primera vez la ruptura esofágica con sepsis mediastinal

secundario a emesis basado en los hallazgos del cuadro clínico y la autopsia de su paciente eje, el comandante de la flota holandesa del siglo 18, el Barón Jan Gerrit van Wassenaeer heer van Rosenberg<sup>1</sup>. En su revisión: "Atrocis, nec descripti prius, morbi historia"<sup>5</sup>, anota que una noche de 1774 fue llamado a atender a dicho paciente por haber caído agudamente enfermo. Describe que después de haber consumido gran cantidad de alimentos y alcohol, el Barón van Wassenaeer intentó aliviar su saciedad induciéndose el vomito con un fármaco emético

\* Médico Asistente General. Clínica Clorito Picado T. Coordinador y Jefe de Cátedra de Fisiología Médica en la Universidad Autónoma de Centroamérica (UACA) [juanj14@hotmail.com](mailto:juanj14@hotmail.com)

(Un derivado de Ipecacuana, comúnmente utilizado en la época). Mientras lo hacía, el paciente experimentó un fuerte dolor torácico y una sensación de ruptura arriba de su estómago. Esta acertada predicción, fue respaldada por el Dr. Boerhaave gracias al reconocimiento durante la autopsia de contenido gástrico en la cavidad pleural izquierda sumado a una perforación transversal del esófago distal.

Pese a la gran cantidad de referencias al respecto, tuvieron que pasar cerca de 200 años para comenzar a darse avances en el tema, como el primer drenaje exitoso por Frink en 1941 y el primer cierre satisfactorio por Barret en 1947 <sup>4-14</sup>, dejando de ser un diagnóstico post mortem.

## ETIOLOGÍA

Barogénico en origen, las causas de la ruptura esofágica espontánea se dan en condiciones en las que ocurre un aumento súbito de la presión intraabdominal, la cual se transmite al esófago contra una glotis cerrada. Este aumento de presión usualmente es producto de náuseas y vómitos, pero también puede ocurrir durante la defecación, el parto, convulsiones, levantamiento de pesas o estatus asmático <sup>2</sup>. La etiología principal descrita corresponde al vómito, presente en más de un 75% de los

pacientes <sup>10</sup>.

## FISIOPATOLOGÍA

Sin importar la causa de la perforación, una respuesta inflamatoria fulminante mediastinal puede ocurrir producto de la exposición en este espacio de bacterias, enzimas salivares, digestivas, gástricas y secreciones biliares <sup>18</sup>. Además, la presión negativa intratorácica del mecanismo de la respiración, exacerba la circulación de estos materiales. Todos estos eventos llevan al desarrollo de hipovolemia, hipoperfusión, inflamación sistémica, sepsis y fallo multiorgánico, usualmente iniciando por el sistema respiratorio. Si no se somete el paciente a ningún tratamiento, la perforación esofágica espontánea es virtualmente incompatible con la vida. De esta forma alrededor de un 35% de los pacientes sobreviven el primer día, 11% 2 días y 0% 1 semana <sup>16</sup>. Factores asociados a la pobre supervivencia de los pacientes involucran: la localización de la perforación, la causa, el tiempo ocurrido entre el inicio y la intervención, comorbilidades del paciente, condiciones esofágicas intrínsecas y la perforación simultánea de la pleura parietal <sup>14</sup>. Característicamente los estudios concuerdan que la zona de ruptura

más frecuente se da en el esófago torácico distal, muy raramente extendiéndose a esófago abdominal, y en la mayoría de los casos (90%) de lado izquierdo, hacia la pleura izquierda; lo último se ha logrado reproducir en laboratorio sugiriendo la posibilidad de una debilidad de la pared esofágica en esa zona.

En el año 2006 se publicó un estudio por Korn y colaboradores <sup>15</sup>, en el que se planteaba la posibilidad de que exista una zona de debilidad en la pared esofágica que explique la alta incidencia de ruptura espontáneas en ese punto. Ellos encontraron a través de estudios con cadáveres e insuflación esofágica, que en efecto, la ruptura se produce por un aumento súbito en la presión intraesofágica y usualmente se produce una perforación de 2 a 6 cm de largo, localizada en el lado izquierdo del tercio esofágico inferior, sobre el diafragma (3-6cm arriba), de forma longitudinal. El estudio confirmó la existencia de un punto de debilidad en la pared del esófago distal, correspondiente al área de contacto entre las fibras "clasp" (fibras musculares transversales y semicirculares cortas) con las fibras "sling" (Fibras musculares oblicuas cortas y largas) que abrazan la porción distal del esófago y el estómago proximal en la curvatura mayor, como se muestra en la figura 1 y 2.

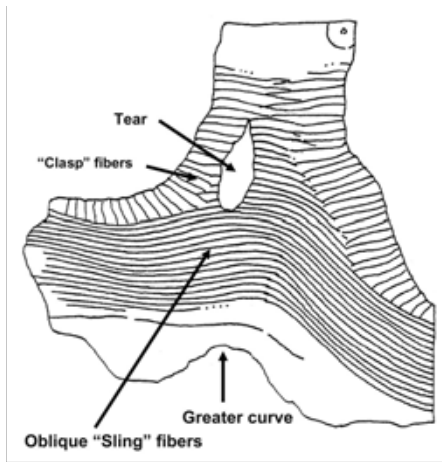


Figura 1. Esquema del sitio de ruptura esofágica más frecuente en Síndrome de Boerhaave <sup>15</sup>

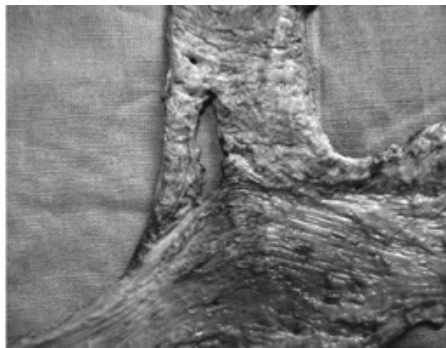


Figura 2. Ruptura esofágica en sitio de debilidad más frecuente <sup>15</sup>

Vale la pena mencionar que en los pocos casos que se han reportado en niños (50% en neonatos) la ruptura se presentó de lado derecho y hacia la cavidad pleural derecha <sup>3</sup>.

## CLÍNICA

El cuadro característico es de un paciente masculino, entre 40 y 60 años, que inicia con dolor torácico precedido de episodios violentos de vómito, asociado a ingesta importante de alimentos

y bebidas. Se ha descrito al dolor como punzante, severo e incapacitante, de ubicación subesternal, en hemitorax izquierdo o epigástrico, pudiendo irradiar a cuello, hombro, dorso, o hipocondrio izquierdo, que empeora con deglución. No suele aliviar con cambios de posición y pobre respuesta analgésica con los narcóticos. Asociado a lo anterior se encuentra la aparición de disnea, como resultado del dolor per se, de irritación pleurítica por el contacto de contenido gástrico en espacio pleural y mediastinal y por compromiso de la ventilación secundario al hidroneumotorax asociado <sup>10</sup>. Además: Fiebre (Ante procesos sépticos), enfisema subcutáneo y colapso cardiovascular. Se han anotado además manifestaciones características como el Signo de Hamman (20% de los casos): auscultación torácica de un sonido burbujeante o crepitante sincrónico con los latidos cardíacos. La tétrada de Goth, constituida por enfisema subcutáneo en cuello, dolor torácico, disnea y postración y la tríada de Mackler por enfisema subcutáneo, dolor torácico y vómito <sup>8</sup>. A pesar de todo lo anterior, sumado a la poca especificidad de los signos y síntomas, el diagnóstico es habitualmente tardío o pasado por alto. La incidencia de diagnóstico

erróneo se eleva tanto como un 50% <sup>13</sup>.

## DIAGNÓSTICO

Pese a la gran disponibilidad de estudios para la valoración de la perforación esofágica, una alta sospecha clínica debe mantenerse como el pilar diagnóstico principal. Todo paciente que consulte con dolor o fiebre secundaria a un vómito violento debe ser evaluado agresivamente. La esofagografía con contraste (hidrosoluble al inicio seguido de bario si la inicial salió negativa) representa la prueba más confiable para demostrar la presencia y localización de la ruptura, y por lo tanto, es obligatoria en los pacientes en los que se sospecha esta entidad <sup>18</sup>. Una opción práctica, con gran accesibilidad y que aporta gran información corresponde a la Radiografía de Tórax 12 (Con el paciente de pie), en la que se puede documentar la presencia de derrame pleural, neumotórax (incidencia de 91 a 80%), enfisema subcutáneo en cuello y pared torácica, y neumomediastino. Vale mencionar que puede ser normal en el 12% de los pacientes. En casos en que la sospecha clínica sea muy alta y los estudios con contraste sean negativos, es de utilidad realizar un TAC. De hecho, el TAC de tórax puede ser

complementario a los estudios anteriores para localizar la zona de la perforación y las colecciones de líquido y en pacientes no cooperadores o por dificultad técnica como en pacientes sedados o intubados.<sup>18</sup> Por último, los estudios endoscópicos son de poca utilidad en la evaluación de estos pacientes, a menos que en los estudios descritos se haya descartado ruptura. Entre los factores más importantes que entorpecen el diagnóstico temprano se encuentran el amplio diagnóstico diferencial. Entre ellos se encuentran: úlcera péptica perforada, infarto agudo al miocardio, pancreatitis aguda, pericarditis, tromboembolismo pulmonar, aneurisma disecante de aorta, neumotórax espontáneo, hernia diafragmática, entre otras<sup>14</sup>

## TRATAMIENTO

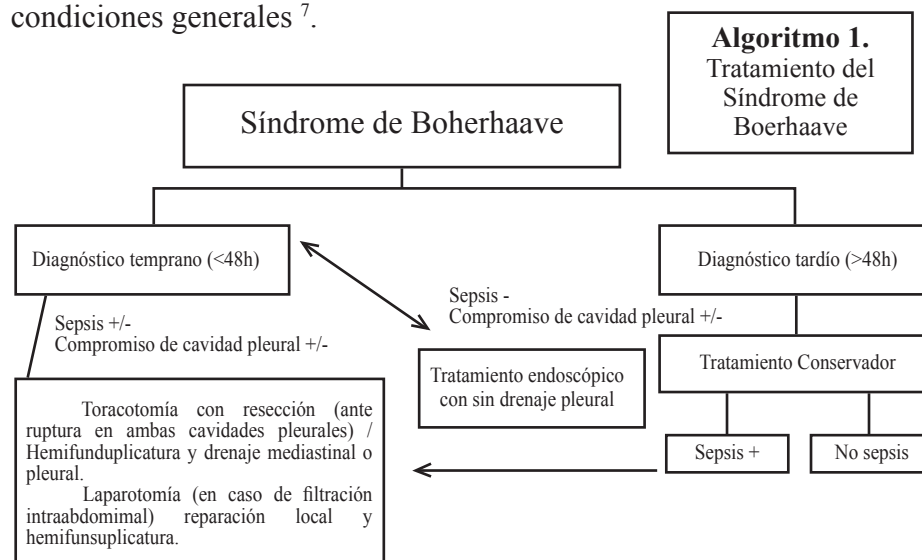
Las últimas revisiones bibliográficas lo dividen en 3 categorías: conservador, endoscópico y quirúrgico.

**Tratamiento conservador:** consiste en succión nasogástrica, nutrición parenteral total, o vía enterostomía, antibióticos de amplio espectro y/o drenaje percutáneo de los abscesos<sup>19</sup>. Se ha establecido que para poder llevar a cabo este tipo de intervención el paciente debe

tener una perforación tardía, con al menos 5 días, ausencia de signos y síntomas de sepsis severa, perforaciones pequeñas selladas, contaminación limitada al mediastino, espacio pleural conservado o que tengan una cavidad drenada hacia el esófago<sup>9</sup>. En necesario hacer la salvedad de que en caso de rupturas con diagnóstico temprano o pacientes que muestran signos de sepsis deben ser operados sin retraso.

**Tratamiento Endoscópico:** existe amplia literatura que apoya la inserción endoscópica de stents metálicos auto expandibles y stents de plástico removibles auto expandibles<sup>11</sup> como buena alternativa en pacientes con diagnóstico tardío y en pobres condiciones generales<sup>7</sup>.

la interrupción de la fuga mediastinal. Puede incluir: exploración y drenaje, exclusión y desviación esofágica, reparación primaria con y sin reforzamiento con tejido autógeno (Epiplón, músculo, pleura, pulmón)<sup>6</sup> y esofagectomía con reconstrucción o remplazo inmediato o en una segunda intervención. Debido a la poca frecuencia de estos casos, existe aún gran variabilidad de criterios y controversias con respecto al tratamiento mas adecuado. Recientemente en un estudio publicado por de Schipper y colaboradores<sup>9</sup> se propone un algoritmo terapéutico con el objetivo de estandarizar el manejo y unificar criterios (Algoritmo 1)



**Tratamiento quirúrgico:** Las opciones son variadas con un objetivo común: el drenaje del mediastino infectado y

Con respecto a estas modalidades terapéuticas y con el advenimiento de los métodos mínimamente invasivos, ya se han publicado

estudios con resultados alentadores como el realizado por Toelen y colaboradores <sup>17</sup>, en el que se reporta la sutura de la ruptura esofágica y el drenaje de una colección en mediastino por medio de laparoscopia, sin mayores complicaciones. Todas las medidas anteriores tienen como objetivo principal, preservar la integridad del paciente y evitar las complicaciones, entre las que se incluyen: fugas persistentes, efusión pleural y empiema, neumotórax, abscesos mediastinales, mediastinitis y sepsis. Debido a la aparición tan rápida de estas, no se puede enfatizar demasiado la importancia de un diagnóstico temprano para mejorar el pronóstico y la supervivencia del paciente.

## RESUMEN

El síndrome de Boerhaave o la ruptura esofágica espontánea, es una causa rara de perforación esofágica con elevada mortalidad. Asociada a una ingesta abundante de alimentos con vómitos violentos subsecuentes, presenta síntomas inespecíficos como dolor torácico, disnea, enfisema subcutáneo, etc. El diagnóstico depende de una alta sospecha clínica y el tratamiento

varia en dependencia del tiempo de evolución siendo la cirugía la principal opción terapéutica.

## BIBLIOGRAFÍA

- Adams, B. D., Sebastian, B. M. and Carter, J. (2006), Honoring the Admiral: Boerhaave-van Wassenae's syndrome. *Diseases of the Esophagus*, 19: 146–151. doi: 10.1111/j.1442-2050.2006.00556.x
- Ankur A Kothari, Komal A Kothari. Atypical presentation of Boerhaave's syndrome. *Indian Journal of Gastroenterology* 2004, Vol 23 May – June 119
- Antonis JH, Poeze M, Van Heurn LW. Boerhaave's syndrome in children: a case report and review of the literature. *J Pediatr Surg*. 2006 Sep;41(9):1620-3.
- Barrett NR. Report of a case of spontaneous perforation of the oesophagus successfully treated by operation. *BrJ Surg* 1947; 35: 216-8.
- Boerhaave, H. *Atrocis nec descripti prius, morbi historia, Secundum medicarum artis leges conscripta*. Lugd Bat Boutes-teniana Leyden, 1724. (English translation: *Bull Med Library Assoc* 1955; 43: 217.)
- Brinster CJ, Singhal S, Lee L, Marshall MB, Kaiser LR, Kucharczuk JC. Evolving options in the management of esophageal perforation. *Ann Thorac Surg*. 2004 Apr;77(4):1475-83.
- Chung MG, Kang DH, Park DK, Park JJ, Kim JH: Successful treatment of Boerhaave's syndrome with endoscopic insertion of a selfexpandable metallic stent: report of three cases and a review of the literature. *Endoscopy* 2001; 33: 894–897.
- Curci JJ, Horman MJ. Boerhaave's syndrome: the importance of early diagnosis and treatment. *Ann Surg* 1976; 183: 401 – 8.
- de Schipper JP, Pull ter Gunne AF, Oostvogel HJM, van Laarhoven CJHM: Spontaneous Rupture of the Oesophagus: Boerhaave's Syndrome in 2008. *Dig Surg* 2009;26:1-6 (DOI: 10.1159/000191283)
- Demetrios N Kyriacou. A case of boerhaave's syndrome presenting as diffuse left pulmonary infiltrate. Original Research Article. *Annals of Emergency Medicine*, Volume 20, Issue 11, November 1991, Pages 1239-1242
- Ghasemi KF, Rodriguez HJ, Vesga L, Stewart I, McQuaid KR, Shah HN. Endoscopic Treatment of Boerhaave Syndrome Using a Removable Self-expandable Plastic Stent. *J Clin Gastroenterol*, 2007; Vol 41, Number 9: 863
- Han SY, McElvein RB, Aldrete JS, Tishler JM. Perforation of the oesophagus: correlation of site and cause with plain film findings. *AJ3R* 1985; 145: 537-40.
- Keighley MRB, Girdwood RW, Ionescu MI, Wooler GH. Spontaneous rupture of the oesophagus: avoidance of postoperative morbidity. *Br JSurg* 1972; 59: 649-52.
- Khaqan Jahangir Janjua. Boerhaave's syndrome. Eponyms in medicine revisited. *Postgrad Med F*. 1997; 73: 265-270
- Korn O, Oñate JC, López R. Anatomy of the Boerhaave syndrome. *Surgery*. 2007 Feb;141(2):222-8. Epub 2006 Sep 25.
- Martínez-Ordaz JL, Cornejo-López GB, Blanco-Benavides R.[Boerhaave's Syndrome. Case report and literature review]. *Rev Gastroenterol Mex*. 2002 Jul-Sep;67(3):190-4.
- Toelen C, Hendrickx L, Van Hee R. Laparoscopic treatment of Boerhaave's syndrome: a case report and review of the literature. *Acta Chir Belg*. 2007 Jul-Aug;107(4):402-4.
- Vial CM, Whyte RI. Boerhaave's syndrome: diagnosis and treatment. *Surg Clin North Am*. 2005 Jun;85(3):515-24, ix.
- Vyvas D. Conservative management of a three-day-old esophageal perforation with feeding jejunostomy and prokinetic drug. *Scand J Gastroenterol* 2006; 41:1242-1244