

## PARASITOSIS

ANGIOSTRONGILOSIS  
ABDOMINAL

Anrabel Araya Rivera\*  
 Lucía Quesada Lobo\*\*  
 Hernando Vargas Vargas\*\*\*

## SUMMARY

Abdominal angiostrongyliasis is caused by the nematode *Angiostrongylus costaricensis*. This parasite's life cycle involves at least a mollusk as intermediate host and a rodent as definitive host. Occasionally humans can be accidentally infected, in which case the clinical manifestations involve acute pain of right lower abdominal quadrant, with findings of obstructive granulomatous eosinophilic infiltration of the colon. Epidemiologically the parasite is distributed throughout the American continent,

mainly affecting children. The infection is acquired by accidental ingestion of the parasite, whose life cycle requires the interaction of many environmental determinants. This review aims to update aspects of ultrastructure, life cycle, clinical aspects, diagnosis, treatment and epidemiology of the parasite.

## Key words:

*Angiostrongylus costaricensis*, abdominal angiostrongyliasis, parasitic infection, eosinophilic infiltrate.

## INTRODUCCIÓN

El género *Angiostrongylus* fue descrito por Kamensky en 1905 y desde entonces más de 18 especies han sido clasificadas dentro de este grupo. No obstante, solamente *A. costaricensis* y *A. cantonesis* se han considerado patógenos frecuentes del ser humano<sup>(22)</sup>. *A. costaricensis* fue descrito por Morera y Céspedes en 1971<sup>(22)</sup>. Sin embargo la investigación sobre este parásito se remonta a varios años antes de su descripción morfológica, a causa de la aparición de cuadros

\* Laboratorio Clínico, Hospital R.A. Calderón Guardia, San José, Costa Rica.

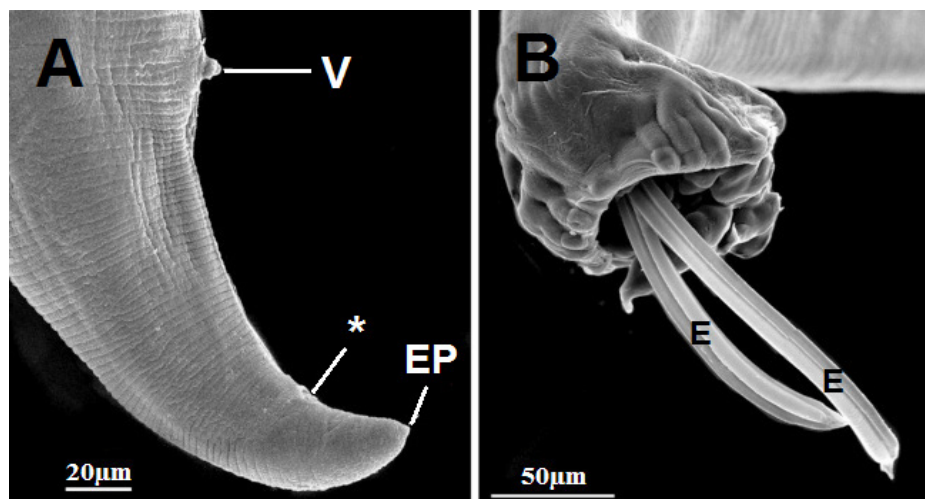
\*\* Laboratorio Clínico, Hospital México, San José, Costa Rica.

\*\*\* Laboratorio Clínico, Hospital R.A. Calderón Guardia, San José, Costa Rica.

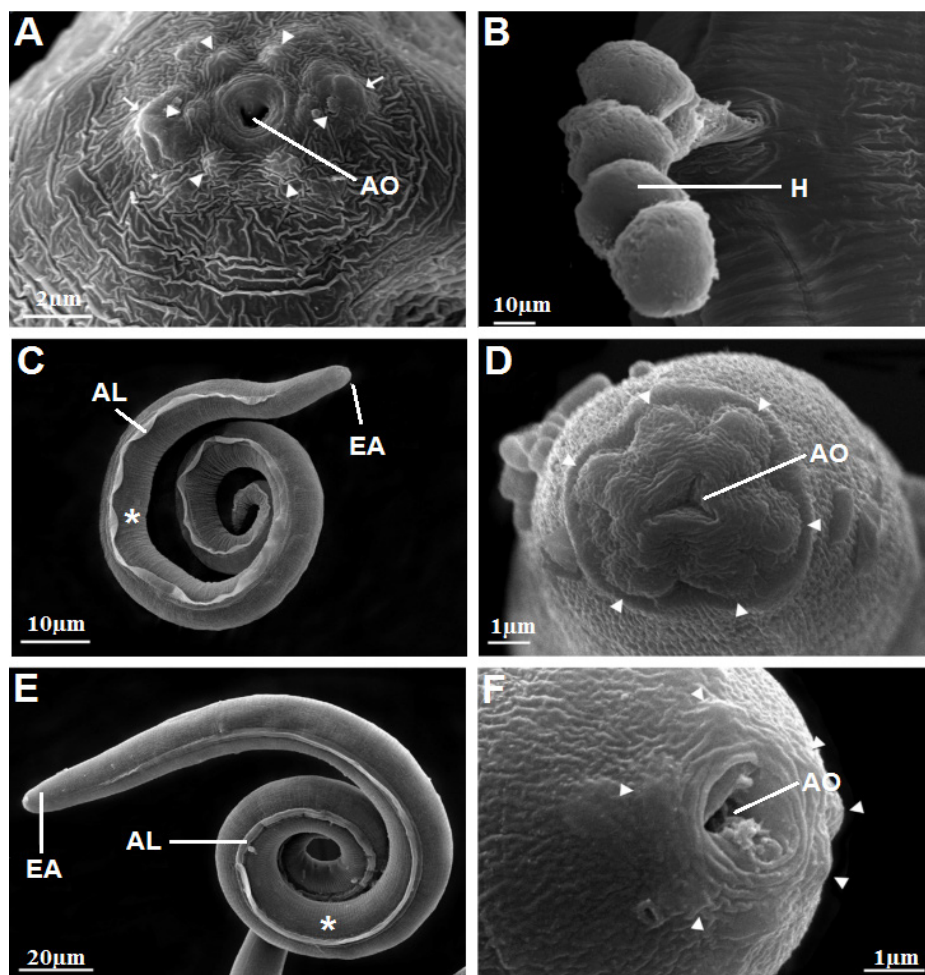
de abdomen agudo en niños. Los cuales a nivel histológico presentaban infiltración eosinofílica de la mucosa y submucosa intestinal, así como formación de granulomas con obstrucción y necrosis ileocecal (22).

## ULTRAESTRUCTURA Y MORFOLOGÍA

El verme macho es filiforme con una longitud promedio de 18 mm y 0,20 mm de ancho. Tiene gubernáculo de 45  $\mu$ m, bursa copulatrix y espículas estriadas en forma de gancho (Figura 1A). Los testículos se ubican posteriores a la unión esófago-intestinal<sup>(29)</sup>. La hembra mide en promedio 35 mm de largo y 0,35 mm de ancho (Figura 1B). Los tubos uterinos se enroscan alrededor del tubo digestivo y dan origen a una estructura tipo “barber-pole” característica<sup>(29)</sup>. Ambos sexos presentan labios cefálicos protruibles (Figura 2A), lo cual tiene valor taxonómico pues los diferencia de *A. cantonensis*<sup>(29)</sup>. Los huevecillos de *A. cantonensis* miden en promedio 125  $\mu$ m (22,29). El análisis con microscopía electrónica describe dos morfologías<sup>(29)</sup>. El primer morfotipo (embrionado) es ovoide, con extremos redondeados y fue descrito por Morera<sup>(22)</sup>. El segundo morfotipo (no embrionado), es esférico y



**Figura 1.** Microscopía electrónica de *Angiostrongylus costaricensis*. Verme hembra (A), en el extremo posterior (EP) se aprecia la vulva (V) y el ano (\*). Verme macho (B), se observa la bursa copulatrix con dos espículas (E) proyectadas posteriormente.



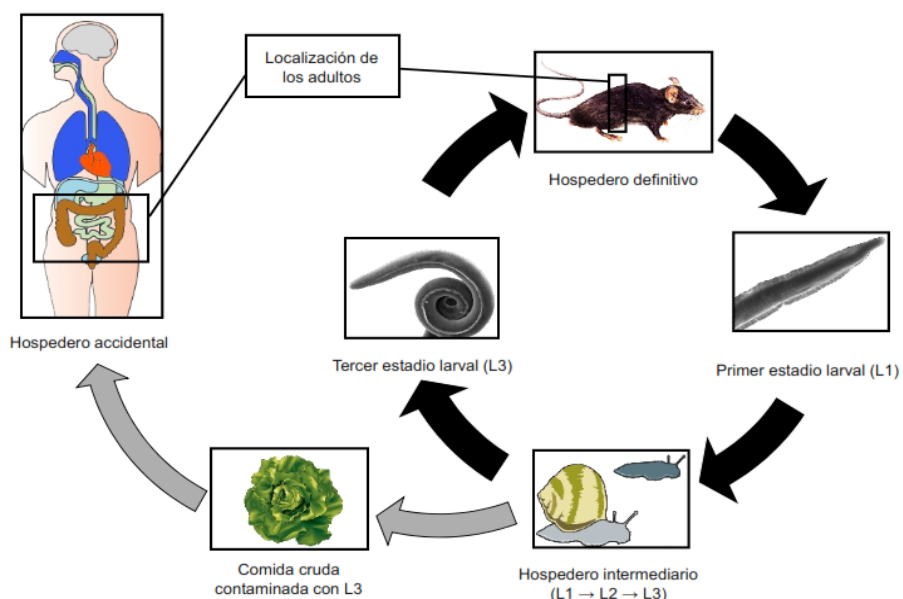
**Figura 2.** Microscopía electrónica de *Angiostrongylus costaricensis*. Verme adulto (A), se muestra la abertura oral (AO) y papilas cefálicas (flechas). Huevecillos no embrionados (B) siendo expulsados (H). Estadio larval L1 (C) y estadio larval L2 (E), se señala el extremo anterior (EA), las alas longitudinales (AL) y las estriaciones cuticulares (\*). Estructura cefálica de L1 (D) y de L3 (F), mostrando la abertura oral (AO) y las papilas cefálicas (flechas).

más pequeño (**Figura 2B**)<sup>(29)</sup>.

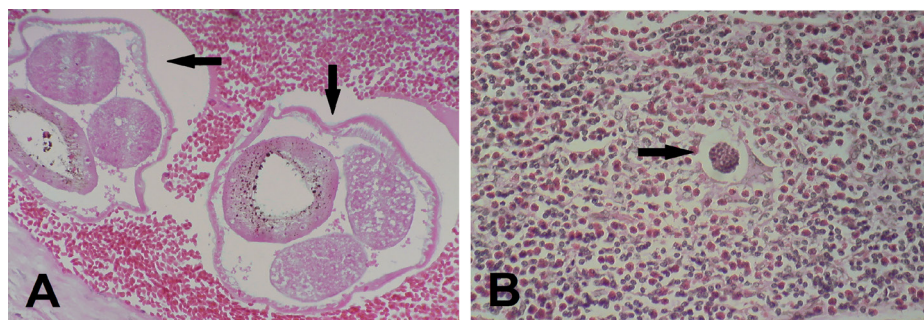
La larva de primer estadio (L1), tiene cutícula bien desarrollada, estriaciones y alas longitudinales<sup>(29)</sup> (**Figura 2C y 2D**). Estas estructuras se acentúan en el estadio L3 y desaparecen en los adultos. En la L1 no se aprecian labios ni papilas sensoriales cefálicas<sup>(29)</sup>. El estadio L2 ha sido poco descrito debido a la dificultad para recuperarlo del molusco<sup>(17)</sup>, su morfología es similar a la L1, pero es positiva a la tinción PAS, a diferencia de la L1 y L3<sup>(17)</sup>. El estadio larval L3, presenta las mismas características que la L1 pero con desarrollo de las estructuras cefálicas (**Figura 2E y 2F**)<sup>(29)</sup>.

## CICLO DE VIDA DEL PARÁSITO

*A. costaricensis* tiene un ciclo de vida indirecto que involucra moluscos como hospederos intermediarios y roedores como hospederos definitivos<sup>(20,21,24)</sup>. Entre los hospederos incidentales del parásito, se encuentra el ser humano y otros primates<sup>(20,24)</sup>. La familia Veronicelliadae es el grupo de moluscos epidemiológicamente más importante para mantener el ciclo de vida del parásito<sup>(5,6,13)</sup>. En nuestro país, los hospederos intermediarios más significativos son *Vaginulus plebeius* y *Phyllocaulis variegatus*<sup>(22)</sup>.



**Figura 3.** Representación esquemática del ciclo de vida de *Angiostrongylus costaricensis*. El estadio larval L1 sale con las heces del hospedero definitivo y penetra o es ingerida por el hospedero intermediario, donde se desarrolla la L2 y L3. La larva de tercer estadio es infectante para el hospedero definitivo y para el ser humano por ingestión del molusco o por ingestión de comida contaminada.



**Figura 4.** Lesiones histológicas por *Angiostrongylus costaricensis*. Verme adulto ocluyendo arteria mesentérica de *Sigmodon hispidus* (A) (Hematoxilina-Eosina (HE), 40X). Infiltrado eosinofílico y huevecillo inmaduro en apéndice de colon humano (HE, 100X) (B).

Así mismo, los hospederos definitivos epidemiológicamente importantes son roedores como *Rattus rattus*, *Sigmodon hispidus* y *Oryzomys spp.*<sup>(24)</sup>.

En el ciclo de vida de *A. costaricensis*, las larvas L1 excretadas en las heces del huésped definitivo infectan al molusco penetrando la cutícula (**Figura 3**)<sup>(7,8)</sup>. En el molusco,

las L1 mudan al estadio L2 y subsecuentemente al estadio L3, las cuales se alojan cerca de las glándulas de secreción de moco<sup>(4)</sup>. En este punto las larvas L3 se consideran infectantes y pueden llegar de nuevo al hospedero definitivo por deglución completa del veronicélido o por ingestión del moco con la L3 (**Figura 3**)<sup>(3,4)</sup>. Una vez ingerida, la L3



penetra activamente hasta los vasos linfáticos mesentéricos y migra al conducto torácico superior, pasando a la circulación pulmonar<sup>(1,7,8)</sup>. Para finalmente alojarse en las arteriolas mesentéricas, mediante mecanismos aún poco esclarecidos<sup>(7,8)</sup>. Una vez ahí, la larva inicia su desarrollo hasta el verme adulto, en cuyo caso, la hembra ovopositará huevecillos que madurarán hasta L1 y saldrán junto con las heces del huésped definitivo, para finalmente completar el ciclo de vida (**Figura 3**)<sup>(1,4)</sup>.

### INFECCIÓN EN EL SER HUMANO Y CUADRO CLÍNICO

El ser humano es un hospedero incidental de *A. costaricensis*. Por lo tanto el parásito no es capaz de completar su ciclo de vida y no se expulsan los estadios inmaduros en las heces<sup>(22)</sup>, sino que los huevecillos se acumulan en las arteriolas que irrigan el tejido afectado (**Figura 4A**)<sup>(14,15)</sup>. El periodo prepatente abarca de uno a varios meses<sup>(15,16)</sup>, en función del número de larvas ingeridas y de la respuesta inmunológica del individuo<sup>(25,26)</sup>. El acúmulo de huevecillos y la intensa respuesta celular eosinofílica, producen falta de perfusión y finalmente genera necrosis tisular por isquemia (**Figura 4B**)<sup>(12,18)</sup>. La

clínica observada en los pacientes involucra dolor abdominal, fiebre y en casos aislados enfermedad diarreica y vómito. Los signos clínicos frecuentes incluyen hiporexia, distensión abdominal, astenia y adinamia<sup>(25)</sup>. En los hallazgos de laboratorio, es frecuente encontrar valores de hemoglobinas normales, leucocitosis entre 14000 a 20000/ $\mu$ L, eosinofilia superiores a 10% y frecuentemente entre el rango de 30 a 60%<sup>(25)</sup>. El test Morera que es la prueba serológica de rutina, la cual está positiva en más del 99% de los casos, no obstante su valor predictivo negativo es muy bajo<sup>(9)</sup>.

### DIAGNÓSTICO DE LA ANGIOSTRONGILOSI ABDOMINAL

La prueba serológica más utilizada para el diagnóstico de angiostrongilosis ha sido el Test de Morera<sup>(9,10)</sup>, este consiste en una aglutinación que usa antígenos lisados del parásito y los adsorbe en micropartículas que serán el soporte para los anticuerpos del paciente<sup>(9,10)</sup>. Estos ensayos con lisado completo de antígenos, detectan varios isotipos de inmunoglobulinas y con frecuencia generan falsos positivos al serocruzar con otros parásitos como *Toxocara sp.* y *Strongyloides stercoralis*<sup>(9,10)</sup>. A causa de esto y debido a que no

existe un respaldo bibliográfico robusto para la técnica, la calidad analítica del Test de Morera ha sido cuestionada<sup>(9,10)</sup>. En los últimos años se han desarrollado métodos serológicos de mejor sensibilidad y especificidad. Geiger y colaboradores, estandarizaron un ELISA para detectar IgG durante la fase de reproducción activa de los parásitos<sup>(10)</sup>. No obstante, se obtuvo baja especificidad y sensibilidad, lo cual limitó la aplicabilidad de la prueba<sup>(10)</sup>. Tiempo después Graeff-Teixeira y colaboradores desarrollaron un ELISA de antígeno lisado que detecta sólo las inmunoglobulinas del subtipo IgG<sup>1</sup>, con lo cual lograron eliminar algunas reacciones cruzadas<sup>(11)</sup>. Posteriormente Mesén y colaboradores confeccionan un ELISA con los huevecillos enteros y cuyo anticuerpo conjugado detecta solo los subtipos IgG<sup>1</sup> del paciente, lo cual permitió obtener mejores resultados<sup>(19)</sup>. A partir de estos estudios, Abrahams-Sandí y colaboradores elaboraron una inmunofluorescencia indirecta, utilizando el mismo antígeno y el mismo anticuerpo conjugado, lo cual mejoró la calidad analítica del ensayo<sup>(2)</sup>. Respecto al diagnóstico molecular de angiostrongilosis, el PCR desarrollado por Solano-Trejos sentó las bases y logró demostrar la ausencia de posibles reacciones cruzadas con *Trichiuris trichiura*, *Ancylostoma*

*duodenale*, *Strongyloides stercoralis* y otros<sup>(28)</sup>. No obstante la complejidad estructural y el costo que implica la prueba hacen que su uso clínico sea reducido<sup>(28)</sup>. Entre los hallazgos imagenológicos para el diagnóstico de *A. costaricensis*, la observación de masas intrabdominales es de gran ayuda, sin embargo, están ausentes en el 60% de los pacientes diagnosticados con angiostrongilosis, por lo que su ausencia en presencia de un cuadro clínico sugestivo debe ser analizado minuciosamente<sup>(25)</sup>. El diagnóstico mediante biopsia se considera el estándar de oro para corroborar la infección por el parásito<sup>(25)</sup>. Pero está sujeta a variables como la calidad del corte tisular, lo que compromete el resultado<sup>(10)</sup>. Al respecto, un estudio realizado en el 2003, analizó niños diagnosticados con angiostrongilosis abdominal en Costa Rica y demostró que solo en el 40% de las biopsias se observó la presencia del parásito, por tanto más de la mitad de los casos debieron ser diagnosticados por serología, clínica e imagenología<sup>(12,18,25)</sup>.

## TRATAMIENTO DE LA ANGIOSTRONGILOSIS ABDOMINAL

De manera aislada, se ha reportado la resolución exitosa

de la infección con el uso de antihelmínticos como tiabendazol, dietilcarbamazina o mebendazole en dosis muy elevadas. Sin embargo, otros estudios señalan que estas drogas no generan la muerte directa del parásito, sino que estimulan la migración errática del verme adulto hasta sitios donde se genera su muerte por oclusión, lo cual tiende a exacerbar el cuadro clínico por liberación masiva de antígenos del parásito y aumento de la respuesta inflamatoria asociada<sup>(18,25)</sup>. Por tanto, la remoción quirúrgica de urgencia del tejido afectado continúa siendo la alternativa más eficaz para resolver los casos agudos de angiostrongilosis abdominal<sup>(18,25)</sup>.

## EPIDEMIOLOGÍA DE LA ANGIOSTRONGILOSIS ABDOMINAL

**Trasmisión al ser humano.** Varios estudios han demostrado que la principal ruta de infección en niños es por deglución del molusco completo<sup>(12,15,16,18,25)</sup>. En el caso de la infección en adultos, se cree que la ingestión de alimentos crudos mal lavados representa la principal vía de ingestión de las larvas L3, ya sea por su presencia en el moco o de nuevo por la ingestión del molusco<sup>(12,15,16,18,25)</sup>. Estudios epidemiológicos llevados a cabo

en el Hospital Nacional de Niños (HNN) de Costa Rica, en conjunto con muchos reportes de casos aislados publicados en Brasil, México, Honduras, Guatemala, Nicaragua y otros países del área, coinciden en señalar que la población más afectada es población infantil<sup>(16,18,25)</sup>. De manera que, se observan dos picos en la incidencia de casos en niños y niñas durante el primer año de edad y durante los siete años de edad<sup>(18)</sup>.

**Distribución geográfica de los casos.** La infección por *A. costaricensis* ha sido descrita desde el Sur de los Estados Unidos, hasta regiones subtropicales de América del Sur<sup>(14,15,23,27)</sup>. En ciertos países del cono Sur no se han reportado casos en humanos, sin embargo, se han encontrado hospederos intermediarios infectados u hospederos definitivos que excretan el parásito, por ello no se debe descuidar la vigilancia epidemiológica en estas zonas<sup>(14,15,23,27)</sup>. En lo que respecta a Costa Rica, estadísticas del año 2003 generadas en el HNN, indican que más del 40% de los casos reportados son provenientes de Alajuela<sup>(25)</sup>. Ubicando en segundo y tercer lugar las provincias de San José y Heredia con incidencias de 25% y 10% respectivamente<sup>(25)</sup>. Por otra parte, un estudio publicado en el año 2010 por el Centro Nacional

de Referencia en Parasitología (CNRP-INCIENSA), indica que la mayor incidencia de casos se da en San José (46%), Alajuela (23%) y Heredia (11%)<sup>(18)</sup>. Siendo el cantón de Pérez Zeledón el que tiene mayor número de casos (12%)<sup>(18)</sup>. En la Región Huetar Norte se encontró la mayor cantidad de moluscos infectados, lo que coincide con los reportes de casos del HNN<sup>(7,25)</sup>. Así mismo, los muestreos de campo realizados en moluscos de Costa Rica, coinciden al encontrar prevalencias de infección cercanas al 60% en la Huetar Norte<sup>(7)</sup>.

**Factores ambientales que favorecen el ciclo de vida del parásito.** El ambiente ideal para la subsistencia de los veronicélidos debe tener temperaturas superiores a 12 °C, precipitaciones entre 4000 y 1500 mm por año, contar con humedad relativa superior al 80%, disponibilidad de agua dulce, estar bajo los 2000 msnm y ser un terreno rico en materia orgánica<sup>(5,6,7)</sup>. La descripción anterior es frecuente en zonas de Costa Rica y predominante en la Región Huetar Norte, lo que la convierte en zona ideal para albergar las poblaciones de veronicélidos<sup>(25)</sup>. Hecho que se demuestra en los estudios de campo y con la incidencia histórica de casos en la zona<sup>(18,25)</sup>. Sin embargo, se debe destacar

que esto es una observación circunstancial y la permanencia del parásito en el ecosistema es un hecho complejo, que involucra al menos dos hospederos para establecer el ciclo de vida y aún así, esto por sí mismo no garantiza la infección en el ser humano<sup>(7,12)</sup>.

## CONCLUSIONES

La angiostrongilosis abdominal es una parasitosis descrita hace más de 40 años y aún hoy se desconoce mucha de la fisiología del parásito, así como muchos aspectos epidemiológicos. Quedan por responder interrogantes sobre la infección en el ser humano y falta diseñar mejores metodologías diagnósticas no invasivas que confirmen la infección. Al respecto, las técnicas de inmunofluorescencia parecen aportar soluciones prácticas hacia el diagnóstico de una parasitosis cuya desatención puede ser fatal, y que actualmente podría presentarse en cualquier latitud, debido a las condiciones de globalización, que implican movilización de productos y turistas en todo el mundo.

## RESUMEN

La angiostrongilosis abdominal es causada por el nematodo *Angiostrongylus costaricensis*, descrito por Morera y Céspedes en 1971. Su ciclo de vida

involucra al menos un molusco como hospedero intermediario y un roedor como hospedero definitivo. El ser humano puede ser huésped accidental, al ingerir el estadio L3 del parásito, en cuyo caso las manifestaciones clínicas implican dolor agudo del cuadrante inferior derecho del abdomen, con hallazgos de infiltración eosinofílica granulomatosa obstructiva del colon. Epidemiológicamente el parásito se distribuye a lo largo del continente americano, afectando principalmente a niños. Esta revisión pretende recapitular aspectos de ultraestructura, ciclo de vida, cuadro clínico, diagnóstico, tratamiento y epidemiología del parásito. Palabras clave: *Angiostrongylus costaricensis*, Angiostrongilosis abdominal, infección parasitaria, infiltración eosinofílica.

## BIBLIOGRAFÍA

1. Abrahams-Sandi E, Hoffmann WH, Graeff-Teixeira C, Schulz-Key H, Geiger SM. Long-term observations on mouse strains experimentally infected with *Angiostrongylus costaricensis*. Parasitol. Res. 2004;93(3):230-4.
2. Abrahams-Sandi E, Mesén-Ramírez P, Suarez-Chacón D, Fernández-Quesada K. An indirect immunofluorescence antibody test employing whole eggs as the antigen for the diagnosis of abdominal angiostrongyliasis. Mem. Inst.

- Oswaldo Cruz 2011;106(4):390–3.
3. Arroyo R, Morera P. Viability of the first stage larvae of *Angiostrongylus costaricensis* in rat feces. J. Parasitol. 1978;64(1):146.
4. Bonetti VC, Graeff-Teixeira C. *Angiostrongylus costaricensis* and the intermediate hosts: observations on elimination of L3 in the mucus and inoculation of L1 through the tegument of mollusc. Rev. Soc. Bras. Med. Trop. 1998;31(3):289–94.
5. Briceño-Lobo AC. Infección experimental de Pomacea flagellata con *Angiostrongylus costaricensis*. Tesis de Licenciatura, Universidad de Costa Rica, Sede Rodrigo Facio, 1986.
6. Camacho-Vindas H. Ecología y susceptibilidad de Helisoma trivolvis a la infección con *Angiostrongylus costaricensis*. Tesis de Lic., Universidad de Costa Rica, Sede Rodrigo Facio, 1979.
7. Conejo ME. Influencia de la edad de Vaginulus plebeius en la infección con *Angiostrongylus costaricensis*. Tesis de Licenciatura, Universidad de Costa Rica, Sede Rodrigo Facio, 1985.
8. De Azevedo GV, Rodriguez R, Porto SM, Graeff-Teixeira C, Fornari F. Elimination of *Angiostrongylus costaricensis* larvae in feces from experimentally infected Swiss mice: circadian rhythm and correlation with survival. Parasitol. Res. 2011;108(3):537–40.
9. Dekumyoy P, Komalamisra C, Nuamtanong S y col. Angiostrongyliasis: analysis of antigens of *Angiostrongylus costaricensis* adult worms versus IgG from infected patients with *Angiostrongylus costaricensis*. Southeast Asian J. Trop. Med. Public Health 2000;31 Suppl 1:48–53.
10. Geiger SM, Laitano AC, Sievers-Tostes C, Agostini AA, Schulz-Key H, Graeff-Teixeira C. Detection of the acute phase of abdominal angiostrongyliasis with a parasite-specific IgG enzyme linked immunosorbent assay. Mem. Inst. Oswaldo Cruz 2001;96(4):515–8.
11. Graeff-Teixeira C, Agostini AA, Camillo-Coura L, Ferreira-da-Cruz MF. Seroepidemiology of abdominal angiostrongyliasis: the standardization of an immunoenzymatic assay and prevalence of antibodies in two localities in southern Brazil. Trop. Med. Int. Health 1997;2(3):254–60.
12. Graeff-Teixeira C, Camillo-Coura L, Lenzi HL. Clinical and epidemiological aspects of abdominal angiostrongyliasis in southern Brazil. Rev. Inst. Med. Trop. Sao Paulo 1991;33(5):373–8.
13. Hernández LM. Infección experimental de Lymnaea sp. con *Angiostrongylus costaricensis*. Tesis de Licenciatura, Universidad de Costa Rica, Sede Rodrigo Facio, 1986.
14. Incani RN, Caleiras E, Martín M, González C. Human infection by *Angiostrongylus costaricensis* in Venezuela: first report of a confirmed case. Rev. Inst. Med. Trop. Sao Paulo 2007;49(3):197–200.
15. Kramer MH y col. First reported outbreak of abdominal angiostrongyliasis. Clin. Infect. Dis. 1998;26(2):365–72.
16. Loria-Cortés R, Lobo-Sanahuja JF. Clinical abdominal angiostrongylosis. A study of 116 children with intestinal eosinophilic granuloma caused by *Angiostrongylus costaricensis*. Am. J. Trop. Med. Hyg. 1980;29(4):538–44.
17. Mendonça CLGF, Carvalho OS, Mota EM, Lenzi HL. Development of *Angiostrongylus costaricensis* (Nematoda: Angiostrongylidae) larvae in the intermediate host Sarasinula marginata (Mollusca: Soleolifera). Parasitol Res 2008;102(5):861–5.
18. Mesén P, Calvo N. Diagnóstico de la angiostrongilosis abdominal en Costa Rica. CNRP-INCIENSA, 2010.
19. Mesén-Ramírez P, Abrahams-Sandí E, Fernández-Quesada K, Morera P. *Angiostrongylus costaricensis* egg antigen for the immunodiagnosis of abdominal angiostrongyliasis. J. Helminthol. 2008;82(3):251–4.
20. Monge E, Arroyo R, Solano E. A new definitive natural host of *Angiostrongylus costaricensis* J. Parasitol. 1978;64(1):34.
21. Morera P, Arroyo R, Solano E. Infección de ratas salvajes con *Angiostrongylus costaricensis* por vía subcutánea e intraperitoneal. Rev. Biol. Trop. 1977;25(2):257–61.
22. Morera P, Céspedes R. *Angiostrongylus costaricensis* n. sp. (Nematoda: Metastrongyloidea), a new lungworm occurring in man in Costa Rica. Rev. Biol. Trop. 2002;50(2):783–96.
23. Morera P, Lazo R, Urquiza J, Llaguno M. First record of *Angiostrongylus costaricensis* in Ecuador. Am. J. Trop. Med. Hyg. 1983;32(6):1460–1.
24. Morera P. Investigación del huésped definitivo de *Angiostrongylus costaricensis* (Morera y Céspedes, 1971). Bol. Chil. Parasitol. 1970;25(3):133–4.
25. Pizarro-Porras J. Angiostrongyliasis abdominal. Revisión de 33 casos. Tesis de Licenciatura, Universidad de Costa Rica, Sede Rodrigo Facio,

- 2003.
26. Quirós JL, Jiménez E, Bonilla R, Arce I, Hernández C, Jiménez Y. Abdominal angiostrongyliasis with involvement of liver histopathologically confirmed: a case report. *Rev. Inst. Med. trop. S. Paulo* 2011;53(4):219–22.
27. Rambo PR, Agostini AA, Graeff-Teixeira C. Abdominal angiostrongylosis in southern Brazil—prevalence and parasitic burden in mollusc intermediate hosts from eighteen endemic foci. *Mem. Inst. Oswaldo Cruz* 1997;92(1):9–14.
28. Solano-Trejos MG. Development of a PCR assay for detection of *Angiostrongylus costaricensis* DNA. Tesis de Maestría, Departamento de Ciencias Biológicas, 2007.
29. Vargas-Vargas H. Estudio de la ultraestructura de los diferentes estadios de vida de *Angiostrongylus costaricensis* mediante microscopía electrónica de barrido. Tesis de Licenciatura, Universidad de Costa Rica, Sede Rodrigo Facio, 2010.
30. Wang Q, Lai D, Zhu X, Chen X, Lun Z. Human angiostrongyliasis. *Lancet Infect Dis* 2008;8(10):621–30.