

## Enfermedad de Fabry, a propósito de un caso interesante

### Fabry's disease, a propos of an interesting case

Dra. Irelys González López,<sup>1</sup> Est. Enrique Marcos Sierra Benítez,<sup>11</sup> Est. Mairiannys Quianella León Pérez,<sup>11</sup> Dr. Carlos Emilio Díaz Domínguez,<sup>1</sup> Lic. Maylin Rodríguez Delgado,<sup>11</sup> Lic. Yunaisy Pérez Sánchez <sup>11</sup>

<sup>1</sup> Hospital Territorial Docente Dr. Mario Muñoz Monroy. Matanzas, Cuba.

<sup>11</sup> Filial Universitaria de Ciencias Médicas Dr. Eusebio Hernández Pérez. Matanzas, Cuba.

---

#### RESUMEN

La enfermedad de Fabry es una enfermedad por almacenamiento lisosómico hereditaria ligada al cromosoma X, y se deriva de mutaciones en el gen que codifica la enzima alfa-galactosidasa. Se presentó el caso de un paciente masculino de 33 años de edad, con antecedentes de hipertensión arterial, que presenta dolor en el pecho retroesternal, opresivo, quemante, se irradiaba a epigastrio, hombro izquierdo, mano izquierda, cuello y mandíbula, con una duración mayor de 30 minutos. Se sospechó de un infarto agudo de miocardio, pero al ser esta una patología poco frecuente en pacientes menores de 35 años, se decidió realizar una evaluación clínica, dermatológica, neurológica, oftalmológica, nefrológica y cardiológico, donde se constató síntomas típicos de la enfermedad de Fabry.

**Palabras clave:** enfermedad de Fabry, alfa-galactosidasa, enfermedad de depósito lisosomal.

---

#### ABSTRACT

Fabry's disease is a disease caused by hereditary lysosomal storage linked to the X chromosome, and derives from mutations on the gene codifying the alpha-galactosidase enzyme. It is presented the case of a male patient aged 33 years, with antecedents of arterial hypertension, referring oppressive, burning pain in the

retrosternal chest, irradiating to epigastrium, left shoulder, left hand, neck and mandible, with more than 30 minutes last. An acute myocardial infarct was suspected, but being this pathology few frequent in patients aged less than 35 years, we decided a cardiologic, nephrological, ophthalmologic, neurologic, dermatologic and clinical evaluation, finding typical symptoms of the Fabry's disease.

**Key words:** Fabry's disease, alpha-galactosidase, lysosomic disease storage.

---

## INTRODUCCIÓN

La enfermedad de Fabry (también conocida como síndrome de Fabry, síndrome de Rüter-Pompen-Wyers o angioqueratoma corporal difuso) es una enfermedad de almacenamiento lisosómico hereditaria, derivada de mutaciones en el gen que codifica la enzima  $\alpha$ -galactosidasa. Fue descrita por Johannes Fabry y William Anderson en 1898. Presenta una incidencia mundial estimada entre los 1:40.000 a 1:170.000. Es una enfermedad de herencia ligada al X, con gran penetrancia en los pacientes homocigotas (hombres) y variable expresión clínica en las pacientes heterocigotas (mujeres), que puede ir desde manifestaciones leves hasta severo compromiso de órgano blanco (acroparestesias, insuficiencia renal terminal, hipertrofia ventrículo izquierdo, infarto de miocardio, accidente cerebrovascular entre otros).<sup>(1)</sup>

El gen de la  $\alpha$ -galactosidasa A está localizado en el brazo largo del cromosoma X (locus Xq 22.1). Este codifica un polipéptido, que tiene 429 aminoácidos, incluyendo un péptido señal de 31 aminoácidos, tiene una longitud de 12 kilobases y contiene 7 exones. Hasta la fecha se han descrito más de 160 mutaciones en las familias con Fabry. El amplio rango de mutaciones puede explicar las variaciones en la presentación clínica. Muchas familias tienen mutaciones privadas (que se encuentran sólo en esa familia).<sup>(2)</sup>

Cuando una persona hereda el gen anormal que causa la enfermedad de Fabry, su cuerpo no puede producir suficientes cantidades de una enzima importante llamada  $\alpha$ -galactosidasa. Este defecto se manifiesta en la dificultad para metabolizar una sustancia grasa, la globotriosilceramida o trihexosidogalactosilglucosil ceramido (abreviado como Gb3 o GL-3) en los lisosomas, produciéndose la acumulación generalizada de este metabolito, razón de la afección sistémica de distintos órganos.<sup>(3)</sup>

La  $\alpha$ -galactosidasa ayuda a eliminar la globotriosilceramida acumulada en la célula, degradándola en partículas más pequeñas, las cuales salen de las células y son llevadas al torrente sanguíneo, donde son eliminadas o reutilizadas para formar otras sustancias.

Sin cantidades adecuadas de  $\alpha$ -galactosidasa no se puede degradar la globotriosilceramida en partículas más pequeñas, y, por ende, esta se acumula. Con el transcurso del tiempo esta acumulación afecta el funcionamiento de la célula.<sup>(4)</sup>

Las células más comúnmente afectadas se encuentran en los vasos sanguíneos, los tejidos del hígado, el corazón, la piel y el cerebro. Esto es preocupante, ya que mientras más largo sea el período en que la persona con la enfermedad de Fabry esté sin tratamiento, es más probable que se produzcan daños irreversibles en los órganos y tejidos del cuerpo; por lo tanto, su condición termina siendo más seria. El diagnóstico temprano de la enfermedad de Fabry permite al médico iniciar con prontitud el tratamiento para controlar los síntomas y tratar de prevenir problemas de salud adicionales.<sup>(5)</sup>

La secreción y recaptación de la alfa galactosidasa provee las bases para la terapia de sustitución enzimática exógena de enzima en la terapéutica. Los signos y síntomas se deben a la acumulación de G3b en las paredes de pequeños vasos, túbulos renales, células glomerulares, nervios y ganglios dorsales. En el caso de las mujeres transmisoras, lo asintomático es lo frecuente, la manifestación fenotípica de enfermedad más frecuente en ellas es la opacidad corneal.<sup>(6)</sup>

Desde el advenimiento de una terapéutica específica para el tratamiento de esta patología (la terapia de reemplazo enzimático), el reconocimiento de la misma ha cobrado mayor relevancia para los pacientes, ya que puede aportarse, una vez arribado al diagnóstico, un tratamiento que ha demostrado modificar la historia natural.<sup>(7)</sup>

Motiva la presentación del caso su rara frecuencia de presentación.

## **PRESENTACIÓN DEL CASO**

Motivo de ingreso: dolor en el pecho.

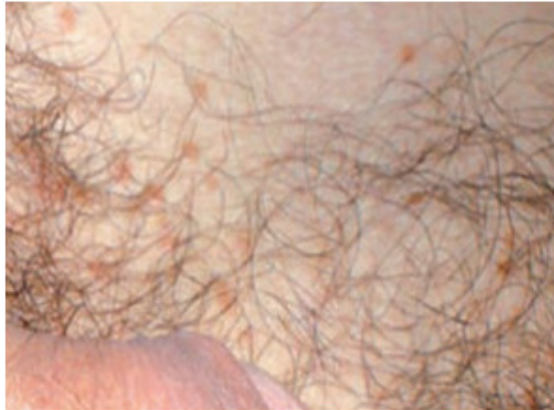Historia de la enfermedad actual

Paciente MRG, masculino, blanco, de 33 años de edad, con antecedentes de hipertensión arterial, controlada hace 2 años. Durante todo un mes viene presentando sensación de adormecimiento y hormigueo de ambos miembros inferiores, por lo que es valorado por el médico de su consultorio, el cual le diagnostica la presencia de problemas circulatorios, recomendándole así la realización de ejercicios físicos. Al comienzo de la práctica de los mismos presenta una sintomatología de dolores osteomioarticulares, que van ascendiendo desde leves, moderados, hasta convertirse en una verdadera molestia que le imposibilita continuar con el ejercicio físico. Una semana después, en estado de reposo, comienza con dolor en el pecho retroesternal, opresivo, quemante, se irradiaba a epigastrio, hombro izquierdo, mano izquierda, cuello y mandíbula, con una duración mayor de 30 minutos, que no alivió a la administración de tres nitroglicerinas sublinguales. Se acompañó de vómitos en número de dos, precedidos de vértigo, dolor de tipo abdominal difuso en forma de crisis agudas y lacerantes. Por esto, se decide su ingreso en la Unidad de Cuidados Intensivos Polivalentes del Hospital Territorial Docente Dr. Mario Muñoz Monroy, de Colón, para un estudio con el diagnóstico presuntivo inicial de un infarto agudo del miocardio.

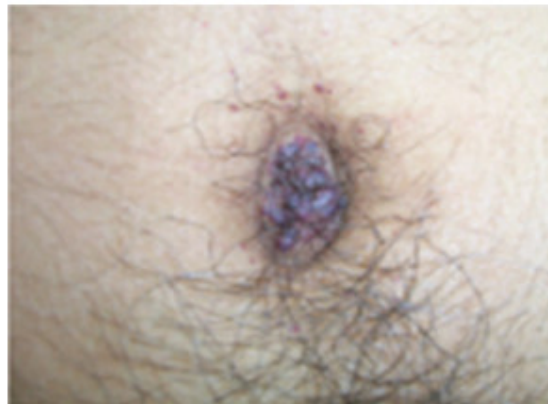Examen físico

Al examen físico, se observaba una *facie tosca* con cejas frondosas, base nasal ancha y labios gruesos, hipohidrosis generalizada, múltiples telangiectasias agminadas en región de ambos hombros. En la región abdominal, periumbilical,

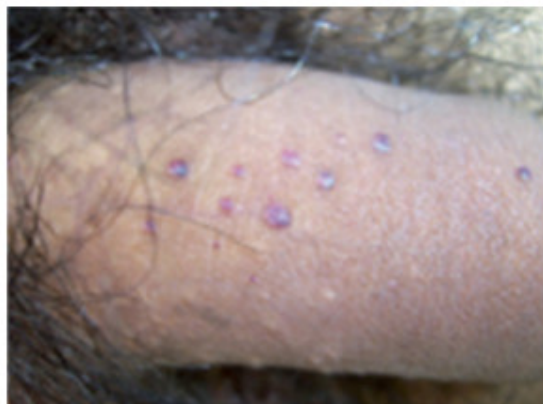escroto y cuerpo del pene presentaba pequeñas lesiones eritemato-violáceas, papuloides, de superficie verrugosa, compatibles con angioqueratomas (figuras 1,2,3). Se constató disminución en la intensidad de ambos ruidos cardiacos, taquicardia (118 lat/min), ritmo de galope, hipotensión (100/70 mmHg), pulso rápido y débil, piel fría, palidez cutáneomucosa y disnea.



**Fig. 1.** Lesiones amarillentas en región abdominal.



**Fig. 2.** Angioqueratomas, roseta peri-umbilical.



**Fig. 3.** Angioqueratomas, región genital.

## Exámenes complementarios

Leucograma: leucocitosis con predominio de polimorfonucleares y desviación izquierda.  $13,0 \times 10^9$ .

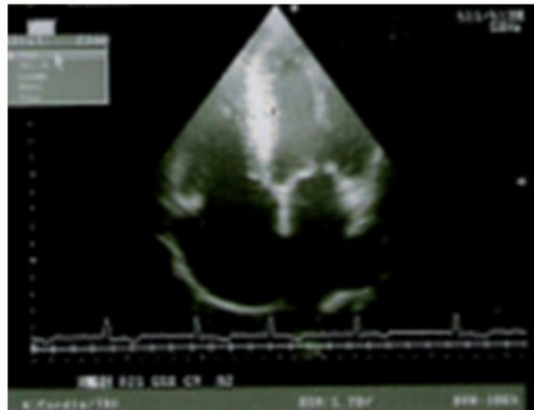
Eritrosedimentación: acelerada.

Glicemia: 7.0 mmol/l.

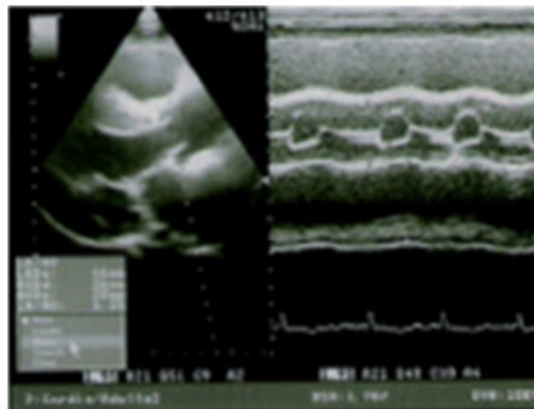
CK-MB: aumentada (75 U/l).

ECG de 12 derivaciones: presentó un PR corto (0,08 seg), Hipertrofia de Ventriculo Izquierdo (Sokolov  $> 35$  mm), desnivel positivo del ST mayor de 1 mm en las derivaciones que exploran la cara diafragmática (DII, DIII, AVF), desnivel negativo del ST con onda T invertida simétrica en DI, AVL, V5, V6 (imagen en espejo).

Ecocardiograma bidimensional (Aloka 2000): presentó una miocardiopatía hipertrófica, con grosor septal de 21 mm, y con trastornos de la contractilidad, cara inferior hipocinética. Se observó, además, insuficiencia valvular mitral leve. (Fig. 4,5)



**Fig. 4.** Hipertrofia ventricular izquierda.



**Fig. 5.** Insuficiencia valvular mitral leve.

Rayo X de tórax: normal.

Gasometría arterial: acidemia metabólica, PH: 7,30, Pco<sub>2</sub>: 28, hiperpotasemia (4,8 mmol/L), hiperfosfatemia (1,8 mmol/L).

Biopsia de piel con microscopía electrónica: mostró una dilatación vascular en la región papilar de la dermis (HE  $\times 100$ ), presencia de células espumosas cargadas

de vacuolas lipídicas y presencia de inclusiones de globotriosilceramida (Gb3) (HE × 250).

Perfil lipídico: triacilglicéridos: 2,1 mmol/L.

Proteinuria de 24 horas: 5 g/24h.

Fondo de ojo: se observó opacidad de la córnea (córnea verticilata).

Planteamiento sindrómico: Síndrome de insuficiencia coronaria aguda.

Síndrome cardiovascular de hipertensión arterial.

Planteamiento nosológico: infarto agudo del miocardio.

Impresión diagnóstica: infarto agudo del miocardio.

Enfermedad de Fabry.

Diagnósticos diferenciales: pericarditis aguda, tromboembolismo pulmonar, neumotórax espontáneo, aneurisma disecante de la aorta.

## DISCUSIÓN

Debido a la inusual sintomatología presentada por el paciente, y teniendo en cuenta que el infarto agudo del miocardio en edades menores de 35 años representa el 3 % del total de las insuficiencias coronarias agudas, se le realizó al paciente en el servicio de cuidados intensivos del centro hospitalario una evaluación clínica, dermatológica, neurológica, oftalmológica, nefrológica y cardiológico, donde se pudo constatar síntomas típicos de la enfermedad de Fabry (hipohidrosis generalizada, angioqueratomas, proteinuria, opacidad corneal, dolor intenso desencadenado por el ejercicio físico, manifestaciones cardiovasculares y gastrointestinales). Por tales motivos, se decide su traslado hacia un centro especializado para confirmar el diagnóstico de la enfermedad de Fabry, donde se realizan los exámenes bioquímicos que determinan los niveles de  $\alpha$ -galactosidasa en leucocitos y plasma demostrándose la deficiencia de la enzima alfa-galactosidasa A. Fue tratado con el objetivo de disminuir el acúmulo de GB-3 pues dicha acción frena la afectación sistémica de la enfermedad.

Se le administró la  $\alpha$ -galactosidasa de forma exógena (administración endovenosa del enzima), con lo que mejoró clínicamente y fue dado de alta después de permanecer ingresado durante un mes. Actualmente, existen dos tratamientos de remplazamiento enzimático con  $\alpha$ -galactosidasa: fabrazyme (algalosidasa beta, genzyme) y replagal (algalosidasa alfa, TKT). Ambos tratamientos se administran cada 15 días, vía endovenosa, de por vida.<sup>(8)</sup>

Las manifestaciones dolorosas suelen aparecer con mayor frecuencia en la infancia, aunque se han descrito casos, como el presentado, en que estas aparecen de forma súbita en la adultez, y se caracteriza por iniciarse en las partes acras e irradiarse de forma centrípeta, pudiendo durar desde minutos a semanas. Frecuentemente, las crisis de dolor son desencadenadas por el ejercicio, fiebre, fatiga, estrés o cambios de condiciones atmosféricas. Además del dolor, muchos pacientes experimentan acroparestesias intermitentes, descritas como una sensación de quemazón en manos y pies.<sup>(9)</sup>

Los angioqueratomas en este paciente constituyeron el rasgo clínico más característico de la enfermedad, ya que están presentes en prácticamente todos los varones con esta patología. Se trata de angiectasias, cuyo color oscila de azulado a rojo y se localizan, preferentemente, en nalgas, cintura, ombligo y caderas. Pueden ser planos o sobre-elevados. No suelen aparecer hasta la adolescencia o juventud.<sup>(10)</sup>

La hipohidrosis se atribuye a un daño selectivo de los nervios periféricos o al depósito de GB-3 en los capilares que rodean las glándulas sudoríparas. La imposibilidad de sudar da lugar a una intolerancia al calor, al frío y al ejercicio. En un 50 % de los casos también hay una reducción de la producción de lágrimas y saliva.<sup>(11)</sup>

Los vómitos precedidos de náuseas, el dolor abdominal y la distensión postprandial que se presentaron, se debe al depósito de GB-3 en los vasos mesentéricos y en los ganglios autonómicos. Sheth y otros, describen la existencia de sintomatología gastrointestinal en un 62 % de los hemizigotos, y en un 29 % de mujeres portadoras.

La cardiopatía isquémica, motivo por el cual fue ingresado el paciente, es la afectación cardíaca más frecuente, seguida por la miocardiopatía hipertrófica, la afectación valvular (especialmente insuficiencia mitral), y las arritmias.<sup>(12)</sup>

Se ha descrito una variante cardíaca de la enfermedad de Fabry. Los pacientes que la presentan tienen muy escasa sintomatología sistémica, siendo la afectación predominante la cardíaca. Se ha estimado una prevalencia de enfermedad de Fabry del 3 % de los pacientes con miocardiopatía hipertrófica, aumentando esta prevalencia al 6,3 %, si se consideran solo los pacientes diagnosticados por encima de los 40 años. Estos estudios sugieren que la enfermedad de Fabry es mucho más común de lo que se ha pensado tradicionalmente y que debe ser un diagnóstico a tener en cuenta en casos de miocardiopatía hipertrófica de origen incierto.<sup>(4,9,13)</sup>

La proteinuria manifestada se explica por el depósito de GB-3 que se inicia en el glomérulo, traduciéndose en una primera fase en una fusión de los podocitos y una leve proteinuria ocasionalmente con microhematuria. La afectación tubular suele ser posterior a la glomerular, pero clínicamente el defecto de concentración renal suele aparecer antes que la proteinuria. A medida que evoluciona la enfermedad, aparece una insuficiencia renal progresiva y se suele alcanzar la insuficiencia renal terminal entre los 30 y los 50 años, aunque no es excepcional que ocurra antes.<sup>(9,13)</sup>

Con el registro de los casos descritos es posible que en un futuro próximo se pueda realizar una predicción de la gravedad y fenotipo para cada caso, así como el diseño de una terapéutica personalizada según criterios genéticos. En los familiares directos de los pacientes de Fabry es conveniente realizar el diagnóstico genético para detectar el origen de la mutación en la familia, y para detectar las posibles portadoras que no presentan clínica. En el caso de que los padres no tengan la mutación y no exista una falsa paternidad, se considera que se ha generado una mutación de novo en el paciente y que este es el único origen de una posible futura transmisión. En la actualidad, es factible la realización de diagnóstico prenatal, tanto a nivel bioquímico como molecular. Se puede practicar una biopsia de vellosidades coriales en las semanas 9-11 de embarazo, y determinar tanto los niveles de  $\alpha$ -galactosidasa como la mutación (si esta es previamente conocida).<sup>(13)</sup>

## REFERENCIAS BIBLIOGRÁFICAS

1- Gómez MG, Varas C, Morales M, Bonacic F, Álvarez M, Rojas A. Compromiso cardíaco en pacientes con enfermedad de Fabry. Rev Chil Cardiol [Internet]. 2013 [citado 16 Dic 2014];32(1):28-33. Disponible en: [http://www.scielo.cl/scielo.php?script=sci\\_arttext&pid=S0718-85602013000100003&nrm=iso](http://www.scielo.cl/scielo.php?script=sci_arttext&pid=S0718-85602013000100003&nrm=iso)

- 2- Luna PC, Valdez RM, Carabajal G. Asociación de enfermedad de Fabry y siringomas eruptivos. *Med Cutan Iber Lat Am* [Internet]. 2010 [citado 16 Dic 2014]; 38(6):238-40. Disponible en: <http://www.medigraphic.com/pdfs/cutanea/mc-2010/mc106e.pdf>
- 3- Martínez Álvarez I, Rivera Trujillo A, Hernández Rodríguez S, Carranza Madrigal J. Enfermedad de Gaucher. Reporte de un caso y revisión de la bibliografía. *Med Int Mex* [Internet]. 2011 [citado 16 Dic 2014]; 27(2):198-208. Disponible en: <http://www.medigraphic.com/pdfs/medintmex/mim-2011/mim112o.pdf>
- 4- Díaz Pablo R. Guía para el diagnóstico, evaluación y tratamiento de la enfermedad de Fabry. *Rev Med Inst Mex Seguro Soc* [Internet]. 2010 [citado 16 Dic 2014]; 47(5):505-14. Disponible en: [http://www.imbiomed.com.mx/1/1/articulos.php?method=showDetail&id\\_articulo=68365&id\\_seccion=4113&id\\_ejemplar=6854&id\\_revista=250](http://www.imbiomed.com.mx/1/1/articulos.php?method=showDetail&id_articulo=68365&id_seccion=4113&id_ejemplar=6854&id_revista=250)
- 5- Neumann P, Antongiovanni N, Fainboim A, Kisinovsky I, Amartino H, Cabrera G, et al. Guía para el diagnóstico, seguimiento y tratamiento de la enfermedad de Fabry. *Medicina* [Internet]. 2013 [citado 16 Dic 2014]; 73(5):482-94. Disponible en: [http://www.scielo.org.ar/scielo.php?script=sci\\_arttext&pid=S0025-76802013000600020&nrm=iso](http://www.scielo.org.ar/scielo.php?script=sci_arttext&pid=S0025-76802013000600020&nrm=iso)
- 6- Herrero Calvo J. Nefropatía por enfermedad de Fabry. *Rev Nefrolog* [Internet]. 2011 [citado 16 Dic 2014]; 2(1):88-96. Disponible en: <http://m.revistanefrologia.com/es-publicacion-suplementosextra-articulo-nefropatia-por-enfermedad-fabry-X2013757511002487>
- 7- Hernández Hernández A. Polineuropatía desmielinizante inflamatoria crónica: Aspectos clínicos y electrofisiológicos. *Acta Neurológ Colomb* [Internet]. 2012 [citado 16 Dic 2014]; 28(4):202-12. Disponible en: [http://www.scielo.org.co/scielo.php?script=sci\\_arttext&pid=S0120-87482012000400006&nrm=iso](http://www.scielo.org.co/scielo.php?script=sci_arttext&pid=S0120-87482012000400006&nrm=iso)
- 8- Amartino H, Politei J, Cabrera G, Raskovsky V. Guía práctica para el estudio diagnóstico y tratamiento de la Enfermedad de Fabry [Internet]. Argentina: IntraMed; 2010 [citado 16 Dic 2014]. Disponible en: <http://san.org.ar/new/docs/fabry.pdf>
- 9- Herrero Calvo JA. Enfermedad de Fabry: una forma de enfermedad renal crónica diagnosticable y tratable. *Rev Nefrolog* [Internet]. 2008 [citado 16 Dic 2014]; 28(1). Disponible en: <http://www.revistanefrologia.com/es-publicacion-nefrologia-articulo-enfermedad-fabry-una-forma-enfermedad-renal-cronica-diagnosticable-tratable-X0211699508033385>
- 10- Pompen AW, Ruiters M, Wyers HJ. Angiokeratoma corporis diffusum (universale) Fabry, as a sign of an unknown internal disease; two autopsy reports. *Acta Med Scand*. 1947; 128(3):234-55. Citado en PubMed; PMID: 18897399.
- 11- Cantillo JJ, Rojas WG. Enfermedad de Fabry. *Acta Med Colomb* [Internet]. 2014 [citado 16 Dic 2014]; 39(2):202-6. Disponible en: <http://search.ebscohost.com/login.aspx?direct=true&db=lth&AN=97451783&lang=es&site=ehost-live>
- 12- Brady RO, Gal AE, Bradley RM, Martensson E, Warshaw AL, Laster L. Enzymatic defect in Fabry's disease. Ceramidetrihexosidase deficiency. *N Engl J Med*. 1967; 276(21):1163-7. Citado en PubMed; PMID: 6023233.



13- Gutiérrez Amavizca BE, Figuera LE. Aspectos de actualidad en enfermedad de Fabry. Med Int Mex [Internet]. 2012 [citado 16 Dic 2014];28(2):177-81. Disponible en:  
<http://search.ebscohost.com/login.aspx?direct=true&db=lth&AN=78574933&lang=es&site=ehost-live>

Recibido: 16 de diciembre de 2014.  
Aceptado: 24 de agosto de 2015.

*Irellys González López*. Hospital Territorial Docente Dr. Mario Muñoz Monroy. Calle Martí e/ López Coloma y Moncada. Colón. Matanzas. Cuba. Correo electrónico:  
[irelisgl.mtz@infomed.sld.cu](mailto:irelisgl.mtz@infomed.sld.cu)

#### **CÓMO CITAR ESTE ARTÍCULO**

González López I, Sierra Benítez EM, León Pérez MQ, Díaz Domínguez CM, Rodríguez Delgado M, Pérez Sánchez Y. Enfermedad de Fabry, a propósito de un caso interesante. Rev Méd Electrón [Internet]. 2016 Ene-Feb [citado: fecha de acceso]; 38(1). Disponible en:  
<http://www.revmedicaelectronica.sld.cu/index.php/rme/article/view/2917/1252>