

## Hipertensión arterial secundaria a feocromocitoma esporádico. Presentación de caso

### Arterial hypertension secondary to sporadic pheochromocytoma. Case presentation

Dr. José Jesús Miranda Folch,<sup>I</sup> Dra. Dalia García Cuervo,<sup>II</sup> Dr. Junior Vega Jiménez,<sup>II</sup> Dra Bárbara Alemán Marichal,<sup>II</sup> Dra. Adíanez Jiménez Álvarez,<sup>II</sup> Dr. Adrián Castelnau Sánchez <sup>II</sup>

<sup>I</sup> Policlínico Comunitario Docente Marcos Martí. Matanzas, Cuba.

<sup>II</sup> Hospital Militar Docente Dr. Mario Muñoz Monroy. Matanzas, Cuba.

---

#### RESUMEN

Se presenta el caso de una paciente de 42 años de edad, de la raza blanca, delgada y que padece hipertensión arterial sistodiastólica de moderada a severa. Refería palpitaciones, sudoraciones, pérdida de peso, cefaleas pulsátiles y elevaciones bruscas de la tensión arterial que alternaban con hipotensión. Presentó dificultad extrema para el control de la tensión arterial desde el punto de vista farmacológico. Como datos imagenológicos se constató una imagen a modo de masa adrenal unilateral con histología de feocromocitoma esporádico bien diferenciado.

**Palabras clave:** feocromocitoma, hipertensión arterial, informes de casos.

---

#### ABSTRACT

It is presented the case of a white, thin, female patient, aged 42 years, suffering systodiastolic arterial hypertension ranging from moderated to severe. She referred palpitations, sweating, weight lost, pulsatile headaches and sudden arterial hypertension rising alternated with hypotension. She presented extreme difficulties to control the arterial hypertension from the pharmacologic point of view. As imaging data, it was stated an image resembling a unilateral adrenal mass with histology of well-differentiated sporadic pheochromocytoma.

**Key words:** pheochromocytoma, arterial hypertension, case reports.

---

## INTRODUCCIÓN

El feocromocitoma es un tumor neuroendocrino que se origina de las células cromafines del sistema simpático adrenal, productor de catecolaminas tales como: la adrenalina, la noradrenalina y con menor frecuencia, la dopamina.<sup>(1)</sup>

Es una enfermedad poco frecuente con una incidencia en la población general 1:100.000 pacientes al año sobre todo entre la tercera y la cuarta década de la vida, sin diferencia significativa en cuanto al sexo.<sup>(1-3)</sup>

La prevalencia en la población hipertensa es de 0.2 a 0.4 %. Constituye una causa importante de hipertensión arterial secundaria corregible si el tumor se diagnostica y se trata de modo correcto, pero si no puede provocar la muerte. Pese a esa escasa incidencia, es importante realizar un diagnóstico precoz por el potencial de curación.<sup>(3,4)</sup>

En la actualidad, están identificadas varias localizaciones de los tumores cromafines. Pueden ser de origen adrenal (75-80 %) o extra-adrenal (20-25 %), estos últimos también denominados paragangliomas. La mayoría de los feocromocitomas son benignos. La distinción patológica entre los feocromocitomas benignos y malignos no está muy clara. La malignidad oscila entre 5 % y el 46 %, y no depende del aspecto histológico, sino de la invasión local y la presencia de metástasis a distancia. Las metástasis más comunes son a pulmón, hígado, ganglios linfáticos regionales y huesos largos.<sup>(3-6)</sup>

Los síntomas y signos dependerán principalmente de la cantidad y tipo de catecolaminas liberadas a la circulación. Clínicamente puede ser asintomático o presentarse con hipertensión arterial sostenida o paroxística, acompañado de la triada clásica de cefalea, hiperhidrosis y taquicardia. Las manifestaciones clínicas son tan variadas que se le conoce como el "gran simulador".<sup>(3,4,7-9)</sup>

La poca expresividad clínica del feocromocitoma justifica que más del 50 % de los mismos son diagnosticados en el examen autópsico, lo cual corresponde con un subregistro de los casos.<sup>(8)</sup>

El feocromocitoma suele clasificarse de la siguiente forma:

1. Según su localización:

- a) Adrenal: unilateral o bilateral.
- b) Extra adrenal o paraganglioma: órgano de Zuckerkandl, vejiga, ganglios para vertebrales, cuerpo aórtico y cuerpo carotideo.

2. Según su forma de aparición:

- a) Esporádico.
- b) Familiar:

- Asociado a las neoplasias endocrinas múltiples MEN 2 A: con hiperparatiroidismo y carcinoma medular del tiroides MEN 2
- Carcinoma medular del tiroides y neurinomas mucosos.<sup>(3,9,10)</sup>

El 80-90 % de los feocromocitomas adrenales son unilaterales, con predominio en el lado derecho, sin conocerse la causa. En sentido general, el 90 % de las neoplasias cromafines tienen una presentación esporádica, frente a sólo un 10 % con presentación familiar. En este último caso se sabe que puede heredarse de forma aislada con herencia autosómica dominante o dentro de síndromes hereditarios, tales como: enfermedad de Von Hippel Lindau, enfermedad de Von Recklinghausen, la enfermedad de Sturge Weber y la esclerosis tuberosa.<sup>(11-13)</sup>

El feocromocitoma también se ha asociado a aneurismas intracraneales, con la llamada tríada de Carney, que incluye leiomiocarcinoma gástrico, cordomas pulmonares y feocromocitoma adrenal junto con tumores de las células de Leydig y con síndromes polimalformativos como el de Rubinstein Taybi, que asocia ductus arterioso persistentes, hipoplasia del maxilar y hendiduras palpebrales oblicuas.<sup>(12,13)</sup>

La confirmación diagnóstica requiere de la dosificación de las catecolaminas libres y sus metabolitos (ácido vanilmandélico y metanefrinas) en orina de 24 horas, la biopsia por aspiración está contraindicada por la posibilidad de desencadenar paroxismos hipertensivos.<sup>(3,6)</sup>

El objetivo de la presente investigación: describir un caso de Feocromocitoma esporádico.

## PRESENTACIÓN DEL CASO

Se trata de una paciente femenina, de la raza blanca, de 42 años de edad que presentaba antecedentes patológicos personales de litiasis renal y debutó con hipertensión arterial sistodiastólica, al inicio controlada con clortalidona 25 mg, enalapril 40 mg y atenolol 150 mg al día. Comenzó a referir sudoraciones nocturnas, astenia y pérdida de peso con episodios paroxísticos de hipertensión arterial y palpitaciones que terminaban con hipotensión brusca. Durante mucho tiempo estos fenómenos se repetían una y otra vez, pero siempre con predominio de la hipertensión en el cortejo semiográfico con evidente refractariedad al tratamiento farmacológico.

Examen físico

Mucosas: húmedas e hipocoloreadas.

Sistema respiratorio: murmullo vesicular conservado, no se auscultan estertores.

Frecuencia respiratoria de 20 por minuto.

Sistema cardiovascular: ruidos cardíacos rítmicos, bien golpeados, no soplos, no roces. Tensión arterial: 201/120 mm Hg y frecuencia cardíaca de 145 latidos por minuto.

Abdomen: excavado, suave y depresible, no doloroso a la palpación, no visceromegalia, ruidos hidroaéreos presentes y de caracteres normales.

Sistema nervioso: ansiedad, temblor fino de las manos.

Tiroides: no se aprecian alteraciones.

## Exámenes complementarios

### Laboratorio clínico:

1. Hemograma con diferencial: leucograma: global en 16000, con 86 % de segmentados, 9 % de linfocitos, 4 % de monocitos y 1 % de eosinófilos. Hb en 10,7 g por litro, Hto en 0,34. Constantes corpusculares: HCM: 31,5 pg. , CHCM: 210 g por litro, IDE: 10,6 %, VCM: 102 fl, plaquetas: 209000.

2. Hemoquímica: colesterol total: 3,94 micromol por litro , TG: 0,73 micromol por litro, HDL colesterol: 1.39 micromol por litro, LDL colesterol: 1,62 mmol por litro, VSG: 66 mm por hora, creatinina: 72 micromol por litro, proteínas totales: 58,6 g por litro, albúmina sérica en 34,5 g por litro, TGP: 30.6 U, TGO: 200,2 U, FA: 101 U, cortisol total: 1272 nmol por litro, PTH: 2877 pg por litro, catecolaminas 1520 nmol por día, metanefrinas: 11,1 micromol por día.

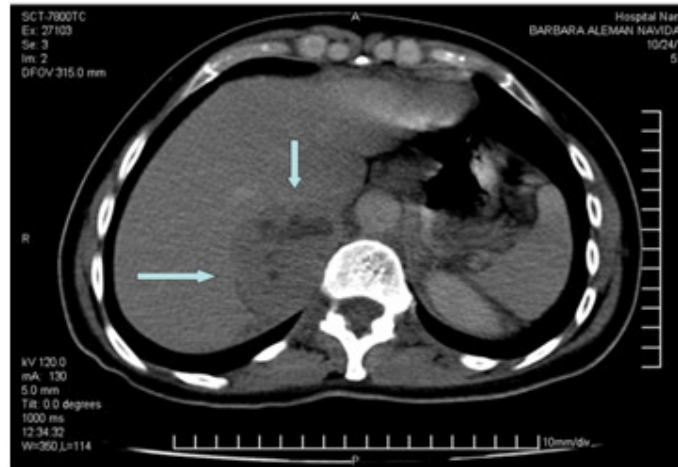
3. Coagulograma: TP control: 13 segundos, TP de paciente: 13,2 segundos. TPT control: 27,5 segundos y TPT de paciente: 26,7 segundos.

### Imagenología:

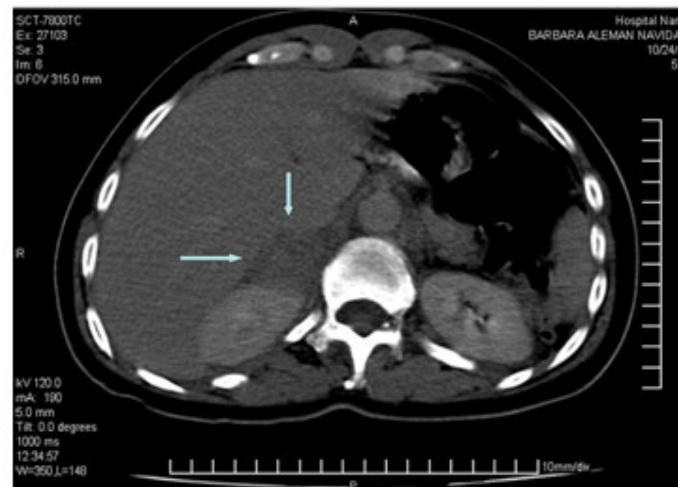
1. Ecografía abdominal: a nivel de la glándula adrenal derecha se observa una imagen, hiperecoica con elementos de hipocogenicidad a su alrededor compatible con masa de médula adrenal. Se sugiere TAC contrastada.

2. Tomografía computada (TC) de abdomen simple: en proyección de la glándula suprarrenal derecha hay una masa heterogénea llegando a comprimir el polo superior del riñón de ese lado. Glándula suprarrenal izquierda normal. No se observan otras alteraciones en hemiabdomen superior. La lesión anteriormente descrita mide 4,5 cm, con una densidad de 17 y 44 UH. Se citó para examen endovenoso.

3. TC de abdomen contrastado: la glándula suprarrenal derecha presenta un engrosamiento de aspecto tumoral. La lesión tumoral es compleja con gruesas paredes y una necrosis cortical. El engrosamiento de las paredes predomina hacia la pared posterior del tumor. Densidades de la zona necrótica 16UH, de la zona sólida, 3 \_31 UH, EP \_ 65UH, T\_ UH, Tardía 40 a 44 UH. La zona hipo densa se realiza en estudio tardío a 35 UH, mide 60 por 64 por 94 mm. (Figuras 1 y 2).



**Fig. 1.** Imagen tomográfica del feocromocitoma derecho.



**Fig. 2.** Imagen tomográfica del feocromocitoma derecho.

4. Ecocardiograma: FEVI del 50 %, no masas, no derrames, buena contractilidad global y segmentaria, cavidades derechas normales. Ecocardiograma normal en reposo.

5. Telecardiograma: signos de edema intersticial y alveolar. Área cardíaca normal.

6. Ecografía de tiroides: se observa glándula con nódulo hipoeoico de 10 por 10 por 20 mm en lóbulo derecho. Resto del examen es normal.

Electrocardiograma: flúter auricular 2:1, luego revierte a taquicardia sinusal.

Estudios anatomopatológicos:

1. biopsia transoperatoria: feocromocitoma bien diferenciado.
2. BAAF del tiroides: normal.

Después de una valoración multidisciplinaria que comenzó en la provincia de Matanzas, se decidió el tratamiento con terazosín 5 mg al día por 14 días, el cual se completó en La Habana con propranolol al terminar ese tiempo. La remisión hacia la capital fue admitida por el Hospital "Hermanos Ameijeiras" donde finalmente concluyó en tratamiento quirúrgico de la enfermedad y posteriormente se preconizó su seguimiento con el Servicio de Endocrinología de dicho centro para la detección precoz de una posible MEN asociada, aún sin diagnosticarse su existencia. El caso se cierra como un feocromocitoma esporádico.

## DISCUSIÓN

Este caso presenta una paciente con una hipertensión arterial refractaria sistodiastólica y severa, que tras un abordaje diagnóstico adecuado, se llegó a la conclusión de que se trataba de un caso de hipertensión secundaria a un feocromocitoma esporádico con manifestaciones de más de un año de evolución, siendo la cefalea uno de los primeros síntomas referidos por la paciente coincidiendo con hipertensión paroxística.

La frecuencia, aunque muy baja, de esta enfermedad no la hace menos peligrosa y debe considerarse siempre en el diagnóstico de un hipertenso grave con grandes oscilaciones de la tensión arterial y cefalea, hipertensión lábil, hipertensión refractaria o arritmias cardíacas complejas; de ahí la importancia de un diagnóstico precoz integral, que garantice la terapéutica específica ante todo hipertenso con manifestaciones de causa secundaria.<sup>(3,4,8)</sup>

Aunque histológicamente figuran los feocromocitomas como tumores benignos. En algunas ocasiones se han detectado formas malignas que sólo un seguimiento estrecho postoperatorio dilucidará y nunca olvidar la presencia de las MEN donde esta enfermedad es la primera a tratar.<sup>(3,7,9)</sup>

Tiene carácter curable en la mayoría de las ocasiones la hipertensión arterial que acompaña a estos pacientes, pueden ser reversibles algunas de las complicaciones producidas siempre y cuando la intervención terapéutica sea precoz.<sup>(3,4,8)</sup>

En la literatura médica revisada se reportan dos casos clínicos de pacientes con feocromocitoma bilateral, ambos casos tienen como característica que se presentan en pacientes de sexo masculino y sus evoluciones no fueron favorables puesto que fallecieron. Esta situación no coincide con el caso reportado.

Arocha,<sup>(14)</sup> en el Hospital Militar de Matanzas, presenta un paciente de 32 años, cuyo padre hipertenso fallece a los 38 años, sin precisar la causa. Dicho paciente, ingresa en el servicio de medicina interna por el debut de una hipertensión paroxística, se demuestra por ultrasonido y tomografía axial computarizada la existencia de grandes tumores suprarrenales bilaterales compatibles con feocromocitoma. El mismo fallece cuatro días después del ingreso debido a un edema agudo del pulmón, en el curso de una emergencia hipertensiva. El diagnóstico de feocromocitoma se comprueba por anatomía patológica.

En tanto Salman,<sup>(15)</sup> muestra el caso de una familia con enfermedad de von Hippel Lindau, donde uno de los miembros de 52 años, presentó, además un feocromocitoma bilateral con hemangioblastoma de la retina, el cual falleció súbitamente por enfermedad cerebral vascular.

Sáez,<sup>(8)</sup> presenta el caso de un paciente masculino de 17 años de la raza negra con antecedentes de hipertensión arterial refractaria y dolor abdominal intenso. Se le diagnosticó feocromocitoma benigno bilateral por que fue intervenido quirúrgicamente, presentando una evolución satisfactoria.

Aranguren,<sup>(16)</sup> presenta el caso de una paciente de 52 años con aumento de sus indicadores tensionales acompañado de frialdad de la piel, sudoraciones, nerviosismo, dolor torácico opresivo, pérdida de peso y decaimiento. Lo más significativo en los estudios realizados fue el ultrasonido abdominal que definió una imagen nodular en la suprarrenal derecha, de baja ecogenicidad y contornos regulares que miden 5 mm, confirmada con tomografía axial computarizada contrastada de suprarrenales. Asimismo, la biopsia de glándula suprarrenal derecha confirmó la presencia de feocromocitoma. Este caso clínico se presenta en una mujer con una evolución satisfactoria, similar al caso reportado.

González,<sup>(17)</sup> presenta un paciente joven portador de un feocromocitoma, que sometido a la larga acción de las catecolaminas llegó a desarrollar una miocardiopatía dilatada con criterio de trasplante cardíaco. La cirugía adrenal fue curativa en este paciente.

Enríquez,<sup>(18)</sup> reporta el caso de feocromocitoma derecho de 6 cm de diámetro sin metástasis, en una mujer de 70 años que se consultó en servicio de urgencias por cuadro de dolor retroesternal opresivo, lo cual fue interpretado inicialmente como un síndrome coronario agudo sin elevación del segmento ST.

Arteaga,<sup>(19)</sup> presenta un caso de una mujer de 33 años de edad, en el servicio de urgencias del Hospital General Docente Abel Santamaría Cuadrado con un dolor en el hemiabdomen derecho de varios días de evolución y con cifras de tensión arterial elevada. Mediante estudios de ecografía abdominal y TC se constató una masa suprarrenal derecha de morfología ovalada y de bordes bien delimitados, con aspecto de un feocromocitoma, lo que se corroboró por anatomía patológica y confirmó el diagnóstico con características de malignidad. La paciente evolucionó desfavorablemente en el post-operatorio y presentó crisis hipertensivas provocándole la muerte.

Guarnaluse,<sup>(20)</sup> muestra un paciente masculino de 57 años de edad con el diagnóstico de Paraganglioma retroperitoneal extraadrenal quístico. El feocromocitoma paraganglionar resulta ser un tumor extremadamente raro.

Castillo,<sup>(21)</sup> describe 2 casos de Feocromocitoma maligno en pacientes de sexo femenino, de 31 y 51 años respectivamente, tratadas satisfactoriamente con cirugía mínimamente invasiva. La histopatología confirmó el diagnóstico con metástasis ganglionares regionales y márgenes quirúrgicos negativos. Lo cual no coincide con el caso presentado.

En un estudio realizado por Copo, et al.<sup>(22)</sup> en el Servicio de Cirugía General del Hospital Clínicoquirúrgico "Hermanos Ameijeiras", se incluyeron a 33 pacientes, 24 mujeres y 9 hombres, con el diagnóstico de feocromocitoma predominando la afección en la tercera, cuarta y quinta décadas de la vida. La hipertensión arterial fue la manifestación clínica principal, el incidentaloma y la neoplasia endocrina múltiple (NEM) IIA fueron otras formas de presentación.

En diversos artículos se constata que el diagnóstico de esta enfermedad fue de manera casual, es decir, que su forma de presentación clínica fue un incidentaloma suprarrenal. Ejemplo de lo anterior, lo constituyen los casos reportados por Franceschi,<sup>(23)</sup> durante la evaluación pre trasplante de un donante vivo,

Carballosa,<sup>(24)</sup> en el Hospital General Docente "Dr. Agostinho Neto" de Guantánamo y Sotomayor<sup>(11)</sup> en Paraguay.

Santos,<sup>(4)</sup> analiza el caso de un paciente masculino, de raza mestiza, 36 años de edad, con antecedentes de hipertensión arterial que acudió al cuerpo de guardia con inestabilidad hemodinámica, falleciendo escasas horas después con cuadro disneico. Los hallazgos necrópsicos mostraron un feocromocitoma de glándula suprarrenal izquierda como causa básica de la defunción. Lo anterior no coincide con el caso presentado.

Querol,<sup>(25)</sup> Quintana,<sup>(6)</sup> y De Jesús,<sup>(26)</sup> describen respectivamente una hemorragia alveolar difusa, las metástasis vertebral y de coxal izquierdo que aparecen en una paciente tras 14 meses de la resección del tumor primario, y un feocromocitoma gigante abscedado benigno cuyo cultivo reportó *Salmonella sp*, como formas de presentación clínica.

A modo de conclusión, los autores consideran, que las manifestaciones clínicas del feocromocitoma pueden ser diversas y a la vez imitar una gran variedad de enfermedades, por ende, no se está exento de realizar un diagnóstico tardío o erróneo. El feocromocitoma como causa de hipertensión arterial secundaria es curable. Su diagnóstico precoz puede reducir su mortalidad con un tratamiento efectivo, y en caso contrario, puede llevar a la muerte del paciente.

## **AGRADECIMIENTOS**

A Aida Jiménez Bosco y Reinaldo Peña Santana, por la revisión del artículo. A la especialista en Imagenología Dra. Carmen Valls.

## **REFERENCIAS BIBLIOGRÁFICAS**

- 1- Tsirlin A, Sharma R, Kansara A, Gliwa A, Banerji M. Pheocrocytoma: A review. *Maturitas*. 2014;77(3):229–38. Citado en Pubme; PMID: 24472290.
- 2- Mosquera Gorostidi A, Justo Ranera A, Zakirian Denis SE, González Temprano N, Sagasetta de Ilúrdoz Uranga M, Molina Garicano J. Feocromocitoma y paraganglioma en la infancia: a propósito de 2 casos. *An Pediatr [Internet]*. 2015 [citado 22 Sep 2015];82(1):175-80. Disponible en: [http://www.elsevier.es/en/linksolver/ft/pii/S1695-4033\(14\)00333-6](http://www.elsevier.es/en/linksolver/ft/pii/S1695-4033(14)00333-6)
- 3- Sánchez Turcios RA. Feocromocitoma: Diagnóstico y tratamiento. *Rev Mex Cardiol. [Internet]*. 2010 [citado 22 Sep 2015];21(3):124-37. Disponible en: <http://www.medigraphic.com/pdfs/cardio/h-2010/h103e.pdf>
- 4- Santos Monzón Y, Plain Pozos C, Pérez de Alejo Alemán A. Feocromocitoma. Presentación de un caso. *Medisur [Internet]*. 2014 [citado 22 Sep 2015];12(4). Disponible en: <http://medisur.sld.cu/index.php/medisur/article/view/1887>
- 5- Karasek D, Shah U, Frysak Z, Stratakis C, Pacak K. An update on the genetics of pheochromocytoma. *J Hum Hypertens*. 2013;27(3):141-47. Citado en PubMed; PMID: 22648268.



- 6- Quintana López LA, Venegas Godínez A, Reina Rodríguez CE. Metástasis ósea de feocromocitoma. Presentación de un caso. Archivos del Hospital Universitario "Gral. Calixto García" [Internet]. 2013 [citado 23 Sep 2015]; 1(1):88-92. Disponible en: <http://revcalixto.sld.cu/index.php/ahcg/article/view/12/13>
- 7- Ctvrtlika F, Korandab P, Tichyc T. Adrenal disease: a clinical update and overview of imaging. A review. Biomed Pap Med Fac Univ Palacky Olomouc Czech Repub. 2014; 158:23-34. Citado en PubMed; PMID: 24621966.
- 8- Sáez Gómez ML, Aguila Soto PC, Santiago Pérez A. Feocromocitoma bilateral: presentación de un paciente. Acta Médica del Centro [Internet]. 2013 [citado 24 Sep 2015]; 7(4). Disponible en: <http://www.medigraphic.com/pdfs/medicadelcentro/mec-2013/mec134i.pdf>
- 9- Bravo EL. Envolving concepts in the pathophysiology, diagnosis, and treatment of pheochromocytoma. Endocr Rev [Internet]. 2013 [citado 21 Jul 2015]; 15(3):356-68. Disponible en: <http://press.endocrine.org/doi/abs/10.1210/edrv-15-3-356>
- 10- Neumann HP, Berger DP, Sigmund G, Blum U, Schmidt D, Parmer RJ, et al. Pheochromocytomas, multiple endocrine neoplasia type 2, and von Hippel-Lindau disease. N Engl J Med. 1994; 131(22). Citado en PubMed; PMID: 8105382.
- 11- Ramírez Sotomayor J, Pflingst C, Gutiérrez T, Vera H. Feocromocitoma asintomático. Cir Parag. 2013; 37(1):33-5. Citado en LILACS; 678687.
- 12- Kenady DE, McGrath PC, Sloan DA, Schwartz RW. Diagnosis and management of pheochromocytoma. Curr Opin Oncol [Internet]. 1997 [citado 21 Jul 2015]; 9(1):61-7. Disponible en: [http://journals.lww.com/co-oncology/Abstract/1997/01000/Diagnosis\\_and\\_management\\_of\\_pheochromocytoma.10.aspx](http://journals.lww.com/co-oncology/Abstract/1997/01000/Diagnosis_and_management_of_pheochromocytoma.10.aspx)
- 13- Pomares FJ, Cañas R, Rodríguez JM, Hernández AM, Parrilla P, Tebar FJ. Differences between sporadic and multiple endocrine neoplasia type 2a pheochromocytoma. Clin Endocrinol. 1998; 48(2):195-200. citado en PubMed; PMID: 9579232.
- 14- Arocha Molina Y, Acosta Piedra Y, Piedra Herrera B, Suárez Díaz T, Madruga Vázquez K. Feocromocitoma bilateral: presentación de un caso. Rev Med Electron [Internet]. 2011 [citado 21 Jul 2015]; 33(2):239-43. Disponible en: <http://scielo.sld.cu/pdf/rme/v33n2/spu17211.pdf>
- 15- Salman P, Vucetich N, López JM. Enfermedades de von Hippel Lindau en una familia chilena: diagnóstico clínico y genético. Rev Chil Endocrinol Diabetes [Internet]. 2010 [citado 21 Jul 2015]; 3(1):19-23. Disponible en: [http://www.soched.cl/Revista%20Soched/1\\_2010/enero-201.pdf](http://www.soched.cl/Revista%20Soched/1_2010/enero-201.pdf)
- 16- Aranguren Barreto O, Mora López IT, Cardosa Samón M, León González O, López Soto MV, Rodríguez Pérez RP. Clinical and laboratory features of pheochromocytoma in a 52-year-old female patient. Medwave [Internet]. 2014 [citado 21 Jul 2015]; 14(3). Disponible en: <http://www.medwave.cl/link.cgi/Medwave/PuestaDia/Practica/5942>

- 17- González González JL, Menéndez Núñez J, Escarpanter JC, Abela Lazo A. Miocardiopatía dilatada y feocromocitoma. Rev Cubana Cir [Internet]. 2013 ene-mar [citado 21 Jul 2015];52(1). Disponible en: [http://scielo.sld.cu/scielo.php?script=sci\\_arttext&pid=S0034-74932013000100007&lng=es&nrm=iso&tlng=es](http://scielo.sld.cu/scielo.php?script=sci_arttext&pid=S0034-74932013000100007&lng=es&nrm=iso&tlng=es)
- 18- Enríquez A, Paredes A, Tagle R, Castro P. Feocromocitoma: presentación como síndrome coronario agudo. Reporte de un caso. Rev méd Chile [Internet]. 2014 [citado 21 Jul 2015];142(2). Disponible en: [http://www.scielo.cl/scielo.php?script=sci\\_arttext&pid=S0034-98872014000200015&lng=es&nrm=iso&tlng=es](http://www.scielo.cl/scielo.php?script=sci_arttext&pid=S0034-98872014000200015&lng=es&nrm=iso&tlng=es)
- 19- Arteaga Hernández JL, Plaza González T, Suero Almonte S, Calzadilla García L, Almora Carbonel CL. Feocromocitoma. Presentación de un caso. Rev Cienc Med [Internet]. 2011 [citado 21 Jul 2015];15(3):197-204. Disponible en: <http://scielo.sld.cu/pdf/rpr/v15n3/rpr19311.pdf>
- 20- Guarnaluse Brooks R, Jiménez Galainena J, Torriani Mendoza GP. Paraganglioma Retroperitoneal Extraadrenal Quístico. Presentación de un caso. Rev haban cienc méd. [Internet]. 2014 [citado 21 Jul 2015];13(3):386-93. Disponible en: [http://scielo.sld.cu/scielo.php?script=sci\\_arttext&pid=S1729-519X2014000300004&lng=es&nrm=iso&tlng=es](http://scielo.sld.cu/scielo.php?script=sci_arttext&pid=S1729-519X2014000300004&lng=es&nrm=iso&tlng=es)
- 21- Castillo OA, Riera P, Rodríguez Y, Alemán E, Aranguren G, López Vallejo J. Feocromocitoma maligno: comunicación de 2 casos tratados con cirugía de mínima invasión. Rev Chil Cir [Internet]. 2014 [citado 21 Jul 2015];66(1). Disponible en: [http://www.scielo.cl/scielo.php?script=sci\\_pdf&pid=S0718-40262014000100010&lng=es&nrm=iso&tlng=es](http://www.scielo.cl/scielo.php?script=sci_pdf&pid=S0718-40262014000100010&lng=es&nrm=iso&tlng=es)
- 22- Copo Jorge JA, Savío López AM, Soliva Domínguez R, Recio Pando H. Feocromocitoma: diagnóstico y resultados del tratamiento quirúrgico. Rev Cubana Cir [Internet]. 2002 [citado 21 Jul 2015];41(2):98-103. Disponible en: [http://bvs.sld.cu/revistas/cir/vol41\\_2\\_02/CIR06202.pdf](http://bvs.sld.cu/revistas/cir/vol41_2_02/CIR06202.pdf)
- 23- Franceschi KJ, Guerrero G, Fontana N, Aceveo O, Alemán L. Incidentaloma en evaluación pre trasplante de donante vivo. Rev Venez Oncol. [Internet]. 2011 [citado 21 Jul 2015];23(1):42-5. Disponible en: <http://www.scielo.org.ve/pdf/rvo/v23n1/art08.pdf>
- 24- Carballosa Espinosa L, Guibert Veranes R, Alfonso Armenteros D. Feocromocitoma. Presentación de un caso. Rev de Información Científica [Internet]. 2012 [citado 21 Jul 2015];76(4). Disponible en: [http://www.gtm.sld.cu/sitios/cpicm/contenido/ric/textos/Vol\\_76\\_No.4/feocromocitoma\\_tc.pdf](http://www.gtm.sld.cu/sitios/cpicm/contenido/ric/textos/Vol_76_No.4/feocromocitoma_tc.pdf)
- 25- Querol Ripoll R, del Olmo García MI, Cámara Gómez R, Merino-Torres JF. Hemorragia alveolar difusa como primera manifestación clínica de un feocromocitoma. Arch Bronconeumol [Internet]. 2014 [citado 21 Jul 2015];50(9):411-14. Disponible en: <http://dx.doi.org/10.1016/j.arbres.2014.02.008>
- 26- De Jesús J, García F, Fung L, Hernández E. Feocromocitoma gigante abscedado: a propósito de un caso. Rev Venez Endocrinol Metab [Internet]. 2015 [citado 21 Jul 2015];13(2):92-9. Disponible en: <http://www.saber.ula.ve/handle/123456789/40703>

Recibido: 17 de febrero del 2015.  
Aceptado: 24 de agosto del 2015.

*Dr. José Miranda Folch.* Policlínico Comunitario Docente Marcos Martí. Maceo. N. 180. Martí. Matanzas, Cuba. Correo electrónico: juniorvj.mtz@infomed.sld.cu

### **CÓMO CITAR ESTE ARTÍCULO**

Miranda Folch JJ, García Cuervo D, Vega Jiménez J, Alemán Marichal B, Jiménez Álvarez A, Castelnau Sánchez A . Hipertensión arterial secundaria a feocromocitoma esporádico. Presentación de caso. Rev Méd Electrón [Internet]. 2016 Ene-Feb [citado: fecha de acceso]; 38(1). Disponible en: <http://www.revmedicaelectronica.sld.cu/index.php/rme/article/view/2918/1327>