

Tratamiento de las fracturas complejas diafisarias de la tibia con hidroxiapatita coralina porosa HAP-200®

Treatment of the tibia complex diaphyseal fractures with coral porous hydroxyapatite HAP-200®

Dr. Enrique A. Pancorbo Sandoval, Dr. Juan C. Martín Tirado, Dr. José Quesada Pérez, Dr. Giraldo Díaz Prieto, DrC. Ramón González Santos

Hospital Militar Docente Dr. Mario Muñoz Monroy. Matanzas, Cuba.

RESUMEN

Introducción: las fracturas de tibia producidas por mecanismo de alta energía pueden provocar áreas de defectos, que llevan a pseudoartrosis o infección ósea. Por esto, se buscan nuevas alternativas para la solución de estos defectos óseos, entre ellos el uso del biomaterial hidroxiapatita coralina porosa HAP-200® como andamiaje en el tratamiento de estas fracturas.

Objetivos: describir la eficacia de la HAP-200® como andamiaje.

Material y métodos: se realizó un estudio de tipo descriptivo, longitudinal, que incluyó la totalidad de pacientes (13) atendidos por fracturas complejas de la tibia, desde enero de 1994 hasta el 2010. Fueron tratados con diversos materiales de osteosíntesis e injerto de HAP-200® como andamiaje en la zona de defecto óseo, y evaluados evolutivamente por consulta durante 10 años. En el estudio fueron empleadas las clasificaciones del Sistema Asociación para el Estudio de la Fijación Interna y la de Gustilo y Anderson en las fracturas abiertas; y las clasificaciones del Sistema Asociación para el Estudio de la Fijación Interna y la de Tscherny y Gotze para la evaluación de partes blandas en las fracturas cerradas. Se confeccionó una base de datos mediante el paquete estadístico SPSS 1.14, para cumplir los objetivos trazados. Se realizó el consentimiento informado a cada paciente.

Resultados: el 76,9 % correspondió al sexo masculino. Se logró la curación ósea en el 92,3 %. El período de curación tuvo una duración media de 16 semanas en las fracturas cerradas, y de 20 semanas en las expuestas.

Conclusiones: los resultados demuestran la validez e importancia de la HAP-200® como un biomaterial osteoconductor.

Palabras clave: fracturas complejas de tibia, hidroxiapatita coralina porosa HAP-200®, andamiaje.

ABSTRACT

Background: tibia fracture produced by high energy mechanisms could provoke areas of defects leading to pseudoarthrosis or bone infection. Therefore, new alternatives are looked for to solve these bone defects, among them the usage of the biomaterial porous coral hydroxyapatite HAP-200® as scaffolding in the treatment of these complex fractures.

Aims: describing the efficacy of HAP-200® as scaffolding.

Materials and methods: a descriptive, longitudinal study was carried out, including the total of the patients attended by complex tibia fractures (13 patients), from January 1994 to 2010. They were treated with several materials of osteosyntheses and coral hydroxyapatite grafts as scaffolding in the bone defects area and evolutively evaluated in consultation during a period of 10 years. In the study, there they were used the classifications of the System Association for the Study of the Internal Fixation and the Gustilo and Anderson one in open fractures; and the System Association for the Study of the Internal Fixation and the Tscherne and Gotze one for the evaluation of the soft parts in closed fractures. A database was elaborated using the statistical packet SPSS 1.14, for fulfilling the planed aims. The informed consent of each patient was obtained.

Outcomes: 76.9 % of the cases dealt with male patients. Bone healing was achieved in 92.3 % of the patients. The healing period lasted an average of 16 weeks in closed fractures, and 20 weeks in the exposed ones.

Conclusions: the outcomes show the validity and importance of HAP-200® as bone conductor biomaterial.

Key words: tibia complex fractures, porous coral hydroxyapatite HAP-200®, scaffolding.

INTRODUCCIÓN

El defecto óseo en traumatología continúa representando un problema difícil de tratar para los ortopédicos, ya que implica un sostenido aumento en hospitalización, riesgo de complicaciones y la elevación de los gastos. Hoy día, a nivel mundial, el costo promedio de pacientes que sufren fracturas por accidente sobrepasan los \$10 000,^(1,2) siendo igualmente para el sistema de salud de Cuba un problema. En caso de que la fractura evolucionara a una pseudoartrosis o infección ósea, se eleva aún más el costo por paciente, siendo superior a los \$25 000.^(1,2)

A pesar de existir técnicas quirúrgicas, que a través de los años han demostrado lograr una estabilidad adecuada en fracturas diversas como la fijación externa y las osteosíntesis interna mínimo invasiva,⁽³⁻⁹⁾ que afectan al mínimo al periostio del hueso afectado respetando las partes blandas aledañas, continúa siendo necesario cubrir estas áreas de defecto en el foco de fractura, con vista a lograr un andamiaje que facilite el crecimiento óseo y lograr la curación del hueso.⁽¹⁰⁾ No siendo este el único factor que afecta el proceso de curación ósea, existen múltiples factores que influyen en dicho proceso.^(9,11-13)

El objetivo es describir la eficacia de la hidroxiapatita coralina porosa HAP-200® como andamiaje en el tratamiento de estas fracturas complejas.

MATERIALES Y MÉTODOS

Se realizó un estudio descriptivo de corte longitudinal, sobre la implantación de la hidroxiapatita como andamiaje en el tratamiento de la fractura diafisaria de tibia con destrucción ósea, lo cual se aplicó a todos los casos (13 pacientes) que fueron atendidos con dicha afección en el servicio de ortopedia del Hospital Militar Dr. Mario Muñoz Monroy, en el período comprendido entre los años 1994 y el 2010, de ellos 9 con fracturas cerradas y 4 con fracturas expuestas. Para su evaluación y conducta quirúrgica se aplicó la clasificación del Sistema Asociación para el Estudio de la Fijación Interna (AO),^(9,14) y la de Tscherny y Gotze⁽⁹⁾ en el caso de las fracturas cerradas, mientras que en las expuestas, igualmente se usó la del sistema AO y la clasificación de Gustilo y Anderson.⁽⁹⁾

En la planificación quirúrgica independiente de cada caso se decidió, además de lo anteriormente señalado, aplicar el concepto de rombo citado por Pape⁽²⁾ en su trabajo. (Anexo)

En todos los casos se aplicó la hidroxiapatita coralina porosa HAP-200® como andamiaje con antibiótico incluido de la familia de los aminoglucósidos (usando la gentamicina (3-5mgs por Kg de peso) a dosis terapéutica diaria diluido en el biomaterial), en caso de alergia se encontraba contemplada la vancomicina (2 gr). En todos los pacientes se empleó la profilaxis antibiótica con la cefazolina (1 gr cada 6 horas) hasta 72 horas, en dependencia del tiempo quirúrgico o la gravedad de las lesiones.⁽¹⁵⁾

Para evaluar la curación ósea en los pacientes, fueron empleados los criterios clínicos (ausencia de dolor a la carga de peso y a la palpación) y radiológicos (unión de callo óseo que incluya por lo menos tres corticales) señalados por Miclau y colaboradores.⁽¹⁶⁾

Se tuvo en cuenta como causas del retardo de consolidación, los hábitos tóxicos como el tabaquismo y el alcoholismo.^(9,11-13)

Se definieron como criterios de bien en la evolución cuando se logró la curación ósea con la integración de la hidroxiapatita coralina porosa HAP-200®, "regular" cuando no se observó en las imágenes radiológicas una osteointegración total del biomaterial, y "mal" cuando existió un rechazo o infección del biomaterial.

El seguimiento de los pacientes se realizó por consulta mensual durante el primer año, y anualmente hasta completar los 10 años, realizándoseles en cada consulta una evaluación clínica y radiológica de la lesión.

Se confeccionó una base de datos mediante el paquete estadístico SPSS 14.1, que recoge los datos necesarios para cumplir los objetivos trazados y realizar el análisis estadístico de dichos resultados, los cuales se basaron en el cálculo de medidas de tendencia central y de dispersión. En la totalidad de los casos se realizó el consentimiento informado a cada paciente, y durante toda la investigación fueron aplicados los principios bioéticos que garantizaban la continuidad del estudio y la privacidad de la información personal de cada paciente.

RESULTADOS

En la tabla 1 se observan que 6 pacientes fueron del sexo masculino y 3 del femenino, con un promedio de edad de 34 años (mínimo 15 y máximo 62 años) y una media de 35 años.

En cuanto a la clasificación del sistema AO, 4 pertenecían al tipo A 1.2, 3 al tipo B y 2 al C, con diversos grados de complejidad, sumado a las lesiones de partes blandas, se aplicó la clasificación de Tscherne y Gotze, donde de los cuatro primeros, dos fueron grado 0 y dos grado 1; los del tipo B, dos grado 0 y uno grado 1; y los del tipo C, uno grado 1 y uno grado 2.

Tabla 1. Fracturas cerradas de tibia. Mecanismo de producción y clasificaciones

No.	Edad	Sexo	Mecanismo de producción	Clasificación del sistema AO	Clasificación de Tscherne y Gotze
1	15	M	Acc.C.A.	A1.2	G1
2	18	F	Prac.Dep.	A1.2	G0
3	23	F	Prac.Dep.	A1.2	G0
4	32	M	Acc.C.A.	A1.2	G1
5	25	F	Acc.C.A.	B1.2	G0
6	47	M	Acc.Trans.	B2.3	G1
7	45	M	Acc.Trans.	B3.2	G1
8	62	M	Acc.Trans.	C1.2	G2
9	41	M	Acc.Trans.	C3.3	G1

Acc. Trans: accidente de tránsito.

Acc. C. A: accidente caída de altura. Prac. Dep: práctica de deporte.

En la tabla 2 se muestra la osteosíntesis más empleada, que fue el sistema AO (lámina neutralizadora AO) en 6 pacientes, en las primeras 48 horas en todos los casos que fueron grado 0 (3 casos), en dos casos al cabo de los 7 días por ser grado 1, y en uno al cabo de los 14 días por ser grado 2 (clasificación de Tscherne y Gotze), esperando un período de cicatrización adecuada de las lesiones de las partes blandas, no presentando complicaciones. En este grupo de pacientes ninguno de ellos tenían o hábitos tóxicos, en los 6 casos se operaron en un solo tiempo, donde se realizó el injerto en el área de defecto óseo, promediando 16,6 semanas (mínimo 12 y máximo 20 semanas).

Tabla 2. Fracturas cerradas de tibia. Hábitos tóxicos. Tratamiento quirúrgico y evolución

No.	Hábitos tóxicos	Cantidad de intervenciones quirúrgicas	Tipo de osteosíntesis	Tiempo de curación ósea
1	-	1	Sistema AO	16 sem
2	-	1	Sistema AO	20 sem
3	-	1	Sistema AO	20 sem
4	Tab	2	F. Ext. RALCA	20 sem
5	-	1	Sistema AO	16 sem
6	Alc	2	F. Ext. RALCA	12 sem
7	-	1	Sistema AO	12 sem
8	-	1	Sistema AO	12 sem
9	-	2	F. Ext. ILIZAROV	16 sem

Tab: tabaquismo. Alc: alcoholismo. F. Ext: fijador externo.

En la figura 1 se presenta un paciente al cual se le realizó una osteosíntesis interna, de 22 años de edad, en el momento en que fue operado, hace 10 años: (A) de una fractura del tercio distal de tibia cerrada, tipo B3.2. (B) Mostrando el caso operado a los 4 meses donde se aprecia el granulado de HAP-200. (C) Al año de operado aún se observa el granulado. (D) A los dos años se observa con menos densidad. (E) Cuatro años después se encuentra más osteointegrado. (F) Al cabo de los 10 años no se observa prácticamente el biomaterial.

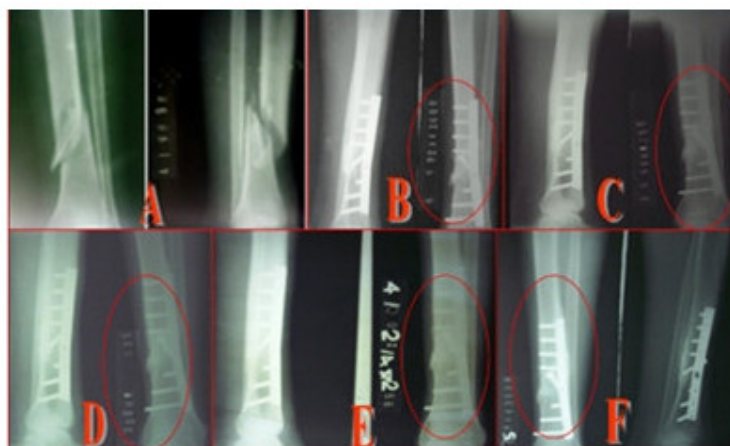

Fig. 1. Radiografías de fractura de tibia oblicua cerrada.

En los caso donde se efectuó la osteosíntesis con fijador externo (en 2 se empleó el modelo RALCA® y 1 un modelo Ilizarov®, sin criterio de especificidad en ninguno de los casos), un paciente fue A1.2 + grado 1, otro B2.3 + grado 1 y el otro C3.3 + grado 1, en los 3 casos realizamos la osteosíntesis de urgencia y se esperó hasta los 7 días cuando las lesiones de partes blandas se encontraban cicatrizada, en un segundo tiempo realizamos a través de una pequeña incisión el injerto de hidroxipatita.

En todos los casos las fracturas eran de mayor complejidad debido al mecanismo de producción.

En este pequeño grupo 2 pacientes con hábitos tóxicos 1 con tabaquismo y otro con alcoholismo, el período de curación ósea fue de 16 semanas (mínimo 12 y máximo 20 semanas).

A continuación, en la figura 2, un paciente de 41 años de edad, raza blanca, sexo masculino, que presentó en un accidente del tránsito en moto una fractura cerrada del tercio medio de tibia izquierda (42) tipo C3.3, según la clasificación AO, y en base a la clasificación de las lesiones de partes blandas en fracturas cerradas de Tscherne y Gotze pertenece al Grado 1. Se observa la complejidad de la fractura (A). Se aplicó fijador externo modelo Ilizarov con dos topes y se observa área de defecto (B) y a los 7 días de mejorada las lesiones de partes blandas se aplica injerto de HAP-200, a través de una pequeña incisión (C). Al cabo de los cuatro años se observa continuidad total de la cortical sin área de defecto apreciable (D y E).

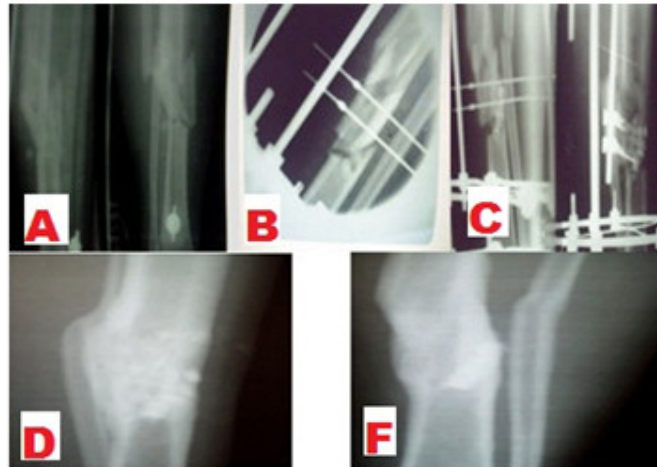


Fig. 2. Radiografía de fractura de tibia conminuta cerrada.

En la tabla 3, donde se muestran los casos que presentaron fracturas expuestas, de ellos 3 del sexo masculino y 1 del femenino, con un promedio de edad de 31,5 años (mínimo 27 y máximo 36 años). Tres de los pacientes pertenecían al tipo B con diversos grados de complejidad 1 al tipo C3.3, correspondiendo dos al Tipo I y 2 al tipo III-B de la clasificación de Gustilo, siendo todas las fracturas producidas por mecanismos de alta energía (2 accidentes del tránsito y 2 a caídas de altura).

Tabla 3. Fracturas expuestas de tibia. Mecanismo de producción y clasificaciones

No.	Edad	Sexo	Mecanismo de producción	Clasificación del sistema AO	Clasificación de Gustilo y Anderson
1	27	F	Acc. C. A.	B1.3	Tipo I
2	30	M	Acc. C. A.	B2.3	Tipo I
3	33	M	Acc. Trans.	B2.3	Tipo III-B
4	36	M	Acc. Trans.	C3.3	Tipo III-B

Acc. Trans: accidente de tránsito. Acc. C. A: accidente caída de altura.

En la tabla 4 se observa que todos los casos llevaron tratamiento de osteosíntesis con fijador externo de urgencia (3 fijadores RALCA® y 1 Ilizarov®; la aplicación de estos aparatos se debió más bien a disponibilidad en el centro, de los mismos).

Tabla 4. Fracturas expuestas de tibia. Hábitos tóxicos. Tratamiento quirúrgico y evolución

No.	Hábitos tóxicos	Cantidad de intervenciones quirúrgicas	Tipo de fijador externo	Tiempo de curación ósea
1	Tab.	2	RALCA	16 sem
2	-	2	RALCA	20 sem
3	Tab.	+3	RALCA	20 sem
4	Tab. y Alc.	+3	ILIZAROV	+20 sem

Tab: tabaquismo. Alc: alcoholismo

En los tipos I, solo necesitaron de 2 procedimientos quirúrgicos, el primero descrito anteriormente y el segundo cuando el estado de las lesiones iniciales lo permitían se efectuaba el injerto, como se señaló anteriormente en la tabla 1.

En los tipos III-B, se requirió de tres tiempos quirúrgicos, debido a la necesidad de efectuar cobertura con injerto pediculados del hueso expuesto.

De estos 4 pacientes, dos tenían como hábito tóxico el tabaquismo y uno solo el alcoholismo. El promedio de curación ósea fue de 20 semanas (mínimo de 16 y máximo de 25 semanas). El paciente que sufrió la fractura tipo C3.3 del AO y tipo III-C de Gustilo, consolidó al cabo de las 25 semanas, pero con la persistencia de una osteítis a nivel del foco de fractura, este paciente no cooperó con suspender los hábitos tóxicos, por lo que consideramos estos diversos factores los que produjeron el fracaso, siendo evaluado de mal.

Los doce pacientes restantes fueron evaluados de bien, para el 92,3 %.

DISCUSIÓN

Como se observa en esta casuística, el sexo masculino, como promedio de edad la cuarta década de la vida, y las lesiones por mecanismo de alta energía, fueron las características más frecuentes, produciendo fracturas de diferentes grados de complejidad, coincidiendo con diversos autores.⁽¹⁻⁹⁾

Debe ser evaluado de forma integral cada paciente antes de tomar una conducta quirúrgica, ya que como han demostrado diferentes investigadores ^(1,2,6-13,16,17) influyen muchos factores sobre el paciente para lograr la curación ósea cuando ocurre una fractura, mostrando en el anexo el diagrama "Concepto de rombo de generación ósea", donde se detalla como interactúan en el huésped (paciente) diferentes factores como las células osteogénicas, el ambiente mecánico, los factores de crecimiento y el andamiaje osteoconductor para lograr la curación ósea siendo fundamental una buena vascularidad del hueso.⁽¹⁷⁾

Desde finales del siglo pasado y durante los primeros años del presente, un importante grupo de autores^(1,2,5-8,10,11,17-28) han desarrollado un gran número de trabajos investigativos, que hoy día se encuentran en fase de aplicación, como son los biomateriales, los diversos factores de crecimiento, la importancia de la angiogénesis y de las proteínas en el proceso de curación ósea.

Todas estas investigaciones han permitido desarrollar múltiples tecnologías de osteosíntesis, con vistas a afectar lo menos posible el área del foco de fractura,^(4-7,9) respetando lo máximo posible el hematoma inicial de la fractura. No obstante, se ha demostrado que a pesar de lo óptimo de tecnologías mínimo invasivas, es de fundamental aplicación en las áreas de defecto injertos óseos, células madres, estimulación eléctrica, biomateriales con propiedades diversas (osteoconductores, osteoinductores, osteogénicos), que a través de diferentes mecanismos permitan un crecimiento óseo adecuado y la curación ósea.^(1-4,6-11,18-28)

Los autores consideran importante valorar en toda osteosíntesis la necesidad del empleo de injerto, con vistas a lograr la curación ósea, coincidiendo con diversos autores⁽¹⁻¹⁰⁾ que es de vital importancia evaluar a cada caso de forma individual como una norma.

Finalmente, es de gran interés que el cirujano ortopédico tenga presente en cada paciente aplicar los principios del diagrama mostrado (anexo) como una norma para evitar la evolución a una pseudoartrosis o retardo de consolidación, o una infección. Tener en cuenta la necesidad de aplicar siempre que sea necesario injerto óseo o biomaterial, para permitir el efecto de andamiaje tan necesario para lograr el crecimiento óseo, ayudado o no por otros mecanismos, como la aplicación de las células madres, etc.

ANEXO

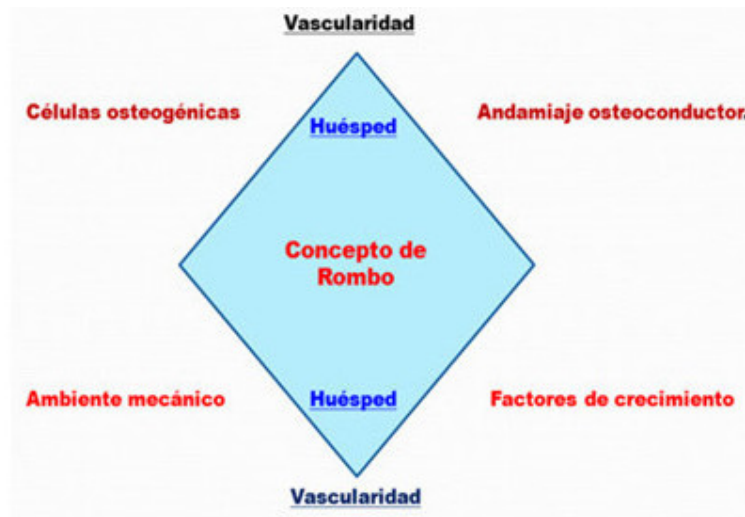


Fig. 3. Concepto de Rombo de Generación Ósea.

REFERENCIAS BIBLIOGRÁFICAS

- 1- Wiese A, Pape HC. Bone defects caused by high-energy, bone loss, infected nonunions, and nonunions. *Orthop Clin N Am* [Internet]. 2010 [citado 4 Feb 2015]; 41(1). Disponible en: <http://www.sciencedirect.com/science/article/pii/S0030589809000662>
- 2- Pape HC, Pufe TH. Bone defects and nonunions-What role does vacularity play in filling the gap? *Injured*. 2010; 41(6):553-4. Citado en PubMed; PMID: 20430385.
- 3- Muñoz Vives JM, Caba Doussoux P, Martí i Garín D. Fracturas abiertas. *Rev Esp Cir OrtopTraumatol* [Internet]. 2010 [citado 4 Feb 2015]; 54(6): 399-410. Disponible en: <http://www.sciencedirect.com/science/article/pii/S1888441510001372>
- 4- Ceballos MA. Fijación externa y técnicas afines. La Habana: Editorial CIMEQ; 2012.
- 5- Masquelet AC, Begue T. The concept of induced membrane for reconstruction of long bone defects. *Orthop Clin N Am* [Internet]. 2010 [citado 4 Feb 2015]; 41(1):27-37. Disponible en: <http://www.sciencedirect.com/science/article/pii/S0030589809000716>
- 6- Melvin JS, Dombroski DG, Torbert JT, Kovach SJ, Esterhai JL, Mehta S. Open tibial shaft fractures: I. Evaluation and initial wound management. *J Am Acad Orthop Surg*. 2010; 18(1):10-9. Citado en PubMed; PMID: 20044487.

- 7- Melvin JS, Dombroski DG, Torbert JT. Open tibial shaft fractures: II Evaluation and Initial wound management. *J Am Acad Orthop Surg* [Internet]. 2010 Feb [citado 4 Dic 2015];18(2): 108-17. Disponible en: http://journals.lww.com/jaaos/Abstract/2010/01000/Open_Tibial_Shaft_Fractures_II_Evaluation_and.3.aspx
- 8- Lowe JA, Tejwani N, Yoo B, Wolinsky P. Surgical technique for complex proximal tibial fracture. *J Bone Joint Surg Am*. 2011;93(16):1548-59. Citado en PubMed; PMID: 22301221.
- 9- Gustilo RB, Kyle RF, Templeman DC. Fracturas y luxaciones. V. 1. Madrid: Editorial Mosby/Doyma Libros; 1995.
- 10- Litchte P, Pape HC, Pufe T, Kobbe P, Fischer H. Scaffolds for bone healing: Concepts, materials and evidence. *Injury* [Internet]. 2011 [citado 4 Feb 2015];42:569-73. Disponible en: http://www.researchgate.net/profile/Hans_Pape/publication/51047970_Scaffolds_for_or_bone_healing_concepts_materials_and_evidence/links/0046353bfb463b4ae7000000.pdf
- 11- Cannada LK. Viable Bone and circulatory factors for survival of bone grafts. *OrthopClin North Am* [Internet]. 2010 [citado 4 Feb 2015];41(1): 5-13. Disponible en: <http://linkinghub.elsevier.com/retrieve/pii/S0030589809000613?via=sd>
- 12- Näsell H, Adami J, Samnegård E, Tønnesen H, Ponzer S. Effect of smoking cessation intervention on results of acute fracture surgery: a randomized controlled trial. *J Bone Joint Surg Am* [Internet]. 2010 [citado 4 Feb 2015];92(6):1335-42. Disponible en: <http://europepmc.org/abstract/med/20516308>
- 13- Dickerson DA, Misk TN, Van Sickle DC, Breur GJ, Nauamr EA. In vitro and in vivo evaluation of orthopedic interface repair using a tissue scaffold with a continuous hard tissue-soft tissue transition. *J Orthop Surg Res*. 2013;8:18. Citado en PubMed; PMC: 3689086.
- 14- Orozco R, Salas JM, Videla M. Atlas de osteosíntesis. Fractura de los huesos largos, estadística, técnica, radiología. Barcelona: Masson; 1998.
- 15- Iversen LD, Swiontkowski MF. Manual de urgencia en ortopedia y traumatología. T. I. Barcelona: Masson; 1996.
- 16- Corrales LA, Morshed S, Bhandari M, Miclau T. Variability in the assessment of fracture-healing in orthopaedic trauma studies. *J Bone Joint Surg Am* [Internet]. 2008 [citado 4 Feb 2015];90(9). Disponible en: <http://europepmc.org/articles/PMC2663323>
- 17- Hankenson KD, Dishowitz M, Gray C, Schenker M. Angiogenesis in bone regeneration. *Injury* [Internet]. 2011 [citado 4 Feb 2015];42(6). Disponible en: <http://www.sciencedirect.com/science/article/pii/S002013831100129X>
- 18- Le AX, Miclau T, Hu D, Helms JA. Molecular aspects of healing in stabilized and non-stabilized fractures. *J Orthop Res* [Internet]. 2001 [citado 4 Feb 2015];19(1):78-84. Disponible en: <http://onlinelibrary.wiley.com/doi/10.1016/S0736-0266%2800%2900006-1/abstract>

- 19- Peniche C, Solis Y, Davidenko N, García R. Materiales compuestos de quitosana e hidroxiapatita. *BiotechnolAppl* [Internet]. 2010 [citado 4 Feb 2015];27(3). Disponible en: http://scielo.sld.cu/scielo.php?pid=S1027-28522010000300002&script=sci_arttext&tIng=en
- 20- Aro HT, Govender S, Patel AD, Hernigou P, Perera de Gregorio A, Popescu GI, et al. Recombinant human bone morphogenetic protein-2: a randomized trial in open tibial fracture treated with reamed nail fixation. *J Bone Joint Surg Am*. 2011 May 4;93(9):801-8. Citado en PubMed; PMID: 21454742.
- 21- Pancorbo Sandoval EA, Martín Tirado JC, Delgado Quiñones A, Navarro Patou R, Díaz Piedra A, Trimiño Galindo L. Tratamiento de urgencia de las fracturas con hidroxiapatita coralina HAP-200®. *Rev. Cubana Ortop Traumatol* [Internet]. 2006 [citado 4 Feb 2015];20(1). Disponible en: http://scielo.sld.cu/scielo.php?pid=S0864-215X2006000100006&script=sci_arttext&tIng=pt
- 22- Pancorbo Sandoval EA, Martín Tirado JC, Delgado Quiñones A, González Santos R. Hidroxiapatita porosa (HAP-200). Diez años después. *Investigaciones Medicoquirúrgicas* [Internet]. 2006;2(8):5-10. Disponible en: <http://revcimeq.sld.cu/index.php/imq/article/view/158>
- 23- Pancorbo Sandoval E, Delgado Quiñones A, Martín Tirado J, Hernández Hernández J, Díaz Prieto G, González Santos R. Aplicación de la hidroxiapatita porosa coralina® HAP-200 con antibióticos en la osteomielitis de la tibia. *Rev Cubana Ortop Traumatol* [Internet]. 2010 ene.-jun. [citado 4 Feb 2015];24(1). Disponible en: http://scielo.sld.cu/scielo.php?pid=S0864-215X2010000100008&script=sci_arttext&tIng=pt
- 24- Novicof WM, Manaswi A, Hogan MV, Brubaker SM, Mihalko W, Saleh KJ. Critical analysis of the evidence current technologies in bone-healing and repair. *J Bone J Surg Am*. 2008;90(Supl 1):85-91. Citado en EBSCO; ID: 29419487.
- 25- Quintero AJ, Wright VJ, Fu FH, Huard J. Stem cells for the treatment of skeletal muscle injury. *Clin Sports Med* [Internet]. 2009 [citado 8 Feb 2015];28(1):1-11. Disponible en: <http://www.sciencedirect.com/science/article/pii/S0278591908000665>
- 26- Marsell R, Einhorn TA. The biology of fracture healing. *Injury* [Internet]. 2011 [citado 8 Feb 2015];42(6):551-5. Disponible en: <http://www.sciencedirect.com/science/article/pii/S0020138311001252>
- 27- Colnot C, Thompson Z, Miclau T, Werb Z, Helms JA. Altered fracture in the absence of MMP9. *Development* [Internet]. 2003 [citado 14 Oct 2015];130:4123-33. Disponible en: <http://dev.biologists.org/content/130/17/4123.full>
- 28- Shors EC. Coraline Bone Graft Substitute. *Orthop Clin North Am*. 1999;30:599-613.

Recibido: 10 de diciembre de 2015.
Aceptado: 5 de diciembre de 2015.

Enrique A. Pancorbo Sandoval. Hospital Militar Docente Dr. Mario Muñoz Monroy.
Km 145 final. Reparto 2 de Diciembre. Matanzas, Cuba. Correo electrónico:
enriquepancorbo.mtz@infomed.sld.cu

CÓMO CITAR ESTE ARTÍCULO

Pancorbo Sandoval EA, Martín Tirado JC, Quesada Pérez J, Díaz Prieto G, González Santos R. Tratamiento de las fracturas complejas diafisarias de la tibia con hidroxiapatita coralina porosa HAP-200®. Rev Méd Electrón [Internet]. 2016 Mar-Abr [citado: fecha de acceso]; 38(3). Disponible en:
<http://www.revmedicaelectronica.sld.cu/index.php/rme/article/view/1358/3040>