

## **Síndrome de Turcot**

### **Turcot's syndrome**

**MSc. Ihosvany Ruíz Hernández, Dra. Dalgis Jenki Delgado, Dr. Yosvany Jiménez Ventosa, Dr. Carlos Lisandro Silvera Rodríguez, Dra. Yanet Carmona Denis**

Hospital Universitario Provincial Cmte. Faustino Pérez Hernández. Matanzas, Cuba.

---

#### **RESUMEN**

Se presenta a una paciente de 27 años de edad, con varios ingresos en el Hospital Provincial Clínico Quirúrgico Docente "José Ramón López Tabrane", de Matanzas. Por presentar clínica compatible con pólipos de colon, corroborados por videocolonoscopia, diagnosticados en marzo de 2015. Posteriormente reingresa a los 14 meses por convulsiones, al inicio generalizado y luego limitado al hemicuerpo derecho, cefalea universal y vómitos. Falleció a los 23 días de su ingreso, en los antecedentes patológicos familiares destaca madre fallecida a los 52 años por cáncer de colon y hermana a los 21 años por neoplasia maligna colorectal.

**Palabras clave:** pólipos de colon, convulsiones, cáncer colorrectal.

---

#### **ABSTRACT**

The case of a female patient, aged 27 years is presented. She was in-patient in the Teaching Clinical Surgical Provincial Hospital "José Ramón López Tabrane", of Matanzas for several times presenting clinical characteristics compatible polyps in the colon, corroborated by video colonoscopy, and diagnosed in March 2015. She was readmitted 14 months later because of convulsions, generalized firstly and lately limited to the right side of the body, universal headache and vomits. She died 23 days after the admittance. The family history shows that her mother died when she was 52, due to colon cancer and her sister died at twenty one due to colorectal malignant neoplasia.

**Key words:** colon polyps, convulsions, colorectal cancer.

---

## INTRODUCCIÓN

El síndrome de Turcot fue descrito por primera vez en 1959 en el Hospital Hôtel-Dieu de Québec, Canadá, por los doctores Jacques Turcot, Jean Paul Després y François St. Pierre.<sup>1,2</sup>

A medida que se han descrito casos del mismo, se ha hecho evidente que existen dos variantes de éste en cuanto son observadas diferencias en el patrón de herencia, las características clínicas y la etiología de cada uno. De esta manera, se tipifican dos tipos, el 1 y el 2.<sup>1,2</sup>

En el mundo se han reportado alrededor de 120 casos que comprenden diversos hallazgos, con varios tipos histológicos de tumores del sistema nervioso central.<sup>2</sup>

La poliposis colónica familiar (FPC), también denominada poliposis adenomatosa familiar, es una enfermedad hereditaria autosómica dominante, caracterizada por la presencia de numerosos pólipos adenomatosos (más de 100) a lo largo de todo el intestino grueso.<sup>1</sup> Es la patología más común de todas las enfermedades del colon y su frecuencia aumenta con la edad, son frecuentes en los hombres, la raza blanca es la más afectada después de los 30 años. Con una incidencia de 1 cada 10 000 habitantes, aumentando esta con la edad. Los pólipos más frecuentes son los hiperplásicos o metaplásicos en un 90%. De los restantes 10% son vellosos, 10% túbulo-vellosos y 80% tubulares (adenomatosos).<sup>2</sup>

Se desconoce la causa, se ha demostrado que la herencia, problemas endocrinos e irritación crónica, predispongan a esta enfermedad, se atribuye al gen responsable de la poliposis cólica familiar al APC –adenomatous polyposis coli–, localizado en el brazo largo del cromosoma 5.<sup>3</sup>

El diagnóstico suele hacerse entre la segunda y la cuarta décadas de la vida. El 80 % de los pacientes tienen una historia de antecedente familiar, pero un 10-30 % se ve como una nueva mutación.<sup>3</sup>

La poliposis cólica familiar es una enfermedad con un alto potencial de malignización, de manera que, si no se efectúa el tratamiento quirúrgico, la casi totalidad de pacientes desarrollarán un carcinoma colorrectal antes de los 50 años de edad.<sup>3</sup>

La detección de pólipos adenomatosos, con la subsiguiente polipectomía, es el método más efectivo para la prevención del cáncer colorrectal. Se debe realizar seguimiento endoscópico luego de la polipectomía cada 6 meses a 1 año y este debe mantenerse hasta 3 o 5 años en dependencia de sus recidivas o factores de riesgo.<sup>4</sup>

Dada la infrecuente casuística reportada de Síndrome de Turcot, si bien es una enfermedad conocida, su frecuencia es escasa, lo que motiva problemas para su diagnóstico, esta consideración hizo que los autores se propongan presentar un caso clínico compatible con este síndrome.

## PRESENTACIÓN DEL CASO

Paciente RSQ, femenina, de 27 años de edad, de procedencia rural, obrera calificada, de piel negra, con antecedentes patológicos familiares de madre y hermana fallecidas por cáncer de colon la primera, y colorectal la segunda, con múltiples ingresos hospitalarios por clínica de diarreas sanguinolentas, de cantidad y frecuencias variables, desde hacía 3 años antes de su último ingreso, acompañadas de tenesmo rectal, encopresis, dolor abdominal en hemiabdomen izquierdo, distensión abdominal, borborigmos y pérdida de peso progresiva, lo que motiva el estudio del tubo digestivo, al realizarle videocolonoscopía se evidencia la presencia de múltiples pólipos que afectan casi toda la extensión del intestino grueso, al estudio histopatológico de los extraídos se informa pólipos hiperplásicos.

Al cabo de los 14 meses de dicho diagnóstico, reingresa en el hospital referido por convulsiones, las que al inicio fueron generalizadas para posteriormente ser selectivas del hemicuerpo derecho, con características de ser focales simples motoras jacksonianas de duración variable, rebeldes a tratamiento médico, hasta llegar a presentar estado de mal epiléptico parcial simple continuo, acompañadas de cefalea universal gravitacional, vómitos centrales incoercibles y ataxia con disimetría; lo que motiva la indicación entre otros, de exámenes de neuroimagen, endoscópicos del tubo digestivo e histopatológicos de muestras del colon.

Examen Físico (Datos positivos):

Mucosas: Húmedas e hipocoloreadas

Aparato Respiratorio: Disnea, tiraje intercostal bajo, frecuencia respiratoria de 28 por minuto.

Aparato Cardiovascular: Ruidos cardiacos bradicardicos, arrítmicos S/S II/IV en foco mitral, tensión arterial promedio de 145/80.

Digestivo: Abdomen excavado, en ocasiones se observa distensión abdominal, doloroso a la palpación difusa, más intenso en hemiabdomen izquierdo.

Tacto rectal: Anoscopia normal, esfínter normotónico, no se precisa lesión tumoral hasta 6 centímetros de las márgenes del ano.

TCS: Infiltrado hasta tercio medio de ambas piernas, de fácil godet, temperatura normal, no dolorosos.

Sistema Nervioso: Paciente bradipsíquica, orientada temporoespacialmente, disimetría bilateral, mas manifiesta en hemicuerpo izquierdo, atáxica, romberg simple y sensibilizado positivo, lateralizando a la izquierda, fuerza muscular disminuida en hemicuerpo derecho, tono y trofismo disminuidos globalmente, pupilas isocóricas y reactivas, reflectividad superficial y profunda disminuidas en hemicuerpo derecho, no alteraciones en la esfera meníngea, escala de Glasgow de 15 puntos.

Panículo Adiposo: Disminuido globalmente. IMC: 16

Peso Habitual: 64 Kg

Peso Actual: 53 Kg

## Exámenes Complementarios de Interés

Hb: 8,0 g/l

Leucograma: 4,3 x 10<sup>9</sup>/l

Plaquetas: 180x10<sup>9</sup>/l

Urea: 6,6 mmol/l

Creatinina: 182 mmol/l

Proteína C reactiva: 4,6 mg/l

Proteínas totales: 47 g/l

Albúmina: 14 g/l

Bilirrubina total: 48 mmol/l

Bilirrubina directa: 19 mmol/l

V.S.G: 78 mms

Perfil hepático: alterado.

Serologías VIH y VDRL: no reactivas

Antígeno de superficie y anticuerpo C: no reactivos

Lipidograma normal

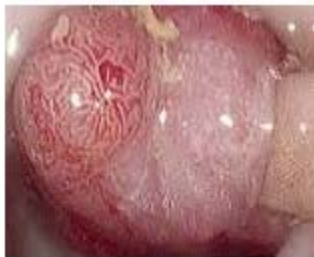Ultrasonido abdominal: Escaso líquido ascítico en cavidad.

Rx de tórax: Lesiones inflamatorias intersticiales en base del hemitórax derecho.

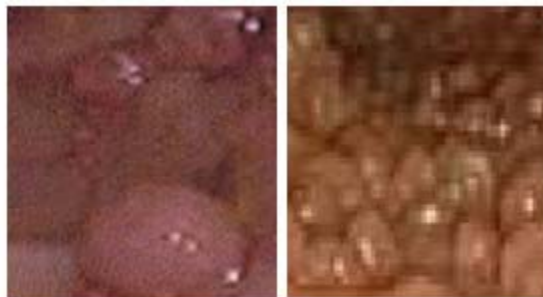Glicemia: 3,18mmol.

Endoscopia: Pólipos gástricos de tamaño variable.

Videocolonoscopia: Pólipos múltiples en toda la extensión del colon. Se puede observar en las [figura 1](#) y [2](#), la presencia de pólipos con erosión de su superficie.

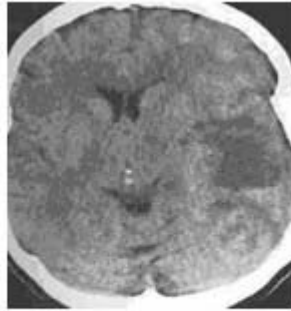


**Fig.1.** Pólipo erosionado de colon.

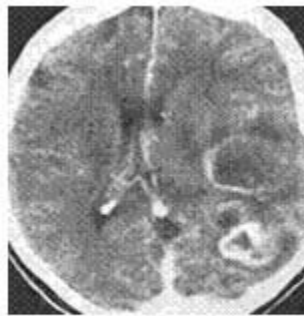

**Fig. 2.** Pólipos múltiples de colon.

TAC de cráneo simple y contrastada: Lesiones complejas en hemisferio cerebral izquierdo con densidad variable, con predominio de ser hipodensas, edema periférico, de aspecto tumoral, que realzan contraste en anillo, desplazan línea media, y ocasionan colapso ventricular. En la [figura 3](#) se observa TAC de Craneo simple. Glioblastoma Multiforme, y en la [figura 4](#) TAC de Craneo Contrastada (imágenes hipodensas centralmente, con realce en anillo). Glioblastoma Multiforme.



**Fig. 3.** TAC de Cráneo simple.



**Fig. 4.** TAC de Cráneo Contrastada.

Estudios histopatológicos: Biopsia de pólipos en estómago y colon, informan adenomas.

## **DISCUSIÓN**

En opinión de los autores, luego de realizar la anamnesis, el examen físico y al apoyarse en los resultados de los exámenes complementarios se plantea el diagnóstico de Síndrome de Turcot en su variedad tipo 1, al encontrar la asociación de poliposis colónica y tumor maligno primario del sistema nervioso central, con gran importancia el hecho de tener la paciente presentada, como antecedentes patológicos familiares, historias similares.

Los pólipos son las neoplasias benignas más comunes y más importantes que afectan al tubo digestivo. Pueden ser únicos o múltiples, hereditarios o adquiridos. Se consideran lesiones displásicas pre malignas. La mayoría asientan en el recto y sigmoides inferior y el 80% son alcanzables por el rectosigmoidoscopia.<sup>5</sup>

Mayormente asintomáticos, son diagnosticados habitualmente con procedimientos diagnósticos, pero en ocasiones pueden causar sangramientos digestivos, secreción de mucus, tenesmo rectal y en el caso de los adenomas rectales pudiera haber prolapso de los mismos.<sup>6</sup>

En el caso del síndrome de Turcot, al caracterizarse por crecimiento progresivo de múltiples pólipos adenomatosos en el colon, desarrollados casi siempre después de la pubertad, entre 22-25 años de promedio, es muy frecuente la malignización de los mismos.

Al principio el número de ellos es pequeño, pero en breve tiempo todo el colon se cubre de los mismos, el adenoma tubular es el tipo que predomina, como fue el caso de la paciente presentada al revisar el informe histopatológico final. La cantidad de pólipos puede ser de cientos o miles como se aprecia en la [figura 2](#), y pueden ser sesiles o pediculados, algunas veces se localizan en estómago, duodeno e íleon.<sup>7</sup>

Macroscópicamente al endoscopio aparecen unas elevaciones hemisféricas cuya superficie es casi idéntica a la mucosa vecina. En los tumores grandes es granulosa y lobulada oscura y moteada, puede hallarse erosionada (adenomas), como muestra la [figura 1](#).<sup>8</sup>

El diagnóstico se hace con rectosigmoidoscopia, colon por enema con doble contraste y/o colonoscopia para obtener un pólipo y así lograr su estudio histopatológico, importante es la realización de una panendoscopia, en búsqueda de pólipos gástricos y sobre todo duodenales, dada la alta frecuencia de carcinoma periampular en ellos, en el caso presentado al realizarle dicho proceder diagnóstico se pudo observar la presencia de pólipos gástricos de tamaño variable. También pueden presentarse múltiples manchas bilaterales por hipertrofia congénita del epitelio de la retina. El riesgo de desarrollar carcinoma si la enfermedad es dejada sin tratamiento es del 100%.<sup>9</sup>

Dentro de sus variantes fenotípicas encontramos la poliposis adenomatosa familiar, el síndrome de Gardner y el síndrome de Turcot.

Al recordar que el síndrome de Turcot fue al inicio descrito como la asociación de poliposis cólica familiar y tumores del sistema nervioso central (meduloblastoma, glioblastomas) y al existir manifestaciones clínicas en el caso presentado compatibles con lesión expansiva del sistema nervioso central, los autores deciden realizar estudios de neuroimagen, en especial TAC de cráneo simple y contrastada y resonancia magnética nuclear.

En opinión de los autores, en ellas se evidencia lesión tumoral expansiva, con edema perilesional, desplazamiento de línea media, y patrón de densidad y características polimorfas que recuerdan el Glioblastoma Multiforme, y que explica el cortejo clínico evidenciado en la paciente presentada, corroborado con posterioridad por estudios necrópsicos.

Reciente investigación ha descrito la presencia de mutaciones germinales tanto en el gen APC como en un gen responsable de la reparación del DNA. De esta manera, los tumores del sistema nervioso central deben incluirse, según Weitz J y colaboradores, entre las lesiones asociadas a la poliposis cólica familiar y al cáncer colorrectal hereditario no ligado a poliposis.<sup>10</sup>

El número de adenomas suele ser menor que en los casos de poliposis cólica familiar, con una frecuencia más alta de pólipos más grandes de 3 cm, con un desarrollo temprano de cáncer de colon de 70-100% durante la 2a o 3er década de la vida. Es un síndrome raro. el tratamiento es el mismo que para esta enfermedad, con una localización de estómago, intestino delgado y colon.<sup>11</sup>

Los autores consideran muy necesario y coinciden con otros estudios referidos, comprobar la naturaleza adenomatosa de la lesión mediante estudio histológico, así lo publican Moussota D, y Álvarez L, como autores principales en sus respectivas investigaciones<sup>12,13</sup>

El tiempo transcurrido entre la aparición de los pólipos y el desarrollo de carcinoma es aproximadamente de unos 10 años, por lo que es fundamental efectuar un diagnóstico precoz mediante el estudio de todos los miembros de la familia, con una vigilancia endoscópica mediante rectosigmoidoscopia anual a partir de los 13-15 años de edad y cribado sobre todo con antecedentes familiares como plantean diversos autores.<sup>14-17</sup>

Los autores consideran, dada la infrecuente presentación en las labores clínicas cotidianas del Síndrome de Turcot, que se puede contribuir con la presentación de este caso a enriquecer el pensamiento médico dirigido a diagnosticar y tener presente el mismo, para motivar a la búsqueda e identificación de familias que así clasifiquen.

## REFERENCIAS BIBLIOGRÁFICAS

- 1- López Roldan S. Síndrome de Turcot: Reporte de un caso. Biociencias [Internet]. 2014 [citado 13 Dic 2017];9(1). Disponible en: <http://www.unilibrebaq.edu.co/ojsinvestigacion/index.php/biociencias/article/view/81>
- 2- Rodríguez de Santiago B, Peñas F, Mesonero S, et al. Actualización Cáncer colorectal. Medicine [Internet]. 2016 [citado 13 Dic 2017];12(6):297-307. Disponible en: <https://dialnet.unirioja.es/servlet/articulo?codigo=5413455>
- 3- Guerrero Bautista R, Ferris Villanueva E, Charlotte Viney A. Poliposis adenomatosa familiar: a propósito de un caso. Nutr Hosp. [Internet]. 2016 [citado 13 Dic 2017];33(2):500-2. Disponible en: <http://www.redalyc.org/pdf/3092/309245773046.pdf>
- 4- Esplin ED, Snyder MP. Genomic era diagnosis and management of hereditary and sporadic colon cancer. World J Clin Oncol. 2014;5(5):1036-47. Citado en PubMed; PMID: 25493239.
- 5- Lee JK, Liles EG, Bent S, et al. Corley Accuracy of fecal immunochemical tests for colorectal cancer: systematic review and meta-analysis. Ann Intern Med. 2014;160(3). Citado en PubMed; PMID: 24658694.

- 6- Taieb J, Tabernero J, Mini E, et al. Oxaliplatin, fluorouracil, and leucovorin with or without cetuximab in patients with resected stage III colon cancer (PETACC-8): an open-label, randomised phase 3 trial. *Lancet Oncol.* 2014;15(8):862-73. Citado en PubMed; PMID:24928083.
- 7- Varesco L. Familial adenomatous polyposis: genetics and epidemiology. *Tech Coloproctol.* 2004 Dec;8(Suppl 2):s305-8. Citado en PubMed; PMID: 15666112.
- 8- Irani S, Kashtis MH, Azimzadeb P, et al. Prevalence and Characteristics of Colorectal Polyps in Symptomatic and Asymptomatic Patients Undergoing Colonoscopy from 2009-2013. *Asian Pac J Cancer Prev.* 2014;15(22):9933-37. Citado en PubMed; PMID: 25520131
- 9- Kohen S, Hernández N, Ono A. Poliposis adenomatosa familiar: Presentación de un caso clínico. *Rev. Méd. Urug.* [Internet]. 2003 Ago. [citado 29 Nov 2017 ];19(2):178-81. Disponible en: [http://www.scielo.edu.uy/scielo.php?script=sci\\_arttext&pid=S1688-03902003000200011&lng=es](http://www.scielo.edu.uy/scielo.php?script=sci_arttext&pid=S1688-03902003000200011&lng=es)
- 10- Weitz J, Koch M, Debus J, et al. Colorectal cancer. *Lancet.* 2005 Jan 8-14;365(9454):153-65. Citado en PubMed; PMID: 15639298.
- 11- Campos FG, Sulbaran M, Safatle-Ribeiro AV, et al. Duodenal adenoma surveillance in patients with familial adenomatous polyposis. *World J of Gastrointest Endosc.* 2015;7(10):950-9. Citado en PubMed; PMID: 26265988.
- 12- Moussata D, Boschetti G, Chauvenet M, et al. Endoscopic and histologic characteristics of serrated lesions. *World J Gastroenterol.* 2015;21(10):2896–904. Citado en PubMed; PMID: 25780286.
- 13- Alvarez K, Fuente Mde L, Orellana P, et al. Homozygous germline mutation in MUTYH gene in familial adenomatous polyposis. *Rev Med Chil.* 2012 Nov;140(11):1457-63. Citado en PubMed; PMID: 23677194.
- 14- Mehta M, Shike M. Diet and physical activity in the prevention of colorectal cancer. *J Natl Compr Canc Netw.* 2014;12(12):1721-6. Citado en PubMed; PMID: 25505213.
- 15- De la Fuente MK, Alvarez KP, Letelier AJ, et al. Mutational screening of the APC gene in Chilean families with familial adenomatous polyposis: nine novel truncating mutations. *Dis Colon Rectum.* 2007 Dec;50(12):2142-8. Citado en PubMed; PMID: 17963004.
- 16- Tournigand C, André T, Bonnetain F, et al. Adjuvant therapy with fluorouracil and oxaliplatin in stage II and elderly patients (between ages 70 and 75 years) with colon cancer: subgroup analyses of the Multicenter International Study of Oxaliplatin, Fluorouracil, and Leucovorin in the Adjuvant Treatment of Colon Cancer trial. *J Clin Oncol.* 2012 Sep 20;30(27):3353-60. Citado en PubMed; PMID: 22915656.
- 17- Choong MK, Tsafnat G. Genetic and Epigenetic Biomarkers of Colorectal Cancer. *Clin Gastroenterol Hepatol.* 2012;10(1):9-15. Citado en PubMed; PMID: 21635968.



Recibido: 1/2/18  
Aprobado: 5/3/18

*Ihosvany Ruiz Hernández*. Hospital Universitario Provincial "Cmte. Faustino Pérez Hernández". Carretera Central km 101. Matanzas. Cuba. Correo electrónico: [yhosvanys.mtz@infomed.sld.cu](mailto:yhosvanys.mtz@infomed.sld.cu)