

Complicación tardía por clips y cálculo, en paciente colesistectomizada

Late complication due to a clip and gallstone in a patient who underwent a cholecystectomy

Dr. Pedro del Valle Llufrío^{1*}

Dr. Alain Ramiro González Perera¹

Dr. Miguel Vanterpool Héctor¹

Dr. Julio Ariosto Coronel Naranjo ¹

Dra. Sarahy Cora Estopiñán¹

¹ Hospital Universitario Clínico Quirúrgico Provincial Comandante Faustino Pérez Hernández. Matanzas, Cuba.

* Autor para la correspondencia: pedro.v.mtz@infomed.sld.cu

RESUMEN

Se presentó un caso con complicación tardía de una colecistectomía video-laparoscópica, cuatro años después de una colecistectomía

laparoscópica. Se procedió a realizar la colangiopancreatografía retrógrada endoscópica mediante la técnica convencional, por un especialista en Gastroenterología. Se procedió a realizar pre-corte papilar y se logró extraer el clip con pinza de biopsia. Se produjo la expulsión espontánea de un litio oscuro de aproximadamente 1 cm de diámetro.

Palabras clave: complicación tardía por clips; video-laparoscópica; colangiopancreatografía retrógrada endoscópica.

ABSTRACT

We presented a case with late complication of a video-laparoscopic cholecystectomy, occurring four years after a laparoscopic cholecystectomy. A specialist in Gastroenterology carried out an endoscopic retrograde cholangiopancreatography using the conventional technique. A papillary pre-cut was done and the clip was extracted with biopsy clamp. A dark stone of around 1 cm of diameter was spontaneously passed.

Key words: late complication by clip; video laparoscopy; endoscopic retrograde cholangiopancreatography.

Recibido: 20/02/2018.

Aceptado: 21/09/2018.

INTRODUCCIÓN

La colecistectomía laparoscópica es el tratamiento de elección de la litiasis biliar sintomática. Sus complicaciones se producen en menos del 5 % de los casos, y pueden dividirse en precoces y tardías. Entre las primeras hay que considerarlas lesiones del conducto biliar, el sangrado y la infección posquirúrgica. Entre las tardías, son importantes las estenosis biliares, los cálculos en el colédoco, la pancreatitis aguda y la migración de un clips quirúrgico.⁽¹⁻³⁾

La recurrencia de las litiasis después de la colecistectomía se produce en un 5-7 % de los casos. Las causas de recurrencia pueden ser la litiasis no detectada en la intervención quirúrgica, el desarrollo de una estenosis biliar o la existencia de un remanente largo del cístico. Los clips quirúrgicos hemostáticos son muy seguros, aunque desde que en 1979 se publicó el primer caso, la posibilidad de que el clips migre al conducto biliar y de lugar a una litiasis es conocida.⁽⁴⁻⁶⁾

La Colangiopancreatografía retrograda endoscópica (CPRE) es un procedimiento endoscópico y fluoroscópico combinado. Se comenzó a utilizar a principios de la década de 1970, para tener acceso al sistema de conductos biliares y pancreáticos, así como a sus orificios en la papila duodenal mayor y a la menor. Esta técnica, posibilitó el diagnóstico y tratamiento de las afecciones en esta área.⁽⁷⁾

En este artículo se presenta un caso con complicación tardía de una colecistectomía video-laparoscópica, cuatro años después de haber realizado el proceder.

PRESENTACIÓN DEL CASO

Paciente femenina de 54 años de edad, de área urbana, con antecedentes patológicos personales de epilepsia para lo cual lleva tratamiento estable. Aproximadamente cuatro años fue intervenida quirúrgicamente por colecistitis, tratada mediante colecistectomía laparoscópica y con una evolución favorable.

En el mes de febrero de año 2018, llega al Servicio de Cuerpo de Guardia de Cirugía Hospital Clínico-Quirúrgico "Comandante Faustino Pérez", de la provincia de Matanzas, Cuba, por presentar dolor abdominal intenso en forma de barra, que se acompañan de orinas oscuras y fiebre de 38°C. Se realizó un interrogatorio, examen físico y se le orientaron exámenes complementarios que proporcionaron los siguientes resultados:

Examen físico

- Mucosas: húmedas, con tinte ictérico.
- Respiratorio: MV normal. No estertores. FR: 18 x minutos.
- CVC: ruidos rítmicos y de buen tono. No soplos. FC: 110 x minutos.

- TA: 110/70 mmhg.
- Abdomen: suave, depresible, doloroso a la palpación superficial y profunda, de forma difusa en todo el abdomen. Ruidos hidroaéreos presentes y normales.
- TCS: No infiltrado.

Exámenes complementarios

- Hemoglobina: 12.4g/L
- Hematocrito: 0,34 l/L
- Leucograma: 13.8 x10⁹/L
- Segmentados: 0.63 %
- Linfocitos: 0.30 %
- Monocitos: 0.03 %
- Eosinófilos: 0.04 %
- Amilasa: 546 mmol/L
- Glicemia: 4,7 mmol/l
- Bioquímica de función hepática: (TGP, TGO, GGT, FA). Se orientaron y extrajo sangre, pero no se recibieron los resultados por no ser complementarios de urgencia.
- Ultrasonido abdominal: vesícula biliar ausente, colédoco en 12 mm.

Con los datos recogidos en el interrogatorio, el examen físico y los complementarios el caso se discutió. Se le planteó a la paciente la posibilidad de una presuntiva pancreatitis de etiología obstructiva de la

vía biliar, que con antecedentes de colecistectomía hace cuatro años, podría deberse a la existencia de una litiasis primaria del colédoco.

Ante este cuadro clínico se decide su ingreso para mejor estudio y tratamiento, orientando tratamiento de antibiótico de amplio espectro.

En el transcurso del ingreso se recibe la bioquímica de función hepática:

TGP 112 U.

TGO 89 U.

GGT 567 U.

FA 416.

Mejora el cuadro doloroso, en las 48 h posteriores, y la Amilasa se reciben con cifras de 86 mmol/L. Se realizó un ultrasonido evolutivo manteniendo iguales características del anterior.

Al recibir los resultados de los complementarios se concluye estar en presencia de una obstrucción de la vía biliar. El caso es discutido por Cirugía y Gastroenterología y se valoró la necesidad de descomprimir la vía biliar, proponiendo la CPRE para abordar la misma, por ser el método menos invasivo.

Se procedió a realizar la CPRE mediante la técnica convencional, por un gastroenterólogo, con entrenamiento avalado por el Centro Nacional de Cirugía de Mínimo Acceso, de La Habana y más de 400 CPRE no supervisadas.

Se utilizó videoendoscopio Olympus TJF 260 v. El instrumental utilizado estuvo compuesto por:

- Esfinterótomos de tracción.
- Canastilla de dormia.
- Catéter de balón.

La paciente fue colocada en decúbito prono.

Los medicamentos para la sedación fueron administrados por especialistas en Anestesiología y Reanimación que monitorizaron los signos vitales de la paciente. Como ya se le administraba tratamiento antibiótico, se aplicó oxígeno 898 suplementario por catéter nasal.

Para la obtención de la imagen radiológica se utilizó arco en C y las imágenes fueron interpretadas por el endoscopista.

La misma se realizó con consentimiento informado de la paciente y sus familiares y no se expuso a la misma a riesgos adicionales a los descritos para el proceder.

Durante la CPRE se visualizó la segunda porción duodenal y la papila duodenal, la cual es voluminosa con cuerpo extraño que se prolapsa por el orificio papilar, que impresionó corresponder con clips metálico utilizado en Colecistectomía Video Laparoscópica (Fig. 1 y 2).

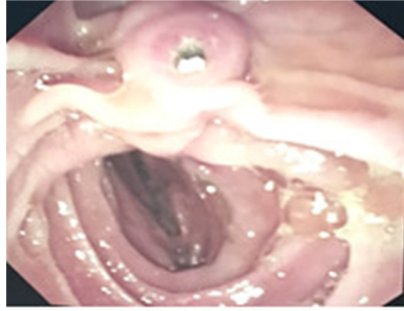

Fig. 1. Clips metálico en el orificio papilar.

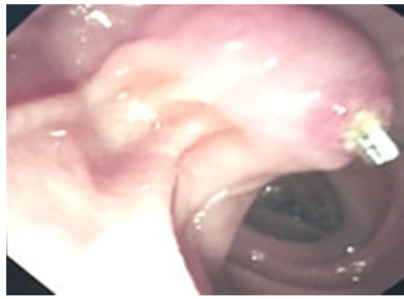


Fig. 2. Clips metálico en el orificio papilar.

Se intentó extraer el cuerpo extraño con asa de polipeptomía sin lograrlo, se trató de canular la vía biliar con esfinterotomo, no logrando este proceder; pues provocaba el empuje del clip hacia el interior de la vía biliar.

Se realizó pre-corte papilar y se logró extraer el clips con pinza de biopsia y se observó la expulsión espontánea de un litio oscuro de aproximadamente 1 cm de diámetro. Seguidamente se canuló la vía biliar y opacifica, observando dilatación de la misma en el segmento extrahepático, con colédoco en 14 mm. La esfinterotomía se amplió y se pasó balón de Fogarti permeabilizando la vía biliar.

Posterior a la CPRE la paciente evoluciona de manera satisfactoria desde el punto de vista clínico y humoral, sin presentar complicaciones propias del proceder.

DISCUSIÓN

Los cuerpos extraños son una causa rara de ictericia obstructiva. Se han publicado algunas observaciones debidas a: alimentos, parásitos, espinas de pescado, fragmentos de tubos en T, otros de goma, metralla, stents migrados, gasas quirúrgicas y material de sutura no reabsorbible. Los cuales sirven de núcleo para la formación de cálculos o moldes en el colédoco.^(1,2)

Actualmente los procedimientos terapéuticos sobre la vía biliar, CPRE y cirugía laparoscópica, han disminuido el uso de material de sutura.

Aún se comunican casos de obstrucción biliar por su utilización en derivaciones biliodigestivas y drenajes con tubo de Kher, incluso con material absorbible. La extracción endoscópica tras esfinterotomía mediante cesta de Dormia y balón de Fogarty es la opción terapéutica para la mayoría de estos pacientes, como sucedió en el caso estudiado.⁽³⁻⁶⁾

Agradecimientos

A los profesores Julián Ruiz Torres y Raúl Brizuela Quintanilla, pioneros de la CPRE en Cuba, por su contribución en el entrenamiento en CPRE de varias generaciones de gastroenterólogos, siendo también suyos estos resultados.

REFERENCIAS BIBLIOGRÁFICAS

1. Haq A, Morris J, Goddard C, et al. Delayed cholangitis resulting from a retained T-tube fragment encased within a stone: a rare complication. Surg Endosc. 2002 Apr; 16(4):714. Citado en PubMed; PMID: 11972223.
2. Cimsit B, Keskin M, Ozden I, et al. Obstructive jaundice due to a textiloma mimicking a common bile duct stone. J Hepatobiliary Pancreat Surg. 2006; 13(2):172-3. Citado en PubMed; PMID: 16547681.
3. Uzcátegui-Paz E, Gonzalez-Paredes G. Granuloma a cuerpo extraño, simulando una enfermedad maligna del tracto biliar. J Hepatobiliary Pancreat Surg [Internet]. 2006 [citado 12/02/2018]; 13(2): 172-3. Disponible en: <http://www.elsevier.es/es-revista-gastroenterologia-hepatologia-14-articulo-granuloma-cuerpo-extrano-simulando-una-S0210570508000095>

4. Martos M, Cosme A, Bujanda L, et al. Ictericia obstructiva por molde biliar debido a cuerpo extraño. Rev esp enferm dig [Internet]. 2011 [citado 12/02/2018]; 103(1). Disponible en: http://scielo.isciii.es/scielo.php?script=sci_arttext&pid=S1130-01082011000100007
5. Álvarez Abad I, Oihane Gutierrez G, Aingeru Sarriugarte L, et al. Migración de clip al colédoco tras colecistectomía laparoscópica. Rev esp enferm dig. 2017; 95(2):111. Citado en PubMed; PMID: 26997120.
6. Baldoma España M, Pernas Canadell JC, González Ceballos S. Litiasis y estenosis del colédoco provocada por la migración de un clip quirúrgico. Radiología [Internet]. 2014 [citado 16/02/2018]; 56(6):e46-e49. Disponible en: <http://www.elsevier.es/es-revista-radiologia-119-articulo-litiasis-estenosis-del-coledoco-provocada-S0033833812001385>
7. Ramos Pachón CM, Hernández Rodríguez Y, Del Valle Llufrío P. Manejo de las lesiones de la vía biliar postcolecistectomía laparoscópica mediante colangiopancreatografía retrógrada endoscópica. Rev Méd Electrón [Internet]. 2014 [citado 16/02/2018]; 36(2). Disponible en: <http://www.revmatanzas.sld.cu/revista%20medica/ano%202014/vol2%202014/tema04.htm>

Conflicto de intereses:

El autor declara que no existen conflictos de intereses.

CÓMO CITAR ESTE ARTÍCULO

del Valle Llufrío P, González Perera AR, Vanterpool Héctor M, Coronel Naranjo JA, Cora Estopiñán S. Complicación tardía por clips y cálculo, en paciente colesistectomizada. Rev Méd Electrón [Internet]. 2018 Sep-Oct [citado: fecha de acceso]; 40(5). Disponible en: <http://www.revmedicaelectronica.sld.cu/index.php/rme/article/view/2622/4040>