

## Hemimandibulectomía por ameloblastoma multiquístico. A propósito de un caso

Multicystic ameloblastoma hemimandibulectomy. A propos of a case

Dr. Eddy Troya Borges<sup>1\*,\*\*</sup>  <https://orcid.org/0000-0003-0762-8821>

Dr. Miguel Batista Vila<sup>1,\*\*\*</sup>  <https://orcid.org/0000-0003-4799-7306>

Dra. Dayana Díaz Díaz<sup>1,\*\*\*\*</sup>  <https://orcid.org/0000-0002-2097-1862>

<sup>1</sup> Facultad de Estomatología Raúl González Sánchez. La Habana, Cuba.

\*Autor para la correspondencia: [marina.mtz@infomed.sld.cu](mailto:marina.mtz@infomed.sld.cu)

### RESUMEN

El ameloblastoma es un tumor odontogénico benigno, localmente agresivo y recidivante, con predilección por la región posterior de la mandíbula. Se caracteriza por su agresividad local con muy baja tendencia a metastizarse. El objetivo fue reportar el caso clínico de un paciente con ameloblastoma multiquístico derecho, tratado a través de hemimandibulectomía. Se presentó un paciente masculino, de 44 años de edad, que refirió aumento de volumen del lado derecho de la mandíbula desde hacía aproximadamente un año, acompañado también de otros síntomas, atendido en el Servicio de Cirugía Maxilofacial del Hospital Militar Principal/Instituto Superior, en Luanda, Angola. Los estudios imagenológicos incluyeron radiografía panorámica y tomografía axial computarizada. El diagnóstico clínico patológico fue de ameloblastoma multiquístico. Este tipo de tumor requiere de un adecuado diagnóstico sobre la base de la presentación clínica, localización, tamaño, edad y tipo histológico; de ahí la importancia de conocer las características clínicas e imagenológicas, pues el tratamiento conlleva gran dificultad.

**Palabras clave:** ameloblastoma; mandíbula; tumores odontogénicos.

## **ABSTRACT**

Ameloblastoma is a benign odontogenic tumor, locally aggressive and recidivist with predilection for back of the jaw, characterized by local aggressiveness and low tendency to metastasize. The aim was reporting the clinical case of a patient with right multicystic ameloblastoma treated through hemimandibulectomy. We presented a male patient aged 44 years, who referred a volume increase of the jaw right side for around a year, accompanied also by other symptoms; he attended the Maxillofacial Surgery Service of the Main Military Hospital/High Institute of Luanda, in Angola. The image studies included panoramic radiography and computerized axial tomography the clinical pathological diagnosis was multicystic ameloblastoma. This kind of tumor requires an adequate diagnosis based on the clinical presentation, location, size, age and histological kind, therefore the importance of knowing the clinical and image characteristics, because the treatment is very difficult.

**Key words:** ameloblastoma; jaw; odontogenic tumors.

Recibido: 11/03/2020.

Aceptado: 21/07/2020.

## **INTRODUCCIÓN**

El ameloblastoma es un tumor odontogénico benigno, considerado el más común por su alta incidencia en la población. Fue descrito por primera vez por Cusack en 1827. En 1868, Broca presentó el primer caso en la literatura científica. Falkson completó la primera descripción histológica detallada en 1879, y posteriormente, en 1885, Malassez introdujo el término adamantinoma-epitelioma.

Se han utilizado múltiples términos para referirse a estos tumores hasta la actual denominación de ameloblastoma. Su localización más frecuente es en la mandíbula. El cuadro clínico se caracteriza por presentar deformaciones faciales, crecimiento lento y asintomático. Puede presentarse a cualquier edad, con mayor frecuencia en pacientes entre 20 y 50 años, y afecta por igual a mujeres y hombres.<sup>(1-3)</sup>

El estudio de la lesión suele iniciarse cuando el paciente acude con una tumoración de crecimiento lento, dolor, sobreinfección de la lesión, ulceración de la mucosa, pérdida o movilidad dentaria, parestesias del nervio dentario inferior o simplemente como hallazgo radiológico casual. El estudio se complementa con pruebas de imagen:

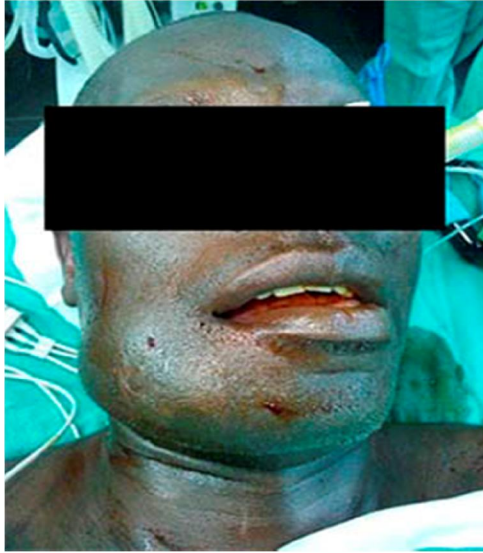ortopantomografía, escáner o resonancia magnética. Radiológicamente es descrito como una lesión quística expansiva, que adelgaza o erosiona la cortical ósea. De este tipo de lesión están descritos tres patrones radiológicos: unilocular, multilocular y en panal de abejas. A pesar de esta clasificación, no se ha encontrado ninguna correlación radiológica con la edad, el sexo, el tipo histológico ni el comportamiento o agresividad del tumor. La reabsorción radicular es altamente sugestiva de ameloblastoma. El diagnóstico definitivo debe basarse en el estudio anatomopatológico, el cual puede ser mediante punción aspiración con aguja fina (PAAF),<sup>(4)</sup> o biopsia de la lesión.

En el estudio histopatológico, se evidencia un epitelio de células basales que contienen células cilíndricas, y los núcleos tienden a desplazarse al extremo opuesto de la célula desde la membrana basal. Pueden clasificarse en folicular, acantomatoso, plexiforme, células basales y células granulosas. De estas, las más frecuentes son las formas folicular y plexiforme. Entre los diagnósticos diferenciales se encuentran el mixoma, el tumor odontogénico adenomatoide y el tumor odontogénico escamoso.<sup>(5-8)</sup>

El objetivo del presente trabajo es reportar un caso de un paciente portador de un extenso ameloblastoma en región posterior de la mandíbula, lado derecho, tratado a través de hemimandibulectomía, constatándose desde el punto de vista clínico e histológico la presencia de un ameloblastoma multiquístico.

## PRESENTACIÓN DEL CASO

Paciente JBD, de 44 años, masculino, con antecedentes de buena salud, que compareció al Servicio de Cirugía Maxilofacial del Hospital Militar Principal/Instituto Superior de Luanda, con queja principal de asimetría facial, con evolución de aproximadamente un año. Al hacer el examen físico de la cavidad oral, se observó expansión de corticales vestibular y lingual, con discreto dolor a la palpación y de consistencia dura. Extraoralmente se observó tumefacción de aspecto tumoral, que provocaba asimetría facial. ([Fig. 1.](#))

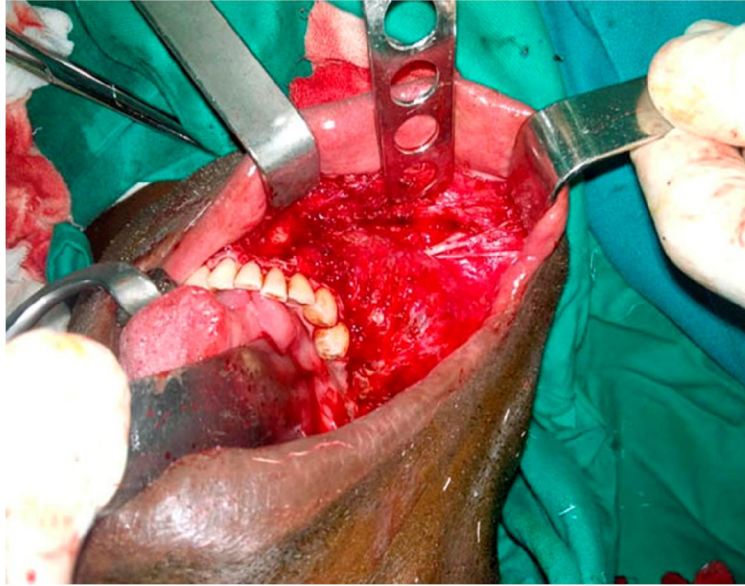

**Fig. 1.** Ameloblastoma multiquístico derecho.

El paciente refirió, además, parestesia, dificultad para la deglución y el habla, y pérdida de la función masticatoria. No hubo masa en el cuello ni linfadenopatías palpables. Al examen radiográfico se pudo observar una imagen radiolúcida multinucleada, que se extendía desde la región del diente 43 hasta la rama mandibular derecha, sin afectar el cóndilo.

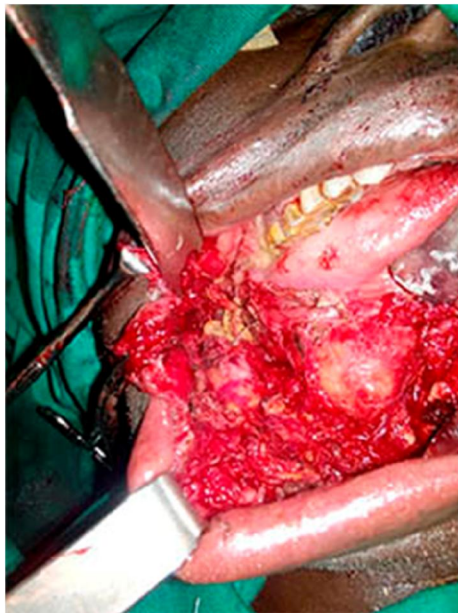
De ese modo, el paciente fue sometido a una biopsia incisional, recibiendo el diagnóstico de ameloblastoma multiquístico. Después de la valoración de los exámenes preoperatorios hematológicos, la radiografía panorámica y la tomografía axial computarizada para delimitar mejor la extensión de la lesión, fue intervenido quirúrgicamente con anestesia general.

Durante el acto operatorio se realizó infiltración intrabucal de lidocaína con epinefrina al 1:100 000. A través de un abordaje intraoral marginal derecho, se realizó la disección del tejido, exponiendo la lesión tumoral que comprometía rama y cuerpo mandibular derecho, con la presencia del nervio mentoniano involucrado en la masa tumoral. ([Fig. 2.](#))



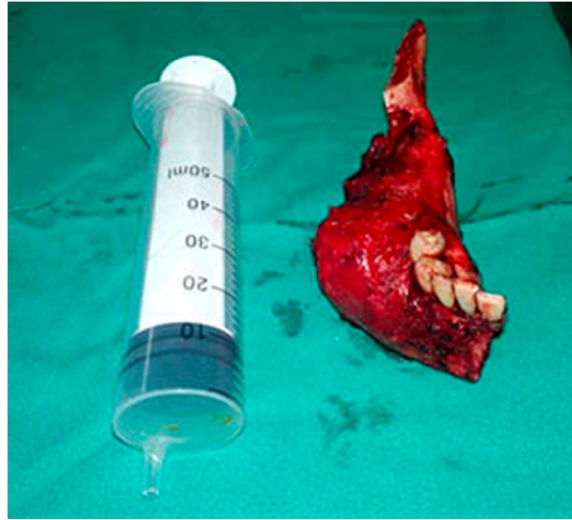**Fig. 2.** Nótese el nervio mentoniano emergiendo del ameloblastoma.

Una vez expuesto el tumor, se procedió a realizar osteotomía con fresas quirúrgicas a nivel del diente 41 y de la rama mandibular derecha, con amplios márgenes de seguridad. ([Fig. 3.](#))



**Fig. 3.** Masa tumoral expuesta previa osteotomía.

El examen histopatológico de la pieza removida, reveló fragmentos de neoplasia benigna de origen odontogénico, caracterizada por la proliferación de células epiteliales agrupadas en cordones anastomosados y células basales con núcleo hipercolorado y base polaroide invertida, confirmando el diagnóstico de ameloblastoma multiquístico. Los márgenes de resección anterior, posterior, medial y lateral, se hallaron libres de lesión, y el tamaño tumoral en sentido postero-anterior fue de aproximadamente 8 cm. (Fig. 4.)



**Fig. 4.** Ameloblastoma multiquístico derecho extraído con márgenes de seguridad.

## DISCUSIÓN

En el macizo facial se distinguen diferentes tipos de lesiones odontogénicas, metastásicas, óseas u otras, cuando aún no está claro el origen de una determinada lesión, aun habiendo realizado las diferentes técnicas de inspección diagnóstica, tanto clínica como radiográfica.<sup>(9)</sup> Según Moubayed y colaboradores,<sup>(10)</sup> la mejor manera de obtener un diagnóstico específico de estas lesiones es mediante biopsia, ya sea incisional o excisional, según el tamaño de la lesión y su origen.<sup>(11)</sup>

Payne y colaboradores<sup>(12)</sup> refieren que clínicamente los tumores odontogénicos que resultan más frecuentes a nivel de la mandíbula son los ameloblastomas, con un 15 % en la zona de molares. Byakodi y colaboradores<sup>(13)</sup> indican que en muchas de las ocasiones estas neoplasias aparecen en el sexo masculino, predominantemente en la raza negra, entre la cuarta y quinta décadas. Estos tumores suelen ser de crecimiento lento, presentes en el tercio inferior de cara, en zona de molares, además de asintomáticos, motivo por el cual, en muchos de los pacientes, estas lesiones se

evidencian cuando el tamaño es mucho mayor, en los que, inclusive, se observan proporciones significativamente desfigurantes. El presente estudio coincide con ambos autores, pues se trató de un paciente masculino, de 44 años, de raza negra, con localización tumoral a nivel de cuerpo mandibular, que se extendía, además, a región de rama, pero, a diferencia de lo planteado anteriormente, su crecimiento fue rápido.

Moubayed y colaboradores<sup>(10)</sup> indican que los ameloblastomas, desde el punto de vista radiográfico, se pueden diferenciar en sólidos o multiquísticos. La forma multiquística aparecerá multiloculada y radiolúcida, con aspecto de "panal" o también descrito en la literatura como "burbujas de jabón", en dependencia del tamaño de las zonas radiolúcidas. Por su parte, la forma sólida se evidencia como un defecto unilocular de márgenes irregulares. Apajalahti<sup>(14)</sup> menciona que en ocasiones el desplazamiento de las raíces de los órganos dentales adyacentes, determinados por la expansión de la cortical y la resorción, puede ser frecuente, pero no imperativa. Por todo ello, el tratamiento de las lesiones consistirá en escisión amplia, teniendo en cuenta que los márgenes mínimos se encuentran estipulados entre 1 y 1,5 cm. Por otro lado, es importante resaltar que la connotación de la malignización es inusual, y la recidiva se presenta alrededor del 10 al 15 % aproximadamente.<sup>(14)</sup>

El tumor es frecuentemente asintomático. Si no se trata la lesión, crece a proporciones grotescas; el dolor y la parestesia no son comunes, incluso en tumores de grandes tamaños. También puede provocar obstrucción nasal, epistaxis, trismo, extenderse al seno maxilar, la órbita y la base del cráneo.<sup>(15)</sup>

El tratamiento de los ameloblastomas depende de la histopatología, la localización, el tamaño, la edad del paciente o el tipo de lesión. Por ejemplo, en 2015, Pérez y otros<sup>(16)</sup> informaron de un caso clínico de un paciente de 52 años de sexo masculino, quien presentó ameloblastoma en rama mandibular, cuyo tratamiento quirúrgico fue hemimandibulectomía, seguida de reconstrucción con placa de 2,4 mm y prótesis de cóndilo mandibular. No obstante, muchos autores no están de acuerdo respecto al tratamiento ideal, tema aún en discusión.<sup>(17)</sup>

## REFERENCIAS BIBLIOGRÁFICAS

1. Cordovés Molina KI, Zaldívar Pérez LM, Estévez de la Torre E, et al. Evaluación imagenológica de un ameloblastoma mandibular: presentación de un caso. CCM [Internet]. 2019 [citado 18/02/2020]; 23(4). Disponible en: <http://revcocmed.sld.cu/index.php/cocmed/article/view/3255>
2. Barrón Mondaca VR, Peláez Pacheco CD. Reporte de caso: ameloblastoma multiquístico folicular, variante acantomatoso en cuerpo mandibular. Cuad Hosp Clín [Internet]. 2015 [citado 18/02/2020]; 56(2): 40-4. Disponible en: [http://www.scielo.org.bo/sciELO.php?script=sci\\_arttext&pid=S1652-67762015000200006&lng=es](http://www.scielo.org.bo/sciELO.php?script=sci_arttext&pid=S1652-67762015000200006&lng=es)
3. Cueva Principe LA, Agurto Huerta A, Herrera Mujica R, et al. Evaluación tomográfica de un ameloblastoma multiquístico mandibular: Reporte de caso. Odous Científica

[Internet]. 2016 [citado 18/02/2020]; 17(2): 55-60. Disponible en: <http://servicio.bc.uc.edu.ve/odontologia/revista/vol17-n2/art06.pdf>

4. Vargas Soto G, Liceaga Reyes R, Trujillo Fandiño JJ, et al. Tratamiento de los ameloblastomas. Análisis de 26 casos. Rev Mex Cir Bucal Maxilof [Internet]. 2010 [citado 18/02/2020]; 6(2): 66-72. Disponible en: <http://www.medigraphic.com/pdfs/cirugiabucal/cb-2010/cb102g.pdf>

5. Košec A, Ajduk J, Ries M, et al. Primary Ameloblastoma of the Temporal Bone. J Oral and Maxillofac Surg [Internet]. 2017 [citado 18/02/2020]; 75(6): 1300e1-e4. Disponible en: [https://www.joms.org/article/S0278-2391\(17\)30083-6/fulltext](https://www.joms.org/article/S0278-2391(17)30083-6/fulltext)

6. Bansal S, Desai RS, Shirsat P, et al. The occurrence and pattern of ameloblastoma in children and adolescents: an Indian institutional study of 41 years and review of the literature. Int J Oral Maxillofacial Surg [Internet]. 2015 [citado 18/02/2020]; 44(6): 725-31. Disponible en: <http://www.sciencedirect.com/science/article/pii/S0901502715000090>

7. Lin Y, He JF, Li ZY, et al. Ameloblastoma with varied sites of metastasis: report of two cases and literature review. J Craniomaxillofac Surg [Internet]. 2014 [citado 18/02/2020]; 42(5): e301-4. Disponible en: [https://www.researchgate.net/publication/258953305\\_Ameloblastoma\\_with\\_varied\\_sites\\_of\\_metastasis\\_Report\\_of\\_two\\_cases\\_and\\_literature\\_review](https://www.researchgate.net/publication/258953305_Ameloblastoma_with_varied_sites_of_metastasis_Report_of_two_cases_and_literature_review)

8. Khalele BA, Al-Shiaty RA. A novel marker of ameloblastoma and systematic review of immunohistochemical findings. Ann Diagn Pathol [Internet]. 2016 [citado 18/02/2020]; 22: 18-24. DOI: 10.1016/j.anndiagpath.2016.01.005.

9. Valls A, Montané E, Bescós C, et al. Manejo quirúrgico del ameloblastoma. Rev Esp Cir Oral Maxilofac [Internet]. 2012 [citado 18/02/2020]; 34(3): 98-104. Disponible en: [http://scielo.isciii.es/scielo.php?script=sci\\_arttext&pid=S1130-05582012000300002](http://scielo.isciii.es/scielo.php?script=sci_arttext&pid=S1130-05582012000300002)

10. Moubayed SP, Khorsandi A, Urken ML. Radiological challenges in distinguishing keratocystic odontogenic tumor from ameloblastoma: an extraordinary occurrence in the same patient. Am J Otolaryngol. [Internet]. 2016 [citado 18/02/2020]; 37(4): 362-4. Disponible en: DOI: 10.1016/j.amjoto.2016.02.004.

11. Argandoña JP, Espinoza J. Ameloblastoma uniuístico, bases del tratamiento conservador: Presentación de caso clínico y actualización bibliográfica. Rev Esp Cir Oral Maxilofac [Internet]. 2010 [citado 18/02/2020]; 32(2): 88-91. Disponible en: [http://scielo.isciii.es/scielo.php?script=sci\\_arttext&pid=S1130-05582011000200007&lng=es](http://scielo.isciii.es/scielo.php?script=sci_arttext&pid=S1130-05582011000200007&lng=es)

12. Payne SJ, Albert TW, Lighthall JG. Management of ameloblastoma in the pediatric population. Operative Techniques in Otolaryngology-Head and Neck Surgery [Internet]. 2015 [citado 18/02/2020]; 26(3): 168-74. Disponible en: <https://www.sciencedirect.com/science/article/abs/pii/S1043181015000779>

13. Byakodi S, Varekar A, Adaki S. Aggressive Management of Ameloblastoma in Mandible: A Case Report. NJIRM [Internet]. 2015 [citado 18/02/2020]; 6(5): 115-7. Disponible en:



[https://www.researchgate.net/publication/285345240\\_Aggressive\\_Management\\_Of\\_A\\_meloblastoma\\_In\\_Mandible\\_A\\_Case\\_Report/link/565d828b08aeafc2aac7c8d2/](https://www.researchgate.net/publication/285345240_Aggressive_Management_Of_A_meloblastoma_In_Mandible_A_Case_Report/link/565d828b08aeafc2aac7c8d2/)

14. Apajalahti S, Kelppe J, Kontio R, et al. Imaging characteristics of ameloblastomas and diagnostic value of CT and MRI in a series of 26 patients. Oral Surg Oral Med Oral Pathol Oral Radiol [Internet]. 2015 [citado 18/02/2020]; 120(2): e118-30. DOI: 10.1016/j.oooo.2015.05.002.

15. Pastore G, Martins I, Goulart D, et al. Surgical Management of Mandibular Ameloblastoma and Immediate Reconstruction with Nonvascularized Bone Graft and Hyperbaric Oxygen Therapy. Int J Odontostomat [Internet]. 2016 [citado 18/02/2020]; 10(3): 409-17. Disponible en: [https://scielo.conicyt.cl/scielo.php?script=sci\\_arttext&pid=S0718-381X2016000300006&lng=es&nrm=iso&tlng=en](https://scielo.conicyt.cl/scielo.php?script=sci_arttext&pid=S0718-381X2016000300006&lng=es&nrm=iso&tlng=en)

16. Pérez C, Mercado M, Ayala J. Ameloblastoma uniuístico plexiforme. A propósito de un caso. Revista ADM [Internet]. 2015 [citado 18/02/2020]; 72(6): 324-8. Disponible en: <https://www.medigraphic.com/cgi-bin/new/resumen.cgi?IDARTICULO=62775>

17. Hernández P, Castro S, Jiménez M. Ameloblastoma uniuístico: Presentación de un caso. Odovtos-Int J Dent Sc [Internet]. 2016 [citado 18/02/2020]; 18(1): 111-7. Disponible en: <https://www.medigraphic.com/pdfs/odovtos/ijd-2016/ijdE161n.pdf>

### **Conflictos de intereses**

Los autores declaran que no existen conflictos de intereses.

\*\*Autor principal de la presentación del caso.

\*\*\*Participó en la redacción del artículo.

\*\*\*\*Colaboró en la investigación y desarrollo del artículo.

### **CÓMO CITAR ESTE ARTÍCULO**

Troya Borges E, Batista Vila m, Díaz Díaz D. Hemimandibulectomía por ameloblastoma multiuístico. A propósito de un caso. Rev Méd Electrón [Internet]. 2021 Mar.-Abr.

[citado: fecha de acceso]; 43(2). Disponible en:

<http://www.revmedicaelectronica.sld.cu/index.php/rme/article/view/3795/5081>