

## Carcinoma pseudopapilar sólido del páncreas

Solid pseudo-papillary carcinoma of the pancreas

MSc. Cristina Ruesca Domínguez<sup>1\*,\*\*</sup>  <https://orcid.org/0000-0001-8541-1391>

MSc. Evelyn Rangel Lorenzo<sup>1,\*\*\*</sup>  <https://orcid.org/0000-0003-4904-8323>

Dr. Yohan Amador García<sup>1,\*\*\*\*</sup>  <https://orcid.org/0000-0002-5938-1931>

Dr. José Antonio Vázquez Prieto<sup>1,\*\*\*\*\*</sup>  <https://orcid.org/0000-0001-6255-3346>

Dr. Yadiel Monet Fernández<sup>1,\*\*\*\*\*</sup>  <https://orcid.org/0000-0002-5670-4168>

<sup>1</sup> Hospital Universitario Clínico Quirúrgico Comandante Faustino Pérez Hernández.  
Matanzas, Cuba.

\* Autor para la correspondencia: [cristinaruesca.mtz@infomed.sld.cu](mailto:cristinaruesca.mtz@infomed.sld.cu)

### RESUMEN

El tumor sólido pseudopapilar del páncreas, conocido también como tumor de Frantz, es una enfermedad rara: neoplasia bien delimitada, de lento crecimiento, no agresiva pero maligna, habitualmente con pronóstico favorable. El tratamiento de elección es quirúrgico. Aunque algunos de ellos son agresivos a nivel local, la mayoría de los pacientes se curan con la resección completa del tumor. Se reportó el caso de una mujer de 30 años, ingresada en el Servicio de Cirugía General del Hospital Universitario Clínico Quirúrgico Comandante Faustino Pérez Hernández, con diagnóstico presuntivo clínico e imagenológico, de tumor pseudopapilar sólido del páncreas, con confirmación histológica tras la resección quirúrgica. Este infrecuente tumor debe ser considerado en el diagnóstico diferencial de los tumores pancreáticos, fundamentalmente en mujeres jóvenes.

**Palabras clave:** tumor sólido pseudopapilar; tumor de Frantz; tumor del páncreas.

## **ABSTRACT**

The solid pseudo-papillary carcinoma, also known as Frantz's tumor, is a rare disease. It is a well-defined neoplasia, of low growth, non-aggressive but malignant, usually with a favorable prognosis. The elective treatment is the surgery. Although some of them are locally aggressive, most patients are healed with the complete tumor resection. The authors reported the case of a woman, aged 30 years who entered the Service of General Surgery of the University Hospital "Comandante Faustino Pérez Hernández", with a presumptive clinical and imaging diagnosis of pancreas solid pseudo-papillary tumor, histologically confirmed after surgical resection. This infrequent tumor should be taken into account in the differential diagnosis of pancreatic tumors, mainly in young women.

**Key words:** solid pseudo-papillary tumor; Frantz's tumor; pancreas tumor.

Recibido: 10/07/2020.

Aceptado: 11/11/2020.

## **INTRODUCCIÓN**

El tumor sólido pseudopapilar del páncreas es una enfermedad rara. Fue descrito por primera vez en 1959 por Frantz Gruber. Desde entonces, ha recibido diversas denominaciones. En 1996 la Organización Mundial de la Salud lo renombró tumor sólido pseudopapilar (TSP) del páncreas, según la Clasificación Histológica Internacional de Tumores del Páncreas Exocrino. Comprende entre 0,13 y 2,7 % de las neoplasias pancreáticas primarias.<sup>(1-3)</sup>

Es una neoplasia poco frecuente, no funcionante, de crecimiento lento, con características propias y bien definidas, de bajo grado de malignidad, debido a su bajo poder metastásico (15 %). No obstante, algunas pueden ser localmente agresivas e infiltrativas, con metástasis en hígado, pulmón, peritoneo y piel. Solamente del 7 al 14 % de los casos se consideran malignos en el momento del diagnóstico.<sup>(1,4-8)</sup> Su etiología es incierta y generalmente se presenta en mujeres jóvenes. Debido a su crecimiento insidioso sin mayor sintomatología, sin cambios metabólicos, ni elevación de biomarcadores, resulta difícil su diagnóstico.<sup>(5)</sup>

La resección quirúrgica es el tratamiento de elección. Se comporta clínicamente de forma benigna, pero histopatológicamente es considerado un tumor maligno de bajo

grado.<sup>(2)</sup> Tiene una tasa de supervivencia del 90 al 97 % a los cinco años, aunque hay autores que reportan casi el 100 % a los 10 años.<sup>(1,4-7)</sup>

Se presenta el caso con el objetivo de reportar un tumor del páncreas de rara manifestación, con alta sospecha clínica e imagenológica y diagnóstico histológico preoperatorio.

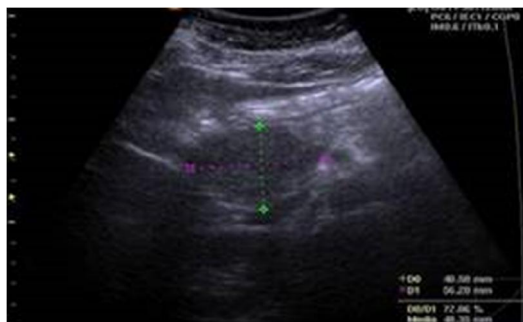## PRESENTACIÓN DEL CASO

Caso clínico: mujer de 30 años, femenina, con antecedentes de salud; seis meses atrás comenzó con epigastralgia; su examen físico fue negativo.

Laboratorio: parámetros normales.

Endoscopia: gastroduodenitis crónica.

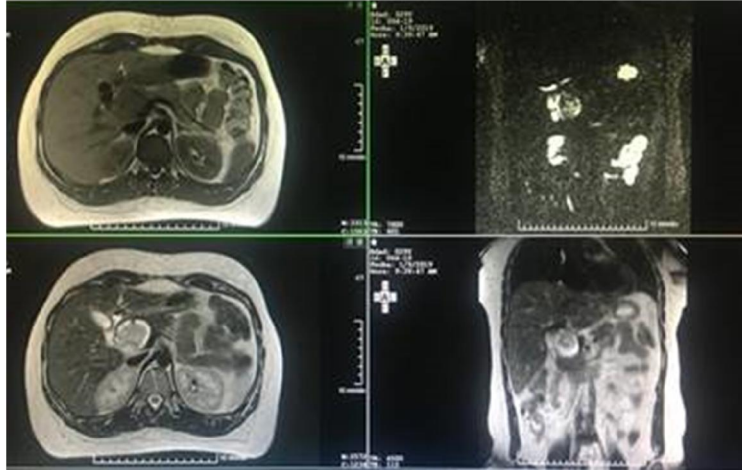
Ecografía: proceso ocupativo, hipoeoico, heterogéneo, aspecto tumoral de 5,5 x 4 cm de diámetro en proyección de cabeza pancreática ([Fig. 1](#)); con técnica de Doppler escasa vascularización, que se encuentra en íntima relación con arteria hepática y vena porta, ubicándose entre ambas.



**Fig. 1.** Ecografía abdominal.

TAC abdominal contrastada: lesión pancreática que no muestra captación significativa del contraste. Se mantenía hipodensa con respecto al tejido pancreático de contornos bien definidos y en íntimo contacto con el hepatocolédoco.

Resonancia magnética nuclear: se definió la pseudocápsula del tumor y se comprobó que el colédoco no estaba comprometido. ([Fig. 2](#))



**Fig. 2.** Resonancia magnética nuclear.

Biopsia por trucut guiada por ultrasonido: informó tumor pseudopapilar sólido del páncreas.

Conducta: tratamiento quirúrgico.

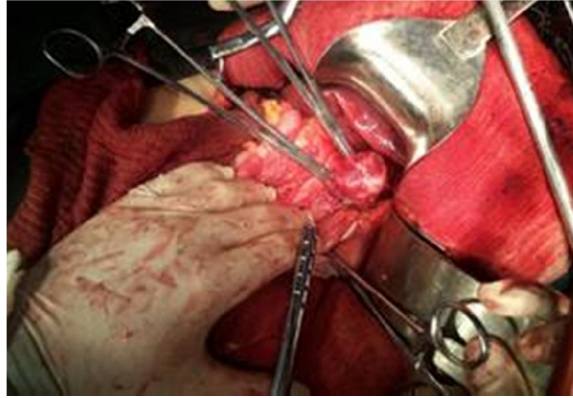Operación propuesta: resección tumoral.

Laparotomía:

Revisión de cavidad: hígado superficie lisa.

Se observó tumor ovalado, de aspecto encapsulado, procedente del borde posterosuperior de la cabeza del páncreas, de aproximadamente 4 cm, con crecimiento exófitico en relación con el pedículo hepático, desplazando al hepatocolédoco y a la arteria hepática a ambos lados y en íntimo contacto con dichas estructuras. ([Fig. 3](#))

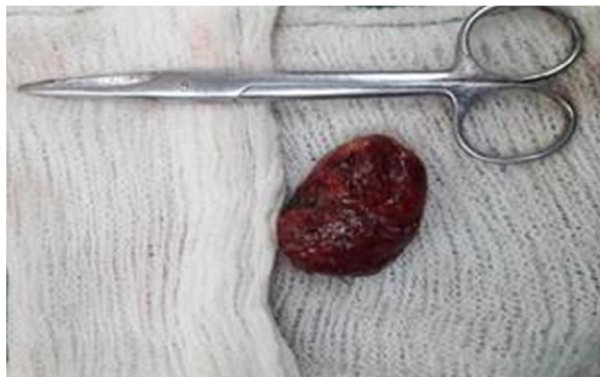Operación realizada: resección completa del tumor incluyendo tejido pancreático.



**Fig. 3.** Visión quirúrgica del tumor.

Informe de Anatomía Patológica:

- Tamaño tumoral: 3,5 x 3 x 2 cm. (Fig. 4)
- Tipo histológico: neoplasia pseudopapilar sólida (OMS, 2010) (carcinoma pseudopapilar sólido).
- Extensión del tumor: nodulectomía representado casi enteramente por tumor. Pseudocápsula externa con atrofia por compresión de tejido pancreático.
- Márgenes pancreáticos afectados por el tumor. Se evalúa margen pancreático infiltrado por el tumor.
- Presencia de infiltración linfocelular. Invasión perineural extensa con destrucción neural.
- No ganglios enviados.
- pTNM: pT2NxMo ETAPA IB.



**Fig. 4.** Pieza quirúrgica.

Consulta Multidisciplinaria Oncología Digestiva:

Se propuso ampliar resección pancreática. A las cinco semanas se reinterviene, previo consentimiento de la paciente.

Relaparotomía: gran fibrosis del proceso cicatrizal a nivel del espacio subfrénico derecho.

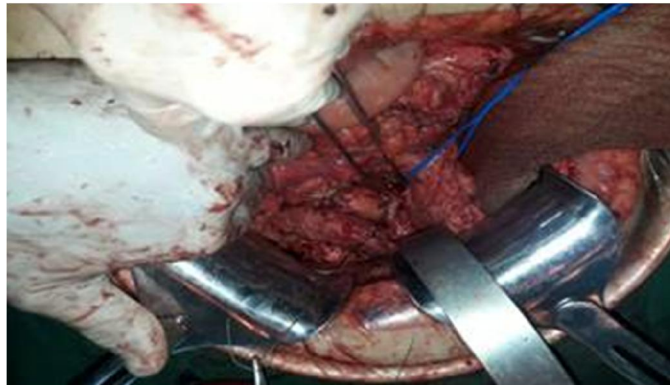Pedículo hepático grueso, sin definir estructuras.

Coledocotomía para explorar vía biliar.

Se observó a nivel del borde posterosuperior del páncreas hilo de sutura de resección anterior.

Operación realizada: pancreatectomía cefálica con conservación del duodeno.

- Cierre del muñón proximal y pancreatoyeyunostomía en Y de ROUX T-T antecólica a 60 cm con cierre del conducto Wirsung con simple.
- Coledocostomía con sonda en T. ([Fig. 5](#))



**Fig. 5.** Pancreatectomía cefálica con conservación del duodeno.

Informe de Anatomía Patológica:

- Tumor totalmente resecado.
- No tumor en bordes quirúrgicos.
- Tratamiento oncoespecífico.
- Quimioterapia basada en fluoropirimidinas.
- 5-fluoracilo + ácido folínico.

## DISCUSIÓN

El tumor sólido pseudopapilar del páncreas es una de las neoplasias menos comunes dentro de los tumores exocrinos de la glándula. Es maligno, pero con comportamiento benigno. Constituye el 0,13 a 2,7 % de los tumores primarios no endocrinos del páncreas, con predominio de mujeres no caucásicas, especialmente entre la segunda y tercera décadas de la vida.<sup>(1,3)</sup>

Su patogénesis es desconocida. Se postula que existen factores genéticos y hormonales implicados, puesto que aparece en mujeres en edad reproductiva. Esta teoría se apoya en la inmunohistoquímica (positividad para receptores de progesterona) y en la estrecha imbricación del tejido pancreático y genital durante la organogénesis precoz. Otros autores afirman que el tumor crece de células acinares o células pluripotenciales.<sup>(5,9,10)</sup>

Se diagnostica con frecuencia como hallazgo en estudios de imágenes, porque causa escasa sintomatología, que puede complementarse con la aspiración con aguja fina guiada por ecoendoscopia, aunque en el caso reportado se realizó guiada por ecografía convencional con diagnóstico histológico previo a la cirugía.

La tomografía axial computarizada y la resonancia magnética nuclear le dan una caracterización definitiva, que hace posible diferenciarlo de otros tumores y lesiones pancreáticas benignas.<sup>(10)</sup>

El tratamiento de elección es la resección quirúrgica sin linfadenectomía formal, con bordes quirúrgicos negativos (resección R0) para el control local de la enfermedad y asegurar un buen pronóstico a largo plazo.<sup>(4,6)</sup>

Las opciones son la enucleación simple o la pancreatectomía según localización. En el caso reportado, se intentó la enucleación simple de primera intención. Pero al recibir el informe anatomopatológico con márgenes pancreáticos afectados por el tumor, y presencia de infiltración linfovascular y perineural extensa con destrucción neural (lo que se presenta en menos del 20 %, según reporte de la literatura revisada), se decidió la pancreatectomía cefálica con conservación del duodeno.<sup>(4,5)</sup>

Por sí solo, el tratamiento quirúrgico proporciona una supervivencia de cinco años superior al 90 %, con una tasa de recurrencia o metástasis del 10 al 15 %.<sup>(1,4,5,7)</sup>

Aunque no se ha logrado definir el papel de la quimioterapia, en este caso sí se decidió poner tratamiento oncoespecífico, por su comportamiento maligno e infiltración linfovascular y perineural extensa con destrucción neural.<sup>(4)</sup>

En algunos pacientes se ha reportado transformación anaplásica con un curso clínico agresivo.

Los tumores sólidos pseudopapilares del páncreas son una neoplasia poco frecuente, con un comportamiento biológico indolente e incierto, que afecta en la mayoría de los casos a mujeres jóvenes. La resección quirúrgica con márgenes negativos sin linfadenectomía es el tratamiento de elección, con pronóstico favorable. Se requieren más investigaciones en cuanto al tratamiento oncológico.

## REFERENCIAS BIBLIOGRÁFICAS

1. Barreda Bolaños F, Liu Bejarano H, Rodríguez Briceño L, et al. Tumor sólido pseudopapilar de páncreas: Tumor de Frantz. Horiz Med. [Internet]. 2018 Abr [citado 29/06/20]; 18(2): 80-5. Disponible en: [http://www.scielo.org.pe/scielo.php?script=sci\\_arttext&pid=S1727-558X2018000200012&lng=es](http://www.scielo.org.pe/scielo.php?script=sci_arttext&pid=S1727-558X2018000200012&lng=es).<http://dx.doi.org/10.24265/horizmed.2018.v18n2.12>
2. Méndez Vivas W, Vázquez Pelcastre R, Escalante San Román A, et al. Tumor de Frantz-Gruber. Reporte de un caso y revisión de la literatura. Evidencia Médica e Investigación en Salud [Internet]. 2014 Jul-Sep; [citado 18/12/19]; 7(3): 143-6. Disponible en: <https://www.medigraphic.com/cgi-bin/new/resumen.cgi?IDARTICULO=56156>
3. Blanco Faramiñan E, Zamora Santana O. La neoplasia sólida-pseudopapilar del páncreas como entidad enigmática. Rev Cubana Cir [Internet]. 2015 Sep [citado 29/06/20]; 54(3). Disponible en: [http://scielo.sld.cu/scielo.php?script=sci\\_arttext&pid=S0034-74932015000300011&lng=es](http://scielo.sld.cu/scielo.php?script=sci_arttext&pid=S0034-74932015000300011&lng=es)
4. Jiménez Fuentes M, Ramírez García JR, Ruiz Tovar J, et al. Neoplasia sólida pseudopapilar de páncreas. Rev Cirugía Española [Internet]. 2016 [citado 19/12/19]; 94(2): 31-3. Disponible en: <https://www.elsevier.es/es-revista-cirurgia-espanola-36-articulo-neoplasia-solida-pseudopapilar-pancreas-S0009739X15001554>
5. Haro Erazo CX, Salinas Mancheno FA. Tumor de Frantz: Presentación de un caso. Ciencia Digital [Internet]. 2019 Jul [citado 19/12/19]; 3(3): 488-96. Disponible en: <https://doi.org/10.33262/cienciadigital.v3i3.664>
6. Coello CA, Velandia C, Delgado R, et al. Tumor sólido pseudopapilar de páncreas. Revisión de 15 años. Rev Venezolana de Oncología [Internet]. 2017 [citado 19/12/19]; 29(2). Disponible en: <https://www.redalyc.org/jatsRepo/3756/375650363008/html/index.html>
7. Soler Humanes R, Machado Romero I, Sanchiz Cárdenas E, et al. Tumor de Frantz. Sesión Cirugía Hepatobiliopancreática. Rev Cirugía Española [Internet]. 2015 [citado 19/12/19]; 93. Disponible en: <https://www.elsevier.es/es-revista-cirurgia-espanola-36-congresos-xx-reunion-nacional-cirurgia-20-sesion-cirurgia-hepatobiliopancreatica-1725-comunicacion-tumor-de-franz-17355>
8. Espinoza P, Leiva M, Acosta E, et al. Tumor de Frantz. Presentación de 2 casos. Rev Cir Parag [Internet]. 2017 Abr [citado 19/12/19]; 41(1): 36-8. Disponible en: [http://scielo.iics.una.py/scielo.php?script=sci\\_arttext&pid=S2307-04202017000100036&lng=es](http://scielo.iics.una.py/scielo.php?script=sci_arttext&pid=S2307-04202017000100036&lng=es)
9. Álvarez Cuenillas B, Vaquero LM, Pisabarro C. Tumor de Frantz o neoplasia sólida pseudopapilar de páncreas. Rev Gastroenterología y Hepatología [Internet]. 2015 [citado 19/12/19]; 38(7): 468-70. Disponible en: <https://www.elsevier.es/es-revista-gastroenterologia-hepatologia-14-articulo-tumor-frantz-o-neoplasia-solida-S0210570514002660>



10. Tafur Anzola A, Suárez Jiménez D. Tumor de Frantz: el tumor de las mujeres jóvenes. Correlación radiológico-patológica de dos casos en tomografía. Revisión de la literatura. Rev Med [Internet]. 2017 [citado 19/12/19]; 25(1): 70-7. Disponible en: <https://www.redalyc.org/articulo.oa?id=91052681007>

### **Conflictos de intereses**

Los autores declaran que no existen conflictos de intereses.

\*\* Realizó la revisión documental, la recogida de datos y la confección del trabajo final.

\*\*\* Realizó la revisión documental y la recogida de datos.

\*\*\*\* Realizó la revisión documental y la revisión final del trabajo.

\*\*\*\*\* Realizó la revisión documental y el análisis de los resultados.

\*\*\*\*\* Realizó la recogida de datos y el análisis de los resultados.

### **CÓMO CITAR ESTE ARTÍCULO**

Ruezca Domínguez C, Rangel Lorenzo E, Amador García Y, et al. Carcinoma pseudopapilar sólido del páncreas. Rev Méd Electrón [Internet]. 2021 Mar.-Abr. [citado: fecha de acceso]; 43(2). Disponible en: <http://www.revmedicaelectronica.sld.cu/index.php/rme/article/view/3991/5124>