medigraphic Artemisa en línea

Revista Mexicana de
ANGIOLOGIA
Vol. 34, Núm. 1
Enero-Marzo 2006
pp 26-29

Caso clínico

Aneurisma de vena safena interna a nivel del muslo. Reporte de un caso

Dr. Rafael Castañeda Espinoza*

RESUMEN

Presento el caso de una mujer de 72 años con aneurisma de la vena safena interna a nivel del tercio inferior del muslo, documentado clínica, ultrasonográfica y patológicamente, y tratado quirúrgicamente con safenoextracción y excisión del aneurisma.

Palabras clave: vena safena interna, aneurismas venosos.

ABSTRACT

I present the case of a 72 year old woman with long saphenous vein aneurysm at the thigh lower third, in a clinically, ultrasonographically and pathologically documented study, and surgically treated with phleboextraction of long saphenous vein and excision of the aneurysm.

Key words: *long saphenous vein, venous aneurysms.*

INTRODUCCIÓN

Los aneurismas venosos (AV) son entidades patológicas raras. Generalmente se asocian a flujo sanguíneo incrementado (malformación arteriovenosa o fístula arteriovenosa), o a una malformación venosa congénita. El primer registro de un AV fue realizado por Sir William Osler en 1913, en un paciente con fístula arteriovenosa (FAV) de 30 años de evolución.

Los AV que no se asocian a comunicaciones arteriovenosas o a una malformación venosa conocida son aún más raros. En total, menos de 100 casos de AV solitarios han sido reportados en la literatura mundial.

AV muy pequeños de todas las venas mayores han sido reportados, incluyendo aneurismas de las venas del cuello, cara, vena cava superior, ácigos, hemiácigos, portal, axilar, cefálica, basílica, iliaca, femoral, safena interna, safena externa, y poplítea. La localización más común de los AV es la vena poplítea, seguida por la cava superior y por las venas del cuello.[1]

CASO CLÍNICO

Presento el caso de una paciente femenina, de 72 años de edad, portadora de enfermedad articular degenerativa, diagnosticada ocho años atrás, manejada con antiinflamatorios no esteroideos. Sin otros antecedentes heredofamiliares, ni personales ni patológicos de importancia, excepto los ginecoobstétricos con cinco gestas y cinco partos. Acudió a la consulta externa de angiología y cirugía vascular con un cuadro de más de 15 años de evolución, caracterizado por la aparición de un tumor en el miembro pélvico izquierdo (MPI) en el muslo, que le ocasionaba mínimo dolor, pero que le impedía la marcha normal por el roce con el miembro pélvico contralateral, además de que le preocupaba el aspecto físico

www.medigraphic.com

* Médico adscrito al Servicio de Angiología y Cirugía Vascular del Hospital General Regional No. 46. IMSS. Guadalajara, Jalisco.

de su extremidad. No refería otras manifestaciones. A la exploración física se encuentra en el MPI un tumor en la cara interna del muslo en su tercio inferior, de aproximadamente 20 cm a la bipedestación; al acostarse el tumor disminuía notablemente de tamaño y aún más a la elevación de la extremidad; el tumor no doloroso a la palpación, suave y compresible a la presión, no se adhería a planos profundos. El MPI se encontraba sin evidencia de várices, pero el tumor al parecer dependía de la vena safena interna, por lo que al realizar maniobras de exploración fisicovenosa se encuentra con evidencia clínica de incompetencia safenofemoral (maniobra de Schwartz positiva, y prueba de Trendelenburg ±). Por lo demás, el resto de la exploración fisicovascular se encontró sin anormalidades.

Se le solicitó un ultrasonido Doppler venoso del MPI, el cual muestra imagen consistente en una dilatación venosa importante (aneurisma), dependiente de la vena safena interna, a nivel del tercio inferior del muslo, e incompetencia safenofemoral *(Figura 1)*; en el resto del sistema venoso no se encontraron anormalidades.

A la paciente se le propone cirugía consistente en safenoextracción interna y excisión del tumor, la cual acepta. Previamente se realizó valoración preoperatoria y preanestésica, encontrándose con estudios preoperatorios normales y riesgo quirúrgico bajo. Se realiza la cirugía con incisión transversa a nivel del pliegue inguinal izquierdo, se identifica el cayado venoso safenofemoral, se ligan todos sus afluentes y la vena safena interna. Posteriormente se incide directamente sobre el tumor *(Figura 2)*, y respetando cuidadosamente todos los linfáticos, se identifican los segmentos proximal y distal de la vena safena, se ligan y se reseca el tumor *(Figura 3)*, el cual tenía unas dimensiones aproximadas de ocho cm en sentido longitudinal y cuatro cm en sentido transversal, de aspecto sacular *(Figura 4)*. Al final se realiza la safenoextracción de la vena safena interna restante hasta por debajo de la rodilla y se cierran las heridas quirúrgicas.

Con evolución postoperatoria satisfactoria la paciente egresa del hospital al día siguiente de la cirugía y a los dos años de seguimiento la paciente se encuentra asintomática.

La pieza quirúrgica fue enviada a estudio histopatológico, el cual reporta lo siguiente: disminución de músculo liso y fibras elásticas en la media de la pared aneurismática, y fibrosis intimal moderada.

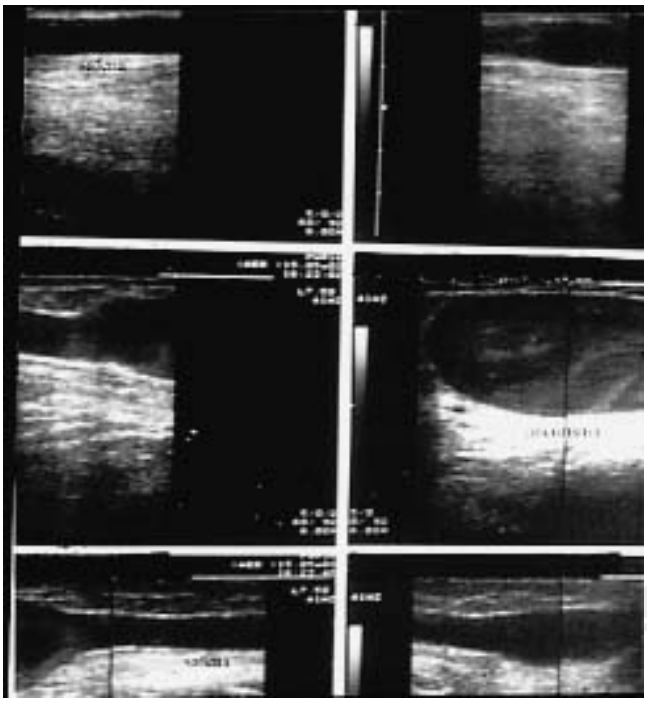

Figura 1.

Figura 2.

Figura 3.

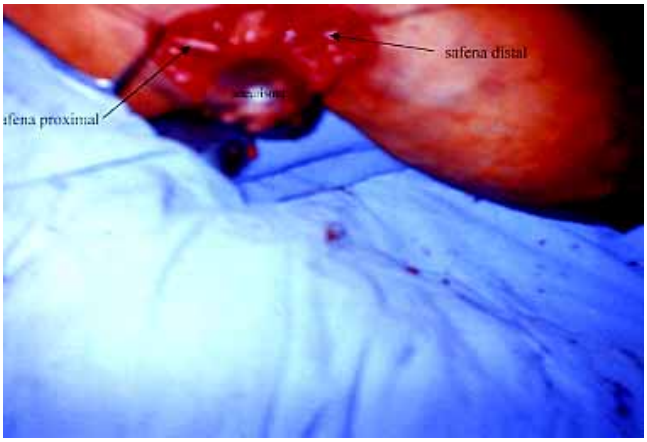

Figura 4.

DISCUSIÓN

Los AV son entidades clínicas raras. Es una dilatación focal de la vena. Generalmente, los AV ocurren igualmente en hombres y mujeres, y son vistos a cualquier edad.[2] Los AV se asocian más comúnmente a flujo incrementado (malformación o FAV), o a malformación venosa congénita, como la "flebectasia genuina difusa" y el síndrome de Klippel-Trenaunay (SKT). La primera, es extremadamente rara, se caracteriza por crecimientos venosos difusos de cualquier extremidad, y está presente desde el nacimiento y progresa con la edad.[1]

La patogénesis de los AV es desconocida. Los hallazgos histológicos en los casos reportados varían desde la normalidad hasta marcada desorganización medial e inflamación de la pared venosa. Con flujo incrementado, ocurre hipertrofia temprana de la pared venosa, seguida por dilatación y esclerosis (calcificación). La remodelación venosa denominada endoflebohipertrofia y endofleboesclerosis, pueden ser factores importantes en el desarrollo de los AV, por el adelgazamiento de la pared venosa.[1] La patogénesis de los AV asociados a malformaciones vasculares congénitas se debe a anomalías en el desarrollo embriológico del sistema vascular, por comunicaciones anormales entre la arteria y la vena, o entre la vena y linfáticos.[3]

La etiología de un AV periférico solitario es la más difícil de comprender. La naturaleza muy localizada de estas lesiones sugieren una anormalidad específica de la pared venosa. Igual a los aneurismas arteriales, la media de la pared venosa está adelgazada con pérdida de músculo liso y fibras elásticas.[4,5] Una posible etiología es una debilidad congénita con cambios degenerativos en la pared de la vena, que es parecida a la anterior.[6]

Los AV generalmente se presentan como tumores suaves compresibles con pocos síntomas. La deformidad estética o cosmética y el dolor son de las manifestaciones más comunes. En AV del cuello o extremidades, notoriamente el tumor es compresible, y se expande con la maniobra de Valsalva, y ocasionalmente puede escucharse un "zumbido" venoso sobre el aneurisma. Los aneurismas de la vena cava superior y otras venas intratorácicas son encontrados en radiografías rutinarias del tórax. Los AV viscerales y de la vena porta se encuentran incidentalmente. Estos últimos frecuentemente se asocian a cirrosis o hepatitis crónica. Rara vez se ha reportado trombosis y ruptura de estos aneurismas. Los AV de las extremidades se manifiestan como tumores de aspecto azul, compresibles, y muy rara vez con ruptura, trombosis o embolia pulmonar, a excepción de los poplíteos, que son los que más frecuentemente se asocian a fenómenos tromboembólicos.[1,2]

En un AV es importante determinar:

1. Si el AV es secundario a una FAV,
2. si es parte de una malformación vascular venosa, o
3. si es un AV solitario y localizado.

De acuerdo con la clínica encontrada, el diagnóstico se apoyará en estudios no invasivos (eco Doppler, tomografía computarizada, resonancia magnética), o en invasivos (flebografía o arteriografía). Con ellos se establece su localización, extensión y asociación a otras patologías.[1]

La indicación de cirugía depende de la naturaleza de la lesión, de su localización y de sus síntomas. Los AV asociados a malformación vascular congénita, comunicación arteriovenosa o FAV son los más difíciles de manejar. En caso de AV solitarios, localizados y superficiales, el tratamiento quirúrgico es la excisión, generalmente sin reconstrucción.[1] En caso de AV localizados y del sistema profundo, como los de la poplítea, se manejan con excisión o aneurismectomía tangencial, pero siempre con reconstrucción o venorrafia lateral. Estos últimos deben operarse cuando se identifican, por su alta asociación a eventos tromboembólicos, con abordaje posterior de preferencia.[7] Los AV de la humeral o axilar, como rara vez se asocian a complicaciones tromboembólicas, sólo se operan en caso de ruptura, trombosis o por razones cosméticas.[1,2]

Los AV primarios superficiales de las extremidades son de los más raros. De miembros torácicos existen sólo 16 casos reportados hasta la fecha.[8] Los reportes de aneurismas de la vena safena interna a nivel del cayado son escasos, y a nivel de muslo no

se reporta ninguno. Un estudio español reporta un caso en un paciente masculino de 45 años con antecedente de cirugía por hernia inguinal.[9] En un trabajo original español se reportan nueve aneurismas en 174 disecciones de los cayados safenos (5% de frecuencia), siete inguinales y dos poplíteos, y describen la clasificación de Blanchemaison de los AV en los confluentes safenofemoral y safenopoplíteo, además de que proponen su clasificación de los AV safenos. El caso aquí reportado, correspondería al tipo 3 de Blanchemaison (por situarse lejos del confluente venoso safenofemoral), o al tipo 2 sacciforme (por su aspecto, aunque sin asociación a várices, pero con incompetencia safenofemoral), según Sánchez Beorlegui y cols.[10]

CONCLUSIÓN

El caso aquí reportado es aparentemente único, y es representativo de la rareza de esta patología; su etiología se desconoce, pero los hallazgos patológicos corresponden a los reportados en la literatura. El tratamiento quirúrgico se realizó principalmente por la incapacidad funcional para la marcha y por razones de aspecto físico, ya que sus manifestaciones clínicas eran mínimas.

REFERENCIAS

1. Pearce WH, Winchester DJ, and Yao JST. Venous aneurysms. In: Yao JST, Pearce WH (eds.). Aneurysms: new findings and treatment. Norwalk, Connecticut: Appleton and Lange; 1994; 377-88.
2. Gillespie y cols. Presentation and management of venous aneurysms. *J Vasc Surg* 1997; 26(5): 845-52.
3. Rosen RJ, Riles TS, Berenstein A. Congenital vascular malformations. In: Rutherford RB, (editor). Vascular surgery. Philadelphia, Pennsylvania: W.B. Saunders Company; 1995; 1218-32.
4. Winchester DJ, Pearce WH, McCarthy WJ, McGee GS, Yao JST. Popliteal venous aneurysms. *Surgery* 1993; 114: 600-7.
5. Tahata T, Kusuhara K, Johno H, Okamoto K. Venous aneurysms of the upper extremity. A case report. *Angiology* 2002; 53(4): 479-81.
6. Zorn WGW, Zorn TT, Bellen BV. Aneurysm of the anterior jugular vein. *J Cardiovasc Surg* 1981; 22: 546-9.
7. Sessa C, Nicolini P, Perrin M, Farah I, Magne JL, Guidicelli H. Management of symptomatic and asymptomatic popliteal venous aneurysms: a retrospective analysis of 25 patients and review of the literature. *J Vasc Surg* 2000; 32: 902-12.
8. Oematsu M, Okada M. Primary venous aneurysms. Case reports. *Angiology* 1999; 50: 239-44.
9. Alonso-Pérez M, Caeiro S, Guitian M, Sánchez M, Segura RJ. Greater saphenous vein aneurysms: a case report. *Vasc Surgery* 1999; 33(3): 295-300.
10. Sánchez BJ, Lamata HF, Fernández RM. Aneurismas venosos en los confluentes safenofemoral y safenopoplíteo. *Rev Mex Angiol* 2002; 30(3): 74-80.

Correspondencia:
Dr. Rafael Castañeda Espinoza
Góndolas 416 (4-A), Valle del Álamo
Sector Reforma C.P. 44440
Guadalajara, Jalisco
Teléfono: 01 (33) 3162 0933
Correo electrónico: rafaelcva@yahoo.com.mx

www.medigraphic.com