Revista Mexicana de
ANGIOLOGIA
Vol. 45 Núm. 4
Octubre-Diciembre 2017
pp 170-192

Artículo de revisión

Propuesta de algoritmo diagnóstico en enfermedad arterial periférica con laboratorio vascular no invasivo en el Hospital General de México

Dr. Christian César León-Rey,* Dra. Nora Enid Lecuona-Huet,**
Dr. Wenceslao Fabián-Mijangos,*** Dr. Aldo Xavier Betanco-Peña,*
Dra. Teresa Margarita Casares-Bran,* Dr. Jorge Ernesto Rodríguez-López*

RESUMEN

La enfermedad arterial periférica (EAP) es una de las afecciones más prevalentes y es habitual la coexistencia con enfermedad vascular en otras localizaciones. El diagnóstico precoz es importante para poder mejorar la calidad de vida del paciente y reducir el riesgo de eventos secundarios mayores. Tras la evaluación clínica inicial y la exploración física, los pacientes con sospecha de EAP deben ser estudiados en un laboratorio vascular, mediante pruebas fisiológicas no invasivas como son el índice tobillo-brazo (ITB), índice dedo-brazo (IDB), pole test, presiones arteriales segmentarias, registro de volumen de pulso, ITB con ejercicio/claudicometría y ultrasonido dúplex; que son relativamente económicas, pueden realizarse sin riesgo y proporcionar información pronóstico. En relación con estas pruebas se ha propuesto un algoritmo para el diagnóstico de EAP en los pacientes de alto riesgo, ya sean sintomáticos o asintomáticos, en el Servicio de Angiología y Cirugía Vascular del Hospital General de México "Dr. Eduardo Liceaga".

Palabras clave. Enfermedad arterial periférica, claudicación intermitente, isquemia crítica, laboratorio vascular no invasivo, algoritmo diagnóstico.

ABSTRACT

Peripheral arterial disease (PAD) is one of the most prevalent conditions and coexistence with vascular disease in other locations is common. Early diagnosis is important in order to improve the patient's quality of life and reduce the risk of major secondary events. After initial clinical evaluation and physical examination, patients with suspected PAD should be studied in a vascular laboratory using non-invasive physiological tests such as ankle-brachial index (ABI), toe- brachial index (TBI), pole test, segmental limb pressures, pulse volume recording, ABI with exercise / claudicometry and duplex ultrasound; Which are relatively inexpensive, can be performed safely and provide prognostic information. In relation to these tests, an algorithm has been proposed for the diagnosis of PAD in high-risk patients, either symptomatic or asymptomatic, in the Departament of Angiology and Vascular Surgery of the General Hospital of Mexico "Dr. Eduardo Liceaga".

Key words. *Peripheral artery disease, intermittent claudication, critical ischemia, noninvasive vascular laboratory, diagnostic algorithm.*

* Residente de la especialidad de Angiología y Cirugía Vascular, Hospital General de México "Dr. Eduardo Liceaga".
** Jefe del Servicio de Angiología y Cirugía Vascular, Hospital General de México "Dr. Eduardo Liceaga".
*** Médico adscrito al Servicio de Angiología y Cirugía Vascular, Hospital General de México "Dr. Eduardo Liceaga".

PREÁMBULO

En el siguiente trabajo se realiza una revisión sobre los diferentes métodos implementados en el laboratorio vascular no invasivo, indicándose el procedimiento a seguir para su realización, así como la sensibilidad y especificidad de éstos al realizarse; además se mencionan según publicaciones como el *Trans-Atlantic Inter-Society Consensus Document on Management of Peripheral Arterial Disease* (TASC) II, las guías de la ACC/AHA *(American College of Cardiology/American Heart Association)* y la ESC *(European Society of Cardiology)*, entre otras, la clase de recomendación *(Cuadro I)* y los niveles de evidencia *(Cuadro II)* en la implementación de las diferentes pruebas fisiológicas no invasivas. De esta manera se da un modelo para el abordaje diagnóstico de los pacientes sintomáticos o asintomáticos, quienes presenten factores de riesgo para la enfermedad arterial periférica (EAP) de miembros inferiores y se elabora un algoritmo diagnóstico por medio del laboratorio vascular no invasivo.

INTRODUCCIÓN

La EAP abarca un amplio número de síndromes arteriales no coronarios, que son causados por la alteración estructural y funcional de las arterias que implican la circulación extracraneal, los órganos viscerales y de las extremidades. Diversos procesos fisiopatológicos pueden contribuir a la creación de estenosis, obstrucción o aneurismas arteriales, sin embargo, la aterosclerosis es el proceso de enfermedad más común que afecta a la aorta y sus ramas.[1]

Se define como una de las manifestaciones clínicas de la aterosclerosis, que afecta a la aorta abdominal y sus ramas; se caracteriza por estenosis u obstrucción de la luz arterial debido a placas de ateroma que originadas en la íntima, proliferan hacia la luz arterial provocando cambios hemodinámicos al nivel del flujo sanguíneo arterial que se traducen en disminución de la presión de perfusión y dan lugar a isquemia de los tejidos. La isquemia que ame-

CUADRO II

Aplicación de nivel de evidencia

Nivel de evidencia	Definición
Nivel de evidencia A	Evidencia de alta calidad; datos procedentes de múltiples ensayos clínicos aleatorizados o metaanálisis.
Nivel de evidencia B-R (Aleatorizado)	Pruebas de calidad moderada de uno o más ensayos controlados aleatorios. Metaanálisis de moderada calidad de ensayo controlado aleatorio.
Nivel de evidencia B-NR (No aleatorizado)	Evidencia de calidad moderada de uno o más estudios bien diseñados, bien ejecutados, no aleatorizados, observacionales. Metaanálisis de dichos estudios.
Nivel de evidencia C-LD (Datos limitados)	Estudios observacionales aleatorizados o no aleatorizados con limitaciones de diseño o ejecución. Metaanálisis de dichos estudios. Estudios fisiológicos o mecánicos en sujetos humanos.
Nivel de evidencia C-EO (Opinión de expertos)	Consenso de opinión de expertos y/o pequeños estudios, estudios retrospectivos, registros, basados en experiencia clínica.

CUADRO I

Aplicación de la clase de recomendación.

Clase de Recomendación	Definición	Expresiones propuestas
Clase I (Fuerte)	Evidencia y/o acuerdo general de que un determinado procedimiento diagnóstico/tratamiento es beneficioso, útil y efectivo.	Se recomienda/está indicado.
Clase II	Evidencia conflictiva y/o divergencia de opinión acerca de la utilidad/eficacia del tratamiento.	
Clase IIa (Moderado)	El peso de la evidencia/opinión está a favor de la utilidad/eficacia.	Se debe considerar.
Clase IIb (Débil)	La utilidad/eficacia está menos establecida por la evidencia/opinión.	Se puede recomendar.
Clase III: Sin beneficio (Moderado)	Evidencia o acuerdo general de que el tratamiento no es recomendado, no es útil/efectivo o beneficioso, no debe de realizarse o administrarse.	No se recomienda.
Clase III: Daño (Fuerte)	Potencialmente peligroso; causa daño asociado con exceso de morbilidad/mortalidad; no debe ser usado.	

naza la extremidad es consecuencia de un flujo sanguíneo insuficiente para cubrir las necesidades metabólicas del tejido en reposo o sometido a esfuerzo.[2]

OBJETIVO

El objetivo de este trabajo es proponer una guía diagnóstica para el abordaje de los pacientes con sospecha clínica de enfermedad arterial periférica, mostrar las técnicas de realización de cada una de ellas, con su análisis objetivo e implementar un algoritmo diagnóstico claro que nos lleve a establecer la patología y así el adecuado manejo.

ENFERMEDAD ARTERIAL PERIFÉRICA DE LAS EXTREMIDADES INFERIORES

En el contexto de la EAP de las extremidades inferiores, las arterias afectadas incluyen la aorta distal y las arterias ilíaca, ilíaca interna, ilíaca externa, femoral, poplítea y vasos infrapoplíteos. La reducción progresiva del flujo sanguíneo arterial puede conducir a claudicación, dolor en reposo de la pierna o el pie, pérdida de tejido, heridas o úlceras no cicatrizantes, infección, gangrena y pérdida de las extremidades.[3]

Esta enfermedad es una manifestación común de la aterosclerosis sistémica con mal pronóstico debido a su efecto deletéreo en la función física, así como su importante comorbilidad con enfermedad cerebral, renal y coronaria, ya sean pacientes sintomáticos o asintomáticos, asociándose a riesgo cardiovascular de 2.5% en comparación al 0.5% con pacientes sin EAP; además incrementa la mortalidad hasta 25% en pacientes con enfermedad coronaria.[4,5] La prevalencia total se estima en 3-10%, aumentando a 15-20% en personas mayores de 70 años. Alrededor de tres cuartas partes de los pacientes no son diagnosticados por cursar asintomáticos.[4] Se estima que cerca de 8.5 millones de personas en los Estados Unidos y más de 200 millones de personas alrededor del mundo presentan EAP, con base en la prevalencia en estudios de cohorte de un índice tobillo-brazo (ITB) anormal.[2]

Según the *Walking and Leg Circulation Study* 48.3% de los pacientes con un ITB < 0.90 eran asintomáticos o tenían dolor atípico. En el TASC II se recomienda realizar el ITB en pacientes sintomáticos, en pacientes entre 50 a 69 años de edad con factores de riesgo cardiovascular, de 70 años de edad o mayores, o con una puntuación de riesgo de Framingham de 10 a 20%; y posteriormente la evaluación adicional con estudios vasculares fisiológicos no invasivos como presiones arteriales segmentarias, índice dedo-brazo (IDB), registros de volumen de pulso (RVP) y ultrasonido Doppler dúplex.[3]

Los denominados factores de riesgo mayores son los que han sido determinados a partir de grandes estudios epidemiológicos y son concordantes con los factores de riesgo para enfermedad cerebrovascular y cardiopatía isquémica. Algunos estudios han confirmado que los factores de riesgo mayores (diabetes, hipertensión, tabaquismo e hiperlipemia) están implicados en 80-90% de las enfermedades cardiovasculares.[5] Los factores de riesgo para EAP son:

Género

La prevalencia de EAP, sintomática o asintomática es ligeramente mayor en hombres (5.41%) que en mujeres (5.28%) en un rango de edad entre 45-49 años de edad.[2] En los pacientes con claudicación intermitente (CI), la proporción de hombres y mujeres es entre 1:1 y 2:1. Ésta aumenta hasta al menos 3:1 en estadios más graves de la enfermedad, como la isquemia crítica de los miembros inferiores (ICMI).[6]

Edad

Es el principal marcador de riesgo. Se estima que la prevalencia de CI en el grupo de 60-65 años es de 35%, sin embargo, en la población 10 años mayores (70-75 años), se incrementa hasta alcanzar 70%.[5]

Diabetes

Es uno de los principales factores de riesgo no sólo cualitativo, sino cuantitativo, ya que por cada aumento de 1% de la hemoglobina glucosilada (HbA1c) se produce un incremento de 25% en el riesgo de EAP.[7] En el estudio Framingham, la diabetes aumentó el riesgo de CI en 3.5 veces en hombres y 8.6 en mujeres.[1] Las guías TASC-II y ACC/AHA recomiendan que todo paciente diabético de 50 años de edad se realice ITB (Grado B; Clase I, Nivel de evidencia C).[4]

Tabaquismo

El tabaquismo incrementa 16 veces el riesgo de EAP, y en los exfumadores hasta siete veces en comparación con los no fumadores.[8] Además la gravedad de la enfermedad está en relación con el número de cigarrillos. El abandono del hábito se aso-

cia con una disminución de la incidencia de CI. Los resultados del estudio de Edimburgo encontraron que el riesgo relativo de CI fue de 3.7 en los fumadores comparado con 3.0 en los exfumadores de al menos cinco años.[6]

Hipertensión

Se ha encontrado que los pacientes con EAP tienen una prevalencia de 90% de hipertensión.[2] Su importancia como factor de riesgo es inferior a la diabetes o el tabaquismo. No obstante, se considera que el riesgo de EAP es el doble en los pacientes hipertensos no controlados que en los controlados.[5] En el estudio Framingham, la hipertensión aumentó el riesgo de claudicación intermitente en 2.5 veces en hombres y cuatro veces en mujeres, y el riesgo fue proporcional a la severidad de la hipertensión arterial.[1]

Dislipidemia

Las anomalías de los lípidos que están asociadas con la EAP de las extremidades inferiores incluyen el colesterol total y de lipoproteínas de baja densidad (LDL-C), la disminución del colesterol de las lipoproteínas de alta densidad (HDL) y la hipertrigliceridemia.[1,4] En el estudio de Framingham se comprobó que el cociente colesterol total/cHDL fue el mejor predictor de EAP.[5] El riesgo se incrementa en aproximadamente 5-10% por cada 10 mg/dL en el aumento del colesterol total.[1]

Hiperhomocisteinemia

Las alteraciones en el metabolismo de la homocisteína constituyen un importante riesgo de arterosclerosis y en especial de EAP.[5] Los niveles elevados de homocisteína se asocian con un riesgo de dos a tres veces mayor de desarrollar la enfermedad.[1] Hasta 30% de los pacientes jóvenes con EAP presenta hiperhomocisteinemia. El mecanismo de acción podría ser doble; por una parte, promover la oxidación del cLDL y, por otra, inhibir la síntesis de óxido nítrico.[5,6]

Marcadores inflamatorios

En el estudio Physicians Health se registró un riesgo 2.1 veces mayor de desarrollar EAP en pacientes con concentraciones de proteína C reactiva (PCR) que estuvieran en el cuartil más alto; además, se detectaron niveles más altos de PCR en pacientes ya diagnosticados con la enfermedad.[1,5]

Hiperviscosidad y estados hipercoagulables

Se han descrito niveles de hematocrito elevados e hiperviscosidad en pacientes con EAP, posiblemente como consecuencia del tabaquismo. El aumento de los niveles plasmáticos de fibrinógeno, que también es un factor de riesgo para la trombosis, se ha asociado con EAP. Tanto la hiperviscosidad como la hipercoagulabilidad también han demostrado ser marcadores o factores de riesgo para un mal pronóstico.[6]

Insuficiencia renal crónica

Existe una asociación de insuficiencia renal con EAP, con algunas pruebas recientes que sugieren que puede ser causal. En el estudio HERS (Heart and Estrogen/Progestin Replacement Study), la insuficiencia renal se asoció independientemente con eventos futuros de EAP en mujeres posmenopáusicas.[6]

CUADRO CLÍNICO, HISTORIA Y EXAMEN FÍSICO

En los pacientes con mayor riesgo de EAP debe realizarse una historia clínica completa y una detección de síntomas de las extremidades inferiores asociadas al esfuerzo, incluyendo claudicación u otro trastorno de la marcha, dolor isquémico en reposo y heridas que no cicatrizan. Deben someterse a una exploración física vascular, incluyendo la palpación de los pulsos de las extremidades inferiores (femoral, poplítea, pedia y tibial posterior), la auscultación de soplos femorales y la inspección de las piernas y los pies. Y realizarse mediciones no invasivas de la presión arterial en ambos brazos al menos una vez durante la evaluación inicial (Clase I, Nivel de evidencia B-NR).[9]

Pacientes con mayor riesgo de EAP:

- Edad ≥ 65 años.
- Edad de 50-64 años, con factores de riesgo de aterosclerosis (p. ej. diabetes mellitus, antecedentes de tabaquismo, hiperlipidemia o hipertensión) o antecedentes familiares de EAP.
- Edad < 50 años, con diabetes mellitus y un factor de riesgo adicional para la aterosclerosis.
- Los individuos con enfermedad aterosclerótica conocida en otro lecho vascular (p. ej. estenosis coronaria, carotídea, subclavia, renal, mesentérica o aneurisma de aorta abdominal).[9]

Historia y/o el examen físico, hallazgos sugestivos de la EAP:

- Historia clínica:
  a) Claudicación.
  b) Otros síntomas de las extremidades inferiores no relacionados con las articulaciones (no típicos de la claudicación).
  c) Deterioro en la función de la marcha.
  d) Dolor isquémico en reposo.[9]

- Examen físico:

  a) Pulsos anormales en las extremidades inferiores.
  b) Soplo vascular.
  c) Heridas o lesiones en las extremidades inferiores que no cicatrizan.
  d) Gangrena de la extremidad inferior.
  e) Otros hallazgos sugestivos de las extremidades inferiores (p. ej. palidez de elevación/rubor al declive).[9]

Presentación clínica

La enfermedad arterial de las extremidades inferiores se presenta de diversas maneras, categorizadas según las clasificaciones de Fontaine o Rutherford *(Cuadro III)*. Lo que es más importante, incluso con una progresión de la enfermedad en grado y extensión similares, los síntomas y su gravedad pueden variar de un paciente a otro.[10]

La presentación típica de la EAP de las extremidades inferiores es la claudicación intermitente, que se caracteriza por dolor en las pantorrillas, que aumenta en la deambulación y desaparece rápidamente en reposo (estadio II de Fontaine; grado I de Rutherford). En caso de un nivel proximal de obstrucción arterial (aortoilíaco), el dolor se localiza en los muslos y glúteos. La claudicación aislada en los glúteos es rara y se debe a enfermedad hipogástrica bilateral grave.[10]

El Cuestionario de Claudicación de Edimburgo *(Figura 1)* es un método estandarizado para detectar y diagnosticar la CI, con 80-90% de sensibilidad y una especificidad > 95%.[10] Este cuestionario consta de seis preguntas y un diagrama de dolor que son autoadministrados por el paciente. Una clasificación positiva para CI requiere las respuestas para todas las preguntas indicadas.[11,12]

En los casos más severos hay dolor en reposo (estadio III de Fontaine; grado II de Rutherford). Las úlceras y la gangrena (estadio IV de Fontaine; grado III de Rutherford) son indicadores de isquemia grave y suelen comenzar en la mayoría de los casos en los dedos de los pies y la parte distal de la extremidad. La isquemia crítica de las extremidades inferiores (ICEI) es la manifestación clínica más grave, definida por dolor isquémico en reposo y lesiones isquémicas o gangrena atribuida objetivamente a la enfermedad oclusiva arterial, de más de dos semanas de evolución; con una presión del tobillo < 50 mmHg o < 70 mmHg para pacientes con lesiones isquémicas o gangrena; o una presión del dedo del pie < 30 mmHg.[10]

Exploración física

El examen físico debe evaluar el sistema circulatorio en su conjunto. Los componentes clave del examen general incluyen la medición de la presión arterial en ambos brazos, la evaluación de los so-

CUADRO III

Estatificación clínica de la enfermedad arterial de las extremidades inferiores.[10]

Clasificación de Fontaine			Clasificación de Rutherford		
Estadio	Síntomas	↔	Grado	Categoría	Síntomas
I	Asintomático	↔	0	0	Asintomático
II	Claudicación intermitente	↔	I	1 2 3	Claudicación leve. Claudicación moderada. Claudicación grave.
III	Dolor isquémico en reposo	↔	II	4	Dolor isquémico en reposo.
IV	Ulceración o gangrena	↔	III III	5 6	Menor pérdida de tejido. Mayor pérdida de tejido.

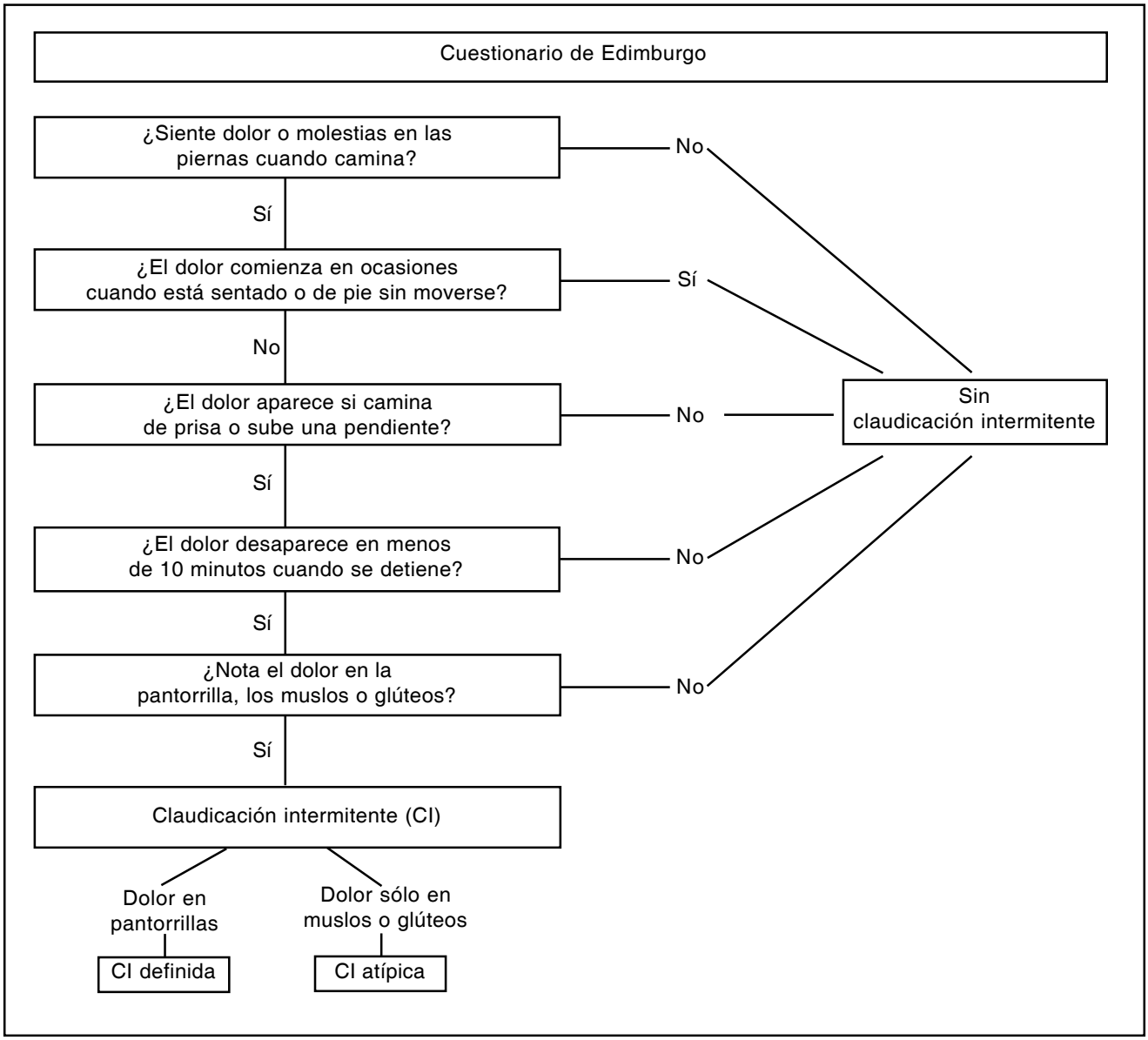

Figura 1. Cuestionario de Edimburgo.[11,13]

plos cardiacos, galope o arritmias y la palpación del abdomen en busca de un aneurisma de la aorta.[6]

La inspección de la piel se hará tanto en bipedestación como en decúbito, con o sin elevación de los miembros. Debe ser bilateral y en toda la extensión de los miembros, buscando:

- Cambios en la coloración (palidez y/o cianosis), asimetría.
- Aspecto (seca, escamosa, brillante, fina, frágil, etc.).[14]
- Atrofia muscular debido a la incapacidad para ejercitarse.[6]
- Alteraciones tróficas: Pérdida de vello; alteraciones de las uñas (poiquilonixis, ornitorrexis); edema en los pies debido a la postura que el paciente adopta para aliviar el dolor en reposo; úlcera isquémica; necrosis.

A la palpación, se valora:

- Temperatura cutánea. Debemos compararla en áreas homólogas en diferentes partes del cuerpo.[14]

  a) Piel pálida y fría (a veces cérea, incluso marmórea). Empeora al elevar el miembro (proceso agudo).
  b) Piel roja y fría (procesos crónicos).
  c) Piel cianótica y fría (proceso obstructivo arterial agudo evolutivo de grado severo y predice presencia de lesiones necróticas).[14]

- La palpación sistematizada y simétrica de los pulsos. Las características a valorar del pulso son: Frecuencia, ritmo, amplitud, tensión del pulso. El examen vascular periférico específico requiere palpación de los pulsos radial, cubital, braquial, carotídeo, femoral, poplíteo, pedio y tibial posterior.[6]

Los pulsos se clasifican de 0 (ausente), 1 (disminuido) y 2 (normal). Un pulso especialmente prominente en la posición femoral y/o poplítea debe elevar la sospecha de un aneurisma.[6] En caso de enfermedad oclusiva aortoilíaca, los pulsos pueden estar disminuidos o ausentes. En el caso de una enfermedad femoropoplítea, el pulso femoral estará presente, pero ausente hacia distales.[5]

Tras la evaluación clínica inicial y la exploración física, los pacientes con sospecha de presentar EAP deben ser estudiados en un laboratorio de exploración vascular no invasiva *(Cuadro IV)*. Esta evaluación permitirá cuantificar el grado de afectación funcional y la localización topográfica de las lesiones oclusivas.[1]

Las pruebas no invasivas fisiológicas (ITB, IDB, presiones arteriales segmentarias, RVP, prueba de esfuerzo/Claudicometría, ultrasonido dúplex) son relativamente económicas, pueden realizarse sin riesgo y proporcionar información pronóstica.[1]

Estos exámenes en pacientes con EAP de extremidad inferior permiten al clínico:[1]

- Establecer objetivamente la presencia del diagnóstico de EAP de extremidad inferior.
- Evaluar cuantitativamente la gravedad de la enfermedad.
- Localizar lesiones a segmentos arteriales específicos de las extremidades.
- Determinan la progresión temporal de la enfermedad o su respuesta al tratamiento.

CUADRO IV

Pruebas típicas de laboratorio vasculares no invasivo para pacientes con EAP de extremidades inferiores por presentación clínica.[1]

Presentación clínica	Prueba vascular no invasiva
EAP MMII asintomática	ITB
Claudicación	ITB, RVP o presiones segmentarias USG dúplex. Prueba de ITB con ejercicio para evaluar el estado funcional.
Posible claudicación.	Prueba de ITB con ejercicio.
Seguimiento postoperatorio con injerto de vena.	USG dúplex.
Pseudoaneurisma femoral; aneurisma ilíaco o poplíteo	USG dúplex.
Sospecha y seguimiento de AAA.	USG abdominal, ATC.
Candidato a revascularización.	USG dúplex, RMN, o ATC.

ITB: Índice tobillo-brazo. RVP: Registro volumen pulso. ATC: Angiotomografía computada. RMN: Resonancia magnética nuclear. AAA: aneurisma de aorta abdominal. EAP: Enfermedad arterial periférica.

LABORATORIO VASCULAR NO INVASIVO

Índice tobillo-brazo (ITB)

El ITB proporciona datos objetivos que sirven como estándar para el diagnóstico de EAP de extremidades inferiores, y ofrece datos pronósticos. Puede utilizarse como una herramienta de detección para EAP de extremidad inferior o para controlar la eficacia de las intervenciones terapéuticas.[1] Tiene una sensibilidad de 72-95%, especificidad de hasta 100%, con un valor predictivo positivo de 90-100%, un valor predictivo negativo de 96-99% y una precisión general de 98%.[15]

La American Diabetes Association sugiere que el ITB se realice en todos los individuos con diabetes de 50 años o más en personas diabéticas menores de 50 años que tengan otros factores de riesgo de aterosclerosis, y en individuos con diabetes de más de 10 años de duración; incluyendo individuos de 49 años de edad y menores con antecedentes de diabetes y otro factor de riesgo; aquellos de 50 a 69 años de edad con antecedentes de tabaquismo o diabetes; aquellos mayores de 70 años; aquellos con un examen anormal de pulso de las extremidades inferiores; y los individuos con enfermedad aterosclerótica conocida de la arteria coronaria, carótida o renal.[1]

El ITB se realiza mediante la medición de la presión arterial sistólica de ambas arterias braquiales y de ambas arterias pedias y tibiales posterior después de que el paciente ha estado en reposo en decúbito supino durante 10 min.[1] Se requiere de un Doppler lineal de 5-10 MHz y un manguito de presión, con anchura correspondiente a 40% del perímetro de la extremidad en su punto medio o ser 20% mayor al diámetro de la extremidad en el punto de medición (estándar 10-12 cm de ancho).[15] Los valores ITB calculados deben registrarse con dos decimales.[1]

Método de realización del ITB *(Figura 2):*

- Medir la presión sistólica braquial en ambos brazos.[6,15-17]

  a) Mantener en reposo al paciente en posición supina durante 5-10 min.
  b) Colocar el manguito de presión arterial en el

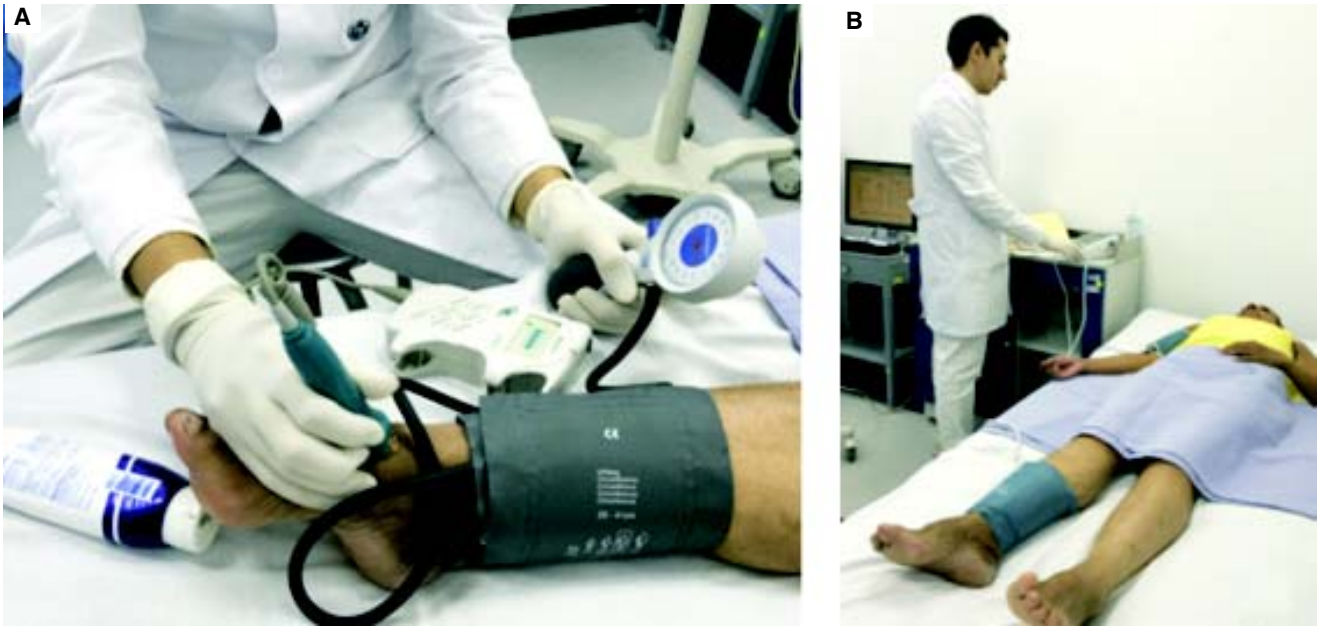

Figura 2. A. Toma de ITB con Doppler lineal y esfigmomanómetro. **B.** Toma de ITB con medidor automático.

brazo con el borde inferior aproximadamente 2.5 cm por encima de la fosa antecubital.

c) Colocar el transductor del Doppler lineal en un ángulo de 45-60° hasta escuchar el sonido del flujo arterial.
d) Insuflar el manguito 20 mmHg por encima del punto donde desaparece el flujo arterial.
e) Desinflar a una velocidad de 2 mmHg por segundo y registre el punto donde se escuche el flujo.
f) Se repite este procedimiento en el otro brazo.
g) La mayor de las dos lecturas de la presión arterial sistólica (PAS) braquial se utilizará para calcular el ITB.
h) Debe haber una diferencia de menos de 10 mmHg entre cada presión arterial braquial.

- Medir las presiones sistólicas de las piernas, tibial posterior y pedia en ambas piernas.[6,15-17]

a) Colocar el manguito de presión arterial en la pierna del paciente aproximadamente 5 cm por encima del maléolo medial.
b) Se coloca el transductor Doppler en el sitio anatómico correspondiente a la arteria tibial posterior y se mide la PAS. Se repite el procedimiento a nivel de la arteria pedia (o arteria tibial anterior).
c) Se realiza el mismo procedimiento en la otra pierna.
d) Se selecciona la lectura más alta de la presión en cada tobillo.
e) En caso de no registrarse flujo en la arteria tibial posterior o pedia puede localizarse la colateral lateral de la arteria peronea.

- Cálculo del ITB será el cociente entre la presión sistólica máxima del tobillo entre la presión sistólica braquial.[6,15-17]

a) La presión arterial sistólica mayor de cada pierna entre la presión sistólica de los brazos.

Recomendaciones en la realización del ITB para detección de EAP:

- En pacientes con antecedentes o hallazgos de examen físico sugestivos de EAP, se recomienda el ITB en reposo, con o sin presiones segmentarias y formas de onda, para establecer el diagnóstico (Clase I, Nivel de evidencia B-NR).[9]
- Los resultados del ITB en reposo deben ser reportados como anormales (≤ 0.90), limítrofe (0.91-0.99), normales (1.00-1.40) o no compresibles (> 1.40) (Clase I, Nivel de evidencia C-LD)[9] *(Cuadro V).*
- Todos los pacientes con sintomatología de las extremidades inferiores (Nivel de evidencia B).[6]
- En pacientes con mayor riesgo de EAP, pero sin antecedentes o resultados de exámenes físicos sugestivos de EAP, la medición de la ITB en reposo es razonable (Clase IIa, Nivel de evidencia B-NR).[9]

CUADRO V

Interpretar y comparar los valores de ITB de cada pierna.[6,9]

ITB	Interpretación
> 1.40	Elevado, vasos no compresibles.
1.0 a 1.40	Normal.
0.91 a 0.99	Limítrofe.
≤ 0.90	Anormal.
0.41 a 0.90	Disminución moderada.
0.00 a 0.40	Disminución severa; Isquemia critica, extremidad amenazada.

- Todos los pacientes entre la edad de 50-69 años y que tienen un factor de riesgo cardiovascular (en particular la diabetes o fumar) (Nivel de evidencia B).[6]
- Todos los pacientes tienen 70 años de edad, independientemente del estado del factor de riesgo (Nivel de evidencia B).[6]
- Todos los pacientes con un puntaje de riesgo de Framingham 10-20% (Nivel de evidencia C).[6]

Figura 3. Medición del índice dedo-brazo (IDB) mediante medición de la presión sistólica del dedo del pie con método de fotopletismografía (PPG). También puede ser utilizado el Doppler de onda continua en las arterias digitales en lugar de una sonda PPG. (Imagen tomada de: Tehan PE, Santos D, Chuter VH. A systematic review of the sensitivity and specificity of the toe-brachial index for detecting peripheral artery disease. *Vasc Med* 2016, 21(4): 382-9).

Índice dedo-brazo (IDB)

El índice dedo-brazo (IDB) se utiliza como un complemento al ITB para la exploración vascular no invasiva de las extremidades inferiores. Hay evidencia creciente que sugiere que en poblaciones específicas, con mayor frecuencia en la población diabética, particularmente en hombres y en grupos de edad avanzada, hay una disminución en la precisión diagnóstica de la prueba del ITB para complicaciones vasculares debido a la calcificación de la media, siendo más común en arterias infrageniculares.[18]

Las guías internacionales actuales recomiendan el IDB como un método de selección alternativo para EAP en presencia de un ITB elevado; sin embargo, la evidencia para el uso de la IDB como prueba independiente de diagnóstico sigue siendo baja.[18]

La EAP medida en el dedo se correlaciona bien con los hallazgos angiográficos, es un factor pronóstico de amputación y también de mortalidad, y en caso de isquemia grave se correlaciona mejor que el ITB con la gravedad de las lesiones.[19]

El IDB es la relación de la presión sistólica del dedo del pie dividida por la presión sistólica braquial más alta. La presión sistólica del dedo del pie puede realizarse colocando un manguito neumático oclusivo de tamaño apropiado (entre 15 y 25 mm) alrededor de la base del primero o segundo dedo, y una sonda de fotopletismografía (PPG) fijada al pulpejo del dedo del pie con cinta adhesiva *(Figura 3)*. También puede ser utilizada una sonda Doppler de onda continua en las arterias digitales en lugar de una sonda PPG. Una vez que se obtiene una señal constante, el manguito oclusivo se infla con un esfigmomanómetro hasta los 20 mmHg por encima de la última forma de onda visual PPG.[18]

El *Trans Atlantic Inter-Society Consensus for the Management of Peripheral Arterial Disease* (TASC) II definió un IDB < 0.70 como un hallazgo anormal, pero las guías no incluyeron referencias para apoyar esto. Enfatizaron que la importancia de las presiones del dedo del pie no puede ser subestimada en pacientes diabéticos con úlceras debido a la posibilidad de un ITB falsamente elevado. La American College of Cardiology Foundation (ACCF) and American Heart Association (AHA) stated in the ACCF/AHA 2011 declararon en las guías ACCF/AHA 2011 que el IDB debe utilizarse para establecer el diagnóstico de EAP de extremidades inferiores en pacientes en los que se sospecha la afección, cuando la prueba del ITB no es confiable debido a los vasos no compresibles (diabetes de larga evolución o edad avanzada). La evidencia que apoya esto fue calificada como evidencia de nivel B. No especificaron los niveles de corte de diagnóstico en estas guías. En las guías clínicas de la ACCF/AHA 2005 se definió un IDB < 0.7 como diagnóstico de EAP; sin embargo, ninguno de los estudios citados para apoyar este valor de corte recomendó el uso de un IDB < 0.7 como límite de diagnóstico.[6,20]

Se ha demostrado que el riesgo de amputación está asociado con valores bajos de la presión del dedo del pie (PD). De acuerdo con los datos actuales, la PD tiene una fuerte asociación con la

mortalidad cardiovascular y de todas las causas a mediano plazo, así como supervivencia libre de amputación. La PD puede proporcionar una herramienta superior a ITB para el cribado de pacientes de alto riesgo en las clínicas ambulatorias de diabetes, debido a la estratificación de riesgo lineal.[21]

En la actualidad se utilizan varias técnicas diferentes para la evaluación de las presiones de los dedos de los pies en los laboratorios vasculares, incluyendo la flujometría láser Doppler, la fotopletismografía, la pletismografía oscilométrica y la pletismografía con indicador de deformación de mercurio en silastic. Estos métodos no son completamente intercambiables debido a las diferencias en las tecnologías de medición y los parámetros.[20]

Recomendación y nivel de evidencia:

- El IDB debe medirse para diagnosticar pacientes con sospecha de EAP cuando el ITB es superior a 1.40 (Recomendación I, nivel de evidencia B-NR).[9]
- El IDB se debe utilizar para establecer el diagnóstico de EAP en pacientes en los que se sospecha clínicamente EAP de extremidad inferior, pero en quienes la prueba del ITB no es fiable debido a los vasos no compresibles, generalmente pacientes con diabetes de larga evolución o edad avanzada (Nivel de evidencia B).[1]

Presiones arteriales segmentarias (PAS)

Las presiones arteriales pueden medirse con manguitos pletismográficos colocados secuencialmente a lo largo de la extremidad en varios niveles. Los manguitos se colocan en el muslo superior, el muslo inferior, pantorrilla y por encima del tobillo, aunque sólo puede utilizarse un manguito en el muslo.[1] Para que el manguito de presión colapse correctamente la arteria debe tener una anchura que supere en 20% al diámetro de la extremidad.[15] Mediante un equipo Doppler lineal de 8 MHz se detectar flujos en las arterias: Tibial anterior, tibial posterior y peronea.[5]

El análisis de presión segmentaria puede determinar con precisión la ubicación de estenosis arteriales individuales. Un gradiente de más de 20 mmHg entre segmentos adyacentes se traduce como una estenosis focal fisiológicamente importante. Por lo tanto, las medidas de presión segmentaria pueden identificar la localización y la magnitud de muchas estenosis arteriales de manera no invasiva. Al igual que con el ITB, las medidas de presión segmentaria pueden ser artificialmente elevadas o no interpretables en pacientes con vasos no compresibles.[1]

La realización de las pruebas de presiones segmentarias está indicada para:[15]

- Valorar por sectores la severidad de la EAP.
- Seguimiento para objetivar la mejoría o el empeoramiento de la EAP.
- Valora la necesidad de estudios diagnósticos morfológicos (USG Doppler arterial, arteriografía, angioTAC o angioRM).
- Valorar resultados de la cirugía de revascularización o terapéutica endovascular en las extremidades inferiores.

Método de realización de la toma de presiones segmentarias[15] *(Figura 4)*:

- Con el paciente en decúbito supino, en reposo y sin haber realizado actividad física previa.
- El manguito de presión se coloca, se ajusta y se insufla sucesivamente 20-30 mmHg por encima de la presión sistólica a cuatro niveles distintos: Tercio superior e inferior del muslo, tercio superior de pierna y región supramaleolar.
- A continuación, se insufla lentamente (2-4 mmHg por segundo) hasta que aparece la onda de pulso, registrada mediante una sonda Doppler continuo sobre la arteria distal.

Es más preciso realizar el registro arterial Doppler inmediatamente por debajo del manguito en cada nivel.[15]

En las personas sin EAP existe una presión en tercio superior del muslo superior en 30 mmHg

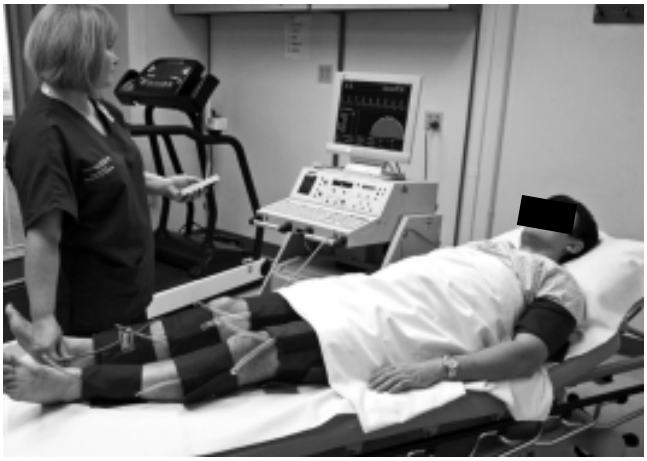

Figura 4. Medición de presiones segmentarias y registro de volumen de pulso. (Imagen tomada de: Yesenko, et al. Testing in the Noninvasive Vascular Laboratory. *Circulation* 2007; 115: e624-e626).

a la presión sistólica braquial. Por lo cual, una presión similar o menor que la braquial en la región alta del muslo indica patología arterial oclusiva que puede situarse a varios niveles: En el sector aorto-ilíaco, en la arteria femoral común, femoral superficial o femoral profunda. Entre niveles consecutivos de manguitos, una diferencia de presión ≥ 20 mmHg se considera hemodinámicamente significativa, pero sin posibilidad de distinguir entre estenosis y obstrucción. También es significativa una diferencia de 20 mmHg entre ambas extremidades en un mismo nivel de exploración.[15]

Las limitaciones del método incluyen:

- Ausencia de estenosis moderadas aisladas (normalmente ilíacas) que producen poco o ningún gradiente de presión en reposo.
- Presiones falsamente elevadas por arterias calcificadas.
- La incapacidad de diferenciar entre estenosis arterial u oclusión.[6]

Prueba de Pole (PP)

Se ha propuesto que la presión arterial a nivel del tobillo se puede medir sin un manguito, usando la presión hidrostática inducida por la elevación de la pierna y registrando la altura sobre el corazón con una escala de medición, prueba de Pole.[22,23] Se considera un índice fiable de isquemia severa de las piernas, ya que está menos influenciada por el grado de compresión arterial.[22]

Método de realización de la Prueba de Pole[15] *(Figura 5)*:

- Se coloca al paciente en posición decúbito supino.
- Se traza una línea imaginaria horizontal a la línea axilar anterior, que corresponderá al "cero".
- El pie se eleva lentamente realizando al mismo tiempo un registro Doppler sobre la mejor arteria distal, hasta que desaparezca la señal audible.
- Se coloca una cinta métrica desde la línea del "cero" hasta la altura a la cual deja de ser audible la señal Doppler (corresponde a la presión sistólica en centímetros de agua [1 mmHg = 1.3 cm de H_2O]).

Claudicometría/ITB con ejercicio

En pacientes sintomáticos con un ITB normal o limítrofe se debe de realizar el ITB con ejercicio;[3] ya que debido a que la respuesta fisiológica normal al ejercicio debe de ser la taquicardia y el aumento de la presión de perfusión con incrementándose el flujo en la extremidad; en un paciente con estenosis u oclusión, la presión de perfusión y el flujo muestran una relación inversa, ya que el mantenimiento del flujo se produce a expensas de una disminución de las resistencias periféricas y, por tanto, caída de la presión distal. Con esto podemos documentar objetivamente el grado de limitación funcional de los pacientes y establecer el diagnóstico diferencial con otras molestias en los miembros inferiores con la deambulación o claudicación de origen no vascular.[15]

Método de realización de la claudicometría:

- Monitorización del paciente (monitor cardiaco, oximetría de pulso).

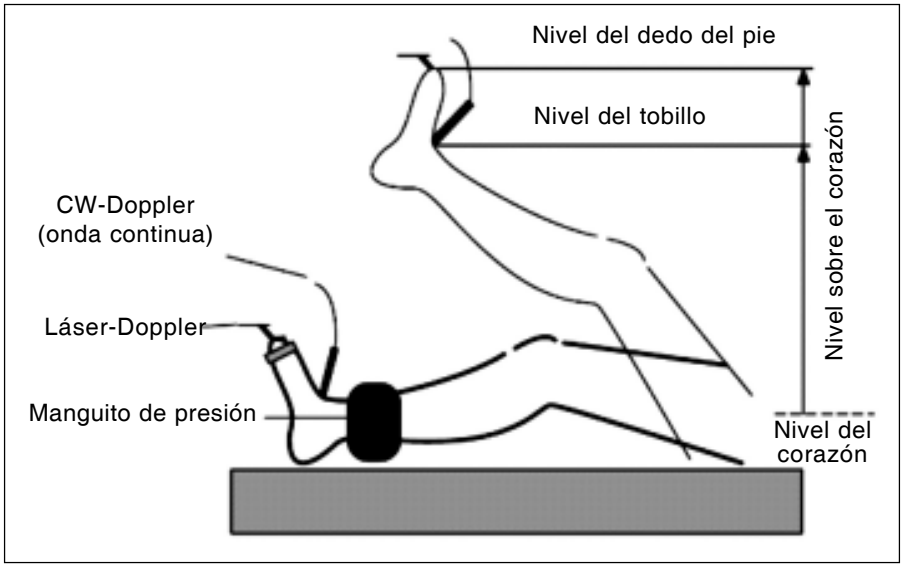

Figura 5. Pole test (Imagen tomada de: Pahlesson HI, Wahlberg E, et al. The Toe Pole Test for Evaluation of Arterial Insufficiency in Diabetic Patients. *Eur J Vasc Endovasc Surg* 1999; 18: 133-7).

- Medir la presión sistólica braquial en ambos brazos y las presiones sistólicas de las piernas, tibial posterior y pedia en ambas piernas, con el paciente en reposo (misma técnica que el ITB).[16]
- El paciente debe caminar en una banda sinfín a 3.22 km/h (2 mph) con un grado de inclinación de 10-12% durante 5 min o hasta que los síntomas de claudicación se desarrollen, o se presenten otros síntomas (disnea, dolor precordial, etc.).[3,15]
- Registrar la distancia al inicio de la clínica y la máxima distancia caminada.[16]
- Medir el ITB inmediatamente después del ejercicio y cada minuto hasta que el ITB se normaliza a los valores previos al ejercicio.[3,15]

El examen permite la evaluación de la limitación funcional y debe ser reproducible para permitir el seguimiento de la respuesta a la terapia. Una disminución del ITB después de un ejercicio de más de 0.20 o un descenso en la presión de perfusión de 15-20% indica EAP.[3,15] El tiempo requerido para que el ITB vuelva a la línea de base también es útil en la detección de EAP. Las presiones de tobillo normalmente regresan a la línea de base dentro de los 2 min posteriores al cese del ejercicio. El retorno a la línea de base después de 2-6 min de reposo indica enfermedad de segmento único, mientras que el retorno a la línea de base en 6-12 min indica enfermedad de segmento múltiple y el retorno a la línea de base en más de 15 min indica típicamente dolor de reposo. Además, un estudio de ejercicio puede ser útil para determinar la limitación cuantitativa en la capacidad funcional secundaria a la claudicación, que puede ser utilizada para evaluar la respuesta a la terapia o un programa de ejercicios.[3]

La limitación de esta técnica está en relación con las contraindicaciones para la realización de la prueba, como comorbilidades cardiológicas (estenosis aórticas, HAS de mal control, ángor inestable, etc.), respiratorias (disnea), o problemas de la marcha. Se utilizan otro tipo de pruebas alternativas:[15]

- Prueba de deambulación de 6 min:
  a) Deambulación durante 6 min.
  b) Se miden las presiones al concluir este tiempo o al interrumpir la deambulación.[15]

- Prueba de flexión plantar o elevación de talones:[15]
  a) Se realiza ejercicio de flexión plantar en bipedestación, 50 veces o hasta que haya que interrumpir el ejercicio por dolor.
  b) Se miden presiones al terminar el ejercicio.
- Prueba de la hiperemia reactiva:[15]
  a) Se provoca hiperemia distal de la extremidad mediante inducción de isquemia en la misma, colocando el manguito de presión en muslo e insuflando a 50 mmHg por encima de la presión sistólica durante 3-5 min.
  b) Se libera la presión del muslo y se miden los cambios en la presión sistólica distal (los cambios son más rápidos, la medición a los 30 seg corresponde al minuto en correlación con la claudicometría).
  c) Pacientes con lesiones a un solo nivel mostrarán descensos de presión maleolar inferiores a 50% de la presión basal, mientras que aquellos con lesiones multisegmentarias tendrán descensos superiores a 50%.

Recomendaciones para pruebas fisiológicas:[9]

- Debe medir el IDB para diagnosticar pacientes con sospecha de EAP cuando el ITB es > 1.40 (Clase I, nivel de evidencia B - NR).
- Los pacientes con sintomatología no articulares de las piernas relacionados con el esfuerzo e ITB en reposo normal o límite (> 0.90 y ≤ 1.40) deben someterse a la claudicometría para evaluar la EAP (Clase IIa, nivel de evidencia B - NR).
- En los pacientes con EAP y un ITB en reposo anormal (≤ 0.90), la prueba de claudicometría puede ser útil para evaluar objetivamente el estado funcional (Clase IIa, nivel de evidencia B - NR).
- En los pacientes con ITB normal (1.00-1.40) o limítrofe (0.91-0.99) con heridas no cicatrizantes o gangrena, es razonable diagnosticar CLI usando IDB con formas de onda, TcPO2 o SPP (Clase IIa, nivel de evidencia B - NR).
- En los pacientes con EAP con una ITB anormal (≤ 0.90) o con arterias no compresibles (ITB >1.40 e IDB ≤ 0.70) en heridas no cicatrizantes o gangrena, IDB con formas de onda, TcPO2 o SPP puede ser útil para evaluar la perfusión local (Clase IIa, nivel de evidencia B - NR).

Ultrasonido dúplex arterial

El ultrasonido dúplex ofrece mucha información sobre la anatomía arterial y el flujo sanguíneo. Se estima una sensibilidad de detección de estenosis > 50% a 85-90%, con una especificidad > 95%; sin diferencia significativa para lesiones supra e infrageniculares. En combinación con el ITB, el ultrasonido dúplex ofrece, en la mayoría de los pacientes con enfermedad arterial de las extremidades inferiores, la información necesaria para las decisiones sobre el tratamiento, confirma el diagnóstico y ofrece

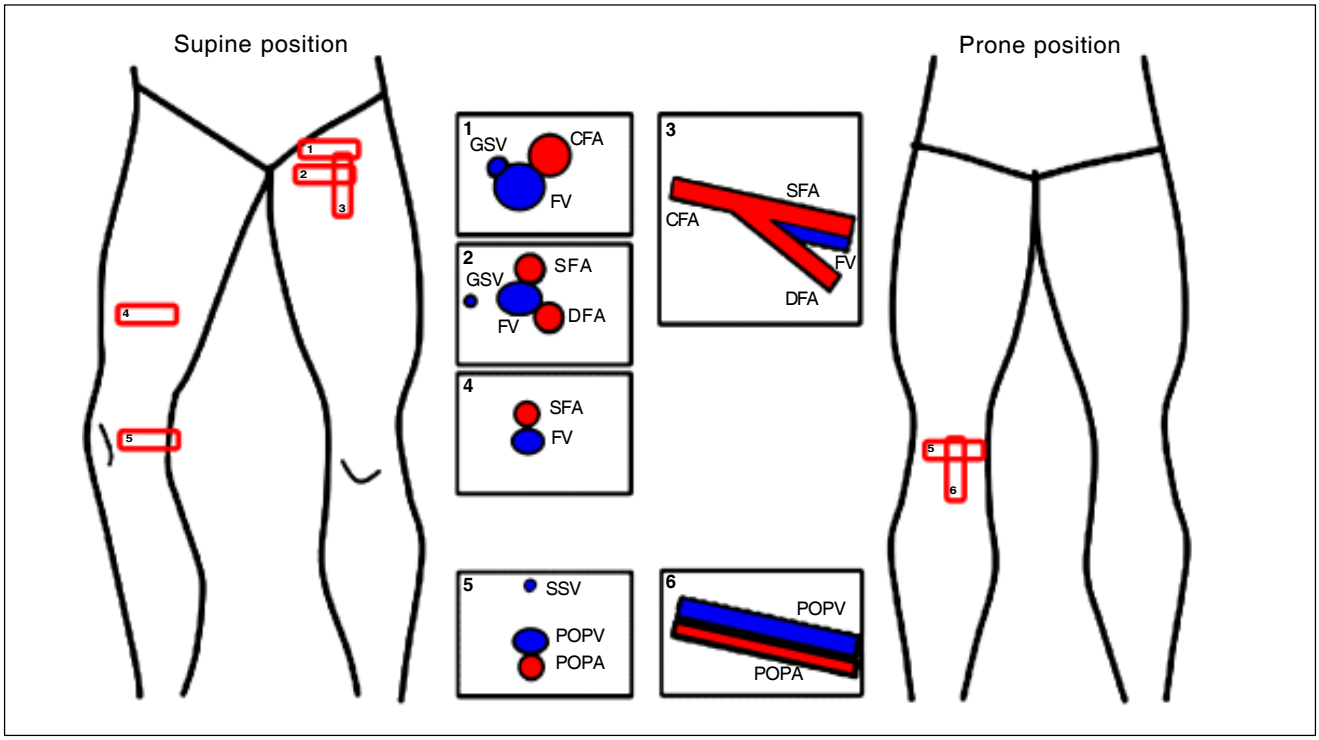

Figura 6. Planos de rastreo de la arteria femoral y poplítea, y los pasos numerados en orden y la posición del transductor según su localización. En los cuadros se representa el esquema con las características típicas y referencias anatómicas en cada segmento rastreado. (Por sus siglas en inglés - GSV: Vena safena mayor. FV: Vena femoral. CFA: Arteria femoral común. SFA: Arteria femoral superficial. DFA: Arteria femoral profunda. SSV: Vena safena menor. POPC: Vena poplítea. POPA: Arteria poplítea). Imagen tomada de: Hwang JY. Doppler ultrasonography of the lower extremity arteries: anatomy and scanning guidelines. *Ultrasonography* 2017; 36(2): 111-19.

información sobre la gravedad y la localización de la lesión.[10]

Las lesiones se localizan con una ultrasonografía bidimensional (2D) y cartografía por Doppler en color, el grado de la estenosis se estima con el análisis Doppler dúplex y los cocientes y las velocidades pico sistólicas.[10]

El estudio de ultrasonido dúplex se adapta a las necesidades individuales y puede limitarse a un determinado segmento arterial o ampliarse para evaluar ambas extremidades en su totalidad. Los hallazgos habituales en este estudio incluyen estenosis aisladas o múltiples, oclusiones, enfermedad con calcificación difusa de la pared, aneurismas y disecciones.[10]

La medición cualitativa de la onda Doppler de la arteria femoral común (AFC) tiene una sensibilidad de 95%, una especificidad de 80% y una precisión diagnóstica de 87% para la predicción de enfermedad aortoiliaca significativa.[24]

El transductor convexo se utiliza en la región aortoilíaca con una frecuencia baja de 2 o 3 MHz (2-5 MHz); el transductor lineal de 7.5 MHz (9-15 MHz) es el ideal para la exploración del sector infrainguinal; y el transductor convexo de baja frecuencia se puede utilizar también para sitio de mayor profundidad en la extremidad.[15,25] El rastreo se realiza con el transductor en posición transversa a la arteria y posteriormente se gira para hacer el barrido longitudinal.[25] Se debe tener en cuenta los parámetros Doppler de onda pulsada color; estos son caja de color, ganancia de color, escala de velocidad de color e inversión.

El examen se realiza con el paciente en posición supina; la cadera en abducción y rotación externa, y la rodilla ligeramente flexionada para acceder a la arteria poplítea en la fosa poplítea y la arteria tibial posterior en la pantorrilla *(Figuras 6 y 7)*.[26,27,29] La posición de decúbito lateral izquierdo o la posición prona son las alternativas para evaluar la arteria poplítea, la arteria tibial posterior y la arteria peronea. La arteria tibial anterior y la arteria dorsal del pie se rastrean en decúbito supino.[25]

Se inicia con el estudio en modo B, primero transversal y después longitudinal. En el modo B color se delimita la luz del vaso y se valora la homogeneidad del color en su interior como detector de

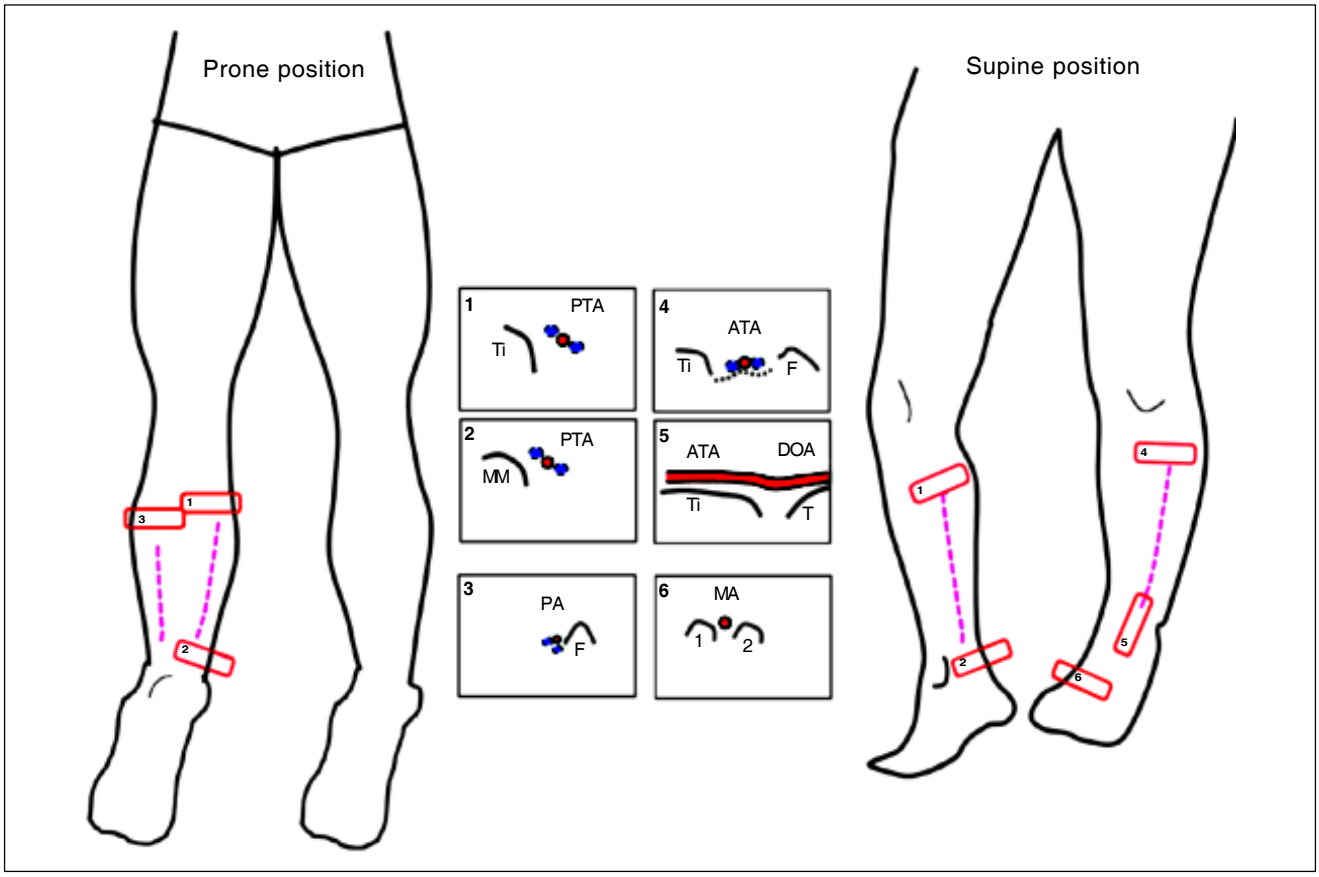

Figura 7. Planos de rastreo de la arteria tibial posterior, peronea y tibial anterior; los pasos numerados en orden y la posición del transductor según su localización. En los cuadros se representa el esquema con las características típicas y referencias anatómicas en cada segmento rastreado. (Por sus siglas en inglés - PTA: Arteria tibial posterior. Ti: Tibia. MM: Maléolo medial. PA: Arteria peronea. F: Peroné. ATA: Arteria tibial anterior. T: Astrágalo. DOA: Arteria pedia. MA: Arteria metatarsiana). Imagen tomada de: Hwang JY. Doppler ultrasonography of the lower extremity arteries: Anatomy and scanning guidelines. *Ultrasonography* 2017; 36(2): 111-19.

CUADRO VI

Medidas estándar de diámetro arterial y velocidad pico sistólica de las arterias de las extremidades inferiores.[28]

	Diámetro arterial (cm)	Velocidad pico sistólica (VPS) (cm/seg)
Arteria ilíaca externa (AIE)	0.79 ± 0.13	119.3 ± 21.7
Arteria femoral común (AFC)	0.82 ± 0.14	114.4 ± 24.9
Arteria femoral superficial (AFS) proximal	0.60 ± 0.12	90.8 ± 13.6
Arteria femoral superficial (AFS) distal	0.54 ± 0.11	93.6 ± 14.2
Arteria poplítea (POP)	0.52 ± 0.11	68.8 ± 13.5

alteraciones significativas del flujo. Finalmente, se analiza con Doppler dúplex las características de la onda de flujo arterial, realizando muestreos cada 2-3 cm y ante cualquier imagen sospechosa de ser una lesión más o menos significativa.[15]

El rastreo ultrasonográfico se inicia en el pliegue inguinal colocando el transductor en la arteria femoral común (AFC) en el plano transversal, ésta se ve lateral a la vena femoral, la vena safena mayor (VSM) se localiza anteromedialmente en el área inguinal. Por debajo del pliegue inguinal, la arteria femoral superficial (AFS) y la arteria femoral profunda (AFP) están presentes a lo largo de la vena femoral (VF), con la imagen semejante a "Mickey Mouse".[25] La AFC, su bifurcación, AFS y la AFP se observan como una Y invertida en posición longitudinal del transductor. La AFS va junto con la VF.[25]

Deben combinarse imágenes en modo B, flujo color y Doppler espectral a lo largo de toda la exploración. La imagen de flujo color es esencial para identificar el segmento aortoiliaco y vasos infrageniculares. Las mediciones del espectro Doppler deberían realizarse con un ángulo de exposición de 60° o menor.[15]

En la exploración aortoilíaca y de la AFC el paciente debe estar relajado y en decúbito supino con la cabeza apoyada.[15,26] A nivel de las arterias tibiales *(Figura 7)*, puede explorarse con el transductor en diferentes posiciones. Es mejor localizar las arterias tibiales en la pantorrilla distal y luego seguirlas proximalmente hacia la parte más alta de la pantorrilla.[26,27]

CUADRO VII

Ultrasonido dúplex de arterias periféricas - criterios de estenosis.[29]

Criterios de estenosis directa	• Flujo turbulento • Aceleración de flujo. • Vmax → 180 cm/s. • Duplicación abrupta de Vmax. • Vibración perivascular.
Criterios de estenosis indirecta	Perfil de flujo: • Amortiguamiento (trifásico / monofásico). • Aumento sistólico tardío.

CUADRO VIII

Criterios para la clasificación de las lesiones arteriales periféricas.[27]

Normal	Morfología de la curva trifásica; no hay ensanchamiento espectral.
Reducción del diámetro 1-9%	Curva con patrón trifásico y mínimo ensanchamiento espectral; la VPS aumenta menos de 30% en relación con el segmento proximal adyacente; las curvas proximal y distal permanecen normales.
Reducción de diámetro 20-49%	La curva Doppler suele mantener la morfología trifásica, si bien la fase de reversión de flujo puede estar disminuida; existe un prominente ensanchamiento espectral, con un relleno de área situado por debajo del pico sistólico; la VPS aumenta entre 30% y 100% en relación con el segmento proximal adyacente; las curvas proximales y distales permanecen normales.
Reducción del diámetro 50-99%	La morfología de la curva es monofásica y no hay componente de reversión de flujo, existiendo durante todo el ciclo cardiaco un flujo anterógrado; existe un gran ensanchamiento espectral, aumentando la VPS por encima del 100% en relación con el segmento proximal adyacente; la morfología de la curva distal es monofásica con velocidades sistólicas reducidas.
Oclusión	No se detecta flujo en el segmento arterial afectado; se puede auscultar un latido inmediatamente proximal al segmento ocluido; la morfología de la curva distal es monofásica con velocidades sistólicas reducidas.

CUADRO IX

Criterios diagnósticos para la reducción del diámetro arterial periférico.[30]

	Reducción del diámetro	Forma de la onda	Ensanchamiento espectral	VPS distal/VPS proximal
Normal	0	Trifásico	Ausente	+++ sin cambio
Leve	1%-9%	Trifásico	Presente	< 2:1
Moderado	20%-49%	Bifásico	Presente	< 2:1
Severo	50%-99%	Monofásico	Presente	> 2:1*

VPS: Velocidad pico sistólica. *> 4:1: Sugiere estenosis >75%. > 7:1: Sugiere estenosis >90%.

IDENTIFCACION DE PACIENTES DE ALTO RIESGO PARA ENFERMEDAD ARTERIAL PERIFERICA

NOMBRE: _____ **FECHA:** _____
No. De registro: _____

Pacientes con mayor riesgo de EAP:

- Edad ≥65 años.
- Edad de 50-64 años, con factores de riesgo de aterosclerosis (Diabetes mellitus, tabaquismo, hiperlipidemia o hipertensión) o antecedentes familiares de EAP.
- Edad <50 años, con diabetes mellitus y 1 factor de riesgo adicional para la aterosclerosis.
- Enfermedad aterosclerótica conocida en otro lecho vascular (Estenosis coronaria, carotídea, subclavia, renal, mesentérica o aneurisma de aorta abdominal).
- Edad >35 años con Diabetes mellitus insulinodependiente.

El paciente reúne alguno de estos factores:	**SI**	**NO**

Hallazgos sugestivos de la EAP:

- Historia clínica:
  - Claudicación. **(Según cuestionario de Edimburgo*)**
  - Otros síntomas de las extremidades inferiores no relacionados con las articulaciones (no típicos de la claudicación).
  - Deterioro en la función de la marcha.
  - Dolor isquémico en reposo.

El paciente presenta alguno de estos hallazgos en la H.C.:	**SI**	**NO**

Hallazgos sugestivos de la EAP:

- Examen físico:
  - Pulsos anormales en las extremidades inferiores.
  - Soplo vascular.
  - Heridas o lesiones en las extremidades inferiores que no cicatrizan.
  - Gangrena de la extremidad inferior.
  - Otros hallazgos sugestivos en las extremidades inferiores (palidez de elevación/rubor al declive)

El paciente presenta alguno de estos hallazgos a la E.F.:	**SI**	**NO**

*Cuestionario de Edimburgo		
¿Siente dolor o molestias en las piernas cuando camina?	**SI**	no
¿El dolor comienza, en ocasiones, cuando está sentado o de pie sin moverse?	**NO**	si
¿El dolor aparece si camina deprisa o sube una pendiente?	**SI**	no
¿El dolor desaparece en menos de 10 minutos cuando se detiene?	**SI**	no
¿Nota el dolor en las pantorrillas, los muslos o los glúteos?	**SI**	no
	Claudicación intermitente	sin claudicación

Los pacientes deberán de ser enviados al laboratorio vascular no invasivo para abordaje diagnóstico de EAP.

Figura 8. Hoja de identificación de pacientes con riesgo para enfermedad arterial periférica.

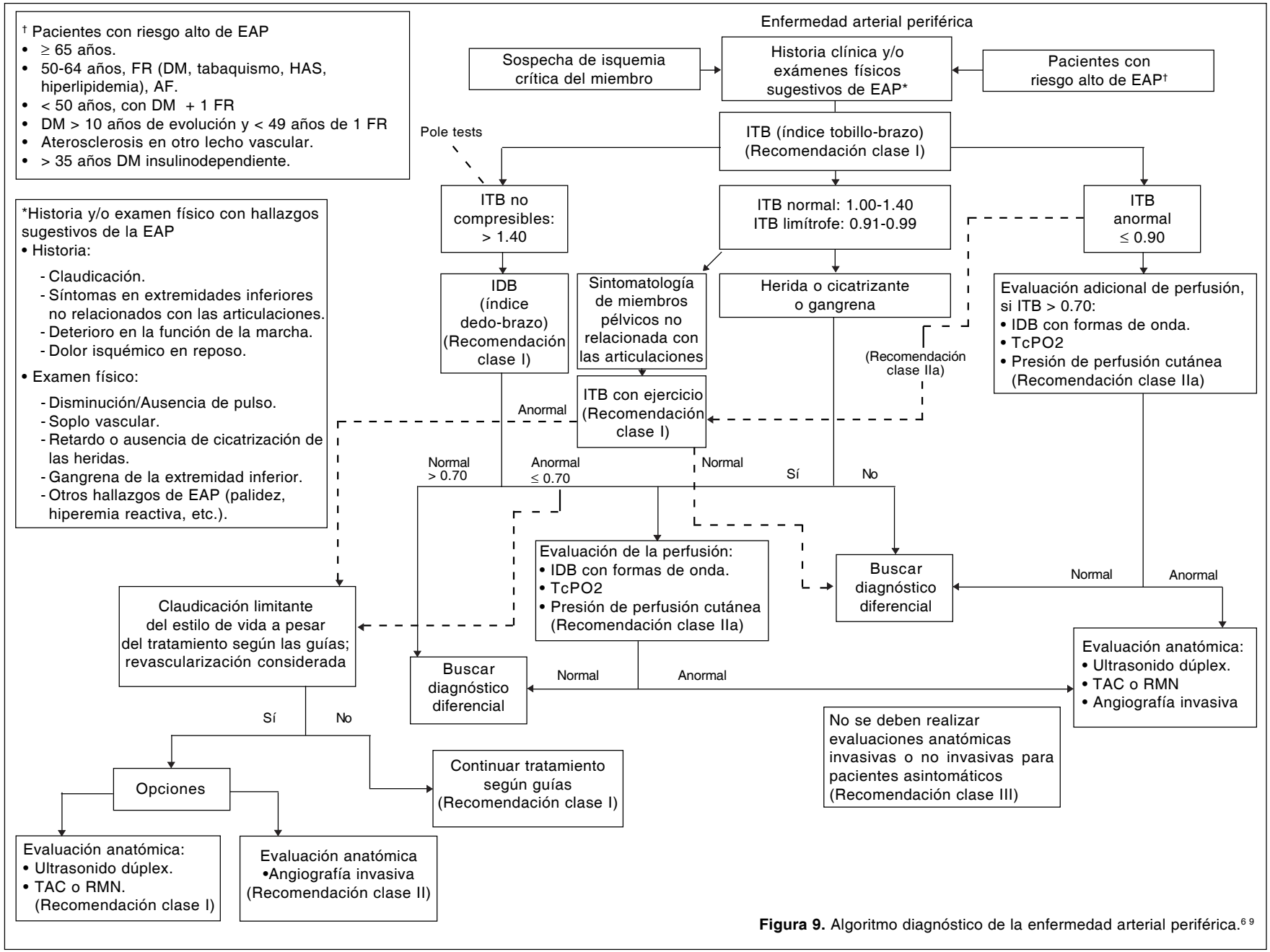

Figura 9. Algoritmo diagnóstico de la enfermedad arterial periférica.[6 9]

Interpretación

En las imágenes en modo B la luz arterial sana es hipoecogénica y homogénea, presenta una hipoecogenicidad homogénea, y la pared es hiperecogénica y homogénea, con lo que se puede describir el tamaño, extensión y calcificación de las placas.[25] En el Doppler color se observa llenado completo de la luz; y al modo B-color se observan alteraciones en la homogeneidad del color (aliasing) en las zonas de estenosis significativas, las cuales se corroboran con el Doppler pulsado.[25,27]

La onda Doppler en las arterias de las extremidades inferiores en reposo se clasifica como una forma de onda de pulsatilidad alta y se caracteriza por un patrón de flujo trifásico.[25] Este patrón trifásico está influido por la resistencia vascular periférica.[27] La morfología de la onda Doppler, cuando ésta se registra distal a una estenosis u oclusión, muestra un componente de flujo anterógrado durante todo el ciclo cardiaco, por lo cual la onda se mantiene por encima de la línea base durante toda la diástole. La velocidad pico sistólica (VPS) es menor que en arterias normales *(Cuadro VI)*, y la morfología de la onda se vuelve más plana (patrón monofásico). Estos cambios son dados al resultado de la disminución de la velocidad del flujo y la caída de la resistencia periférica compensada.[27]

Cuando el transductor se coloca en el sitio de estenosis, se observa una VPS anormalmente elevada *(Cuadro VII)*. La morfología de la onda Doppler proximal a la obstrucción con adecuada colateralidad puede registrarse normal; cuando no hay adecuada colateralidad la seña sonora tiene un tono áspero, similar a un sonido de martilleo.[27]

Basándose en los aspectos normales y anormales establecidos de la curva espectral, se ha desarrollado un grupo de criterios para clasificar los segmentos arteriales afectados de las extremidades inferiores (*Cuadros VIII y IX*).[28]

En comparación con el patrón oro de la arteriografía, la evaluación Doppler dúplex utilizada para detectar estenosis significativas en pacientes con enfermedad arterial proximal de las extremidades inferiores, demuestra una alta sensibilidad (82%) y especificidad (92%). El uso de Doppler de color y onda pulsada aumenta la sensibilidad 87-88% y la especificidad 95-99% de la identificación de estenosis. La relación VPS entre la estenosis y el segmento de la arteria inmediatamente proximal clasifica las estenosis arteriales periféricas mejor que las absolutas.[27]

CONCLUSIONES

El papel que desempeña el cirujano vascular en la evaluación de los pacientes con factores de riesgo cardiovasculares y con sospecha clínica de enfermedad arterial periférica es muy importante, por lo cual el uso de las herramientas a su alcance, la realización de procedimientos diagnósticos y la elección del manejo, determinarán el pronóstico de estos pacientes, sobre todo si la detección es temprana.

De aquí la gran importancia de implementar en este grupo de la población el laboratorio vascular no invasivo, elaborando un protocolo que involucre a

Figura 10. Laboratorio vascular no invasivo, Hospital General de México "Dr. Eduardo Liceaga". **A.** Doppler lineal de 8MHz, medidor de ITB automático, US Doppler color portátil, CPU para registro de pacientes. **B.** Caminadora eléctrica de niveles ajustables y equipo para monitorización cardiológica.

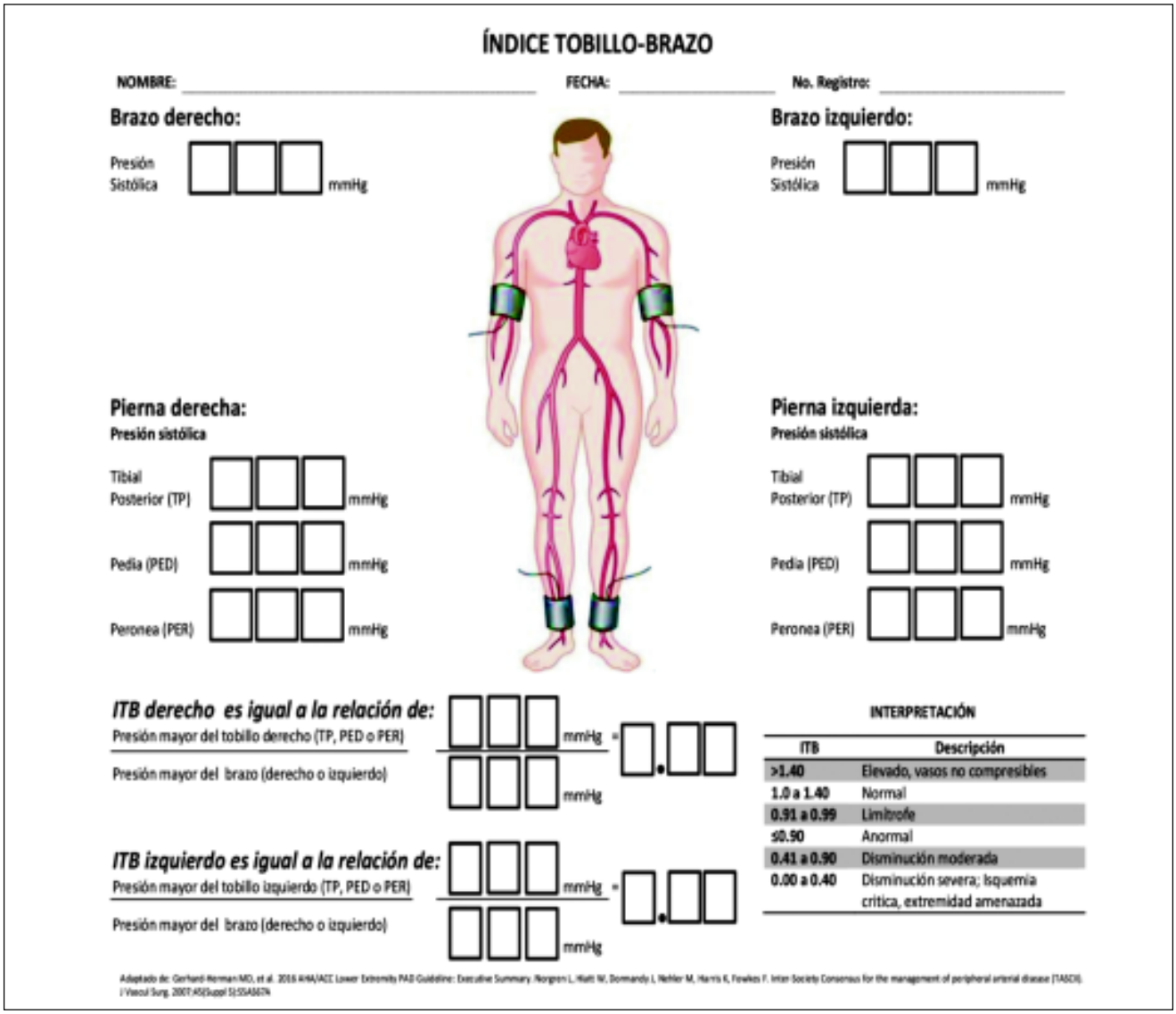

Figura 11. Hoja de registro para índice tobillo-brazo. Adaptado de: Gerhard-Herman MD, et al. 2016 AHA/ACC lower extremity PAD guideline: Executive Summary. Norgen I, Hiatt W, Dormandy J, Nehler M, Harris K, Fowkes F. Inter-Society Consensus for the management of peripheral arterial disease (TASCII). *J Vascul Surg* 2007; 45(Suppl. 5): 55A567A.

otras áreas del sector de la salud, el cual refiera a los pacientes de riesgo, ya sean sintomáticos o asintomáticos para la EAP, elaborando cuestionarios *(Figura 8)* y enviando al Servicio de Angiología a los pacientes que ameritan una revisión objetiva y dirigida para esta patología. En el Hospital General de México "Dr. Eduardo Liceaga," las áreas involucradas son:

- **Clínica de Atención Integral al Paciente con Diabetes y Obesidad.** La cual está encaminada a acciones de prevención y control de sobrepeso, obesidad, diabetes mellitus y riesgos cardiovasculares.
- **Clínica Contra el Tabaquismo.** Enfocada tanto en los tratamientos psicológicos como en el médico-biológico.
- **Clínica de Pie del Diabético.** Es el área de primer contacto de los pacientes diabéticos con complicaciones por úlceras o lesiones en los pies, de donde se debe determinar la presencia de su componente isquémico.

Además de los Servicios de Cardiología, Medicina Interna y Endocrinología para detectar pacientes con riesgo concomitante para enfermedad arterial periférica.

CLAUDICOMETRÍA

NOMBRE: _____ FECHA: _____ No. Registro: _____

Distancia: _____ mts. Velocidad: _____ Km/h
Inclinación: _____ % Localización: _____
ITB basal MPD: _____ ITB basal MPI: _____

mmHg	Miembro Pélvico Derecho					
180						
170						
160						
150						
140						
130						
120						
110						
100						
90						
80						
70						
60						
50						
40						
30						
20						
10						
0						

Minutos	0	2	4	6	8	10
ITB						

mmHg	Miembro Pélvico Izquierdo					
180						
170						
160						
150						
140						
130						
120						
110						
100						
90						
80						
70						
60						
50						
40						
30						
20						
10						
0						

Minutos	0	2	4	6	8	10
ITB						

OBSERVACIONES:

Figura 12. Hoja de registro para claudicometría.

Una vez captados estos pacientes, ya sea de la Consulta Externa del Servicio de Angiología o de las diferentes clínicas y servicios, se iniciarán, según el algoritmo diagnóstico *(Figura 9),* los estudios no invasivos en el Laboratorio Vascular, el cual se encuentra en la planta baja de la Torre de Cardiología - Angiología y Neumología No. 503. En esta área se cuenta con el equipo para la realización de ITB y medición de presiones segmentarias, mediante medición de flujos con Doppler lineal de 8MHZ, manguitos de esfigmomanómetro y un medidor de ITB automático *(Figura 10A)*. Para la realización de mediciones de ITB con ejercicio o claudicometría se utiliza una caminadora eléctrica de niveles ajustables y equipo para monitorización cardiológica *(Figura 10B)*. En esta misma área se cuenta con un ultrasonido Doppler color portátil y una unidad PC para el registro de los pacientes y los informes mediante los formatos de hoja de reporte. Dentro del inmobiliario en esta área se tiene una camilla de altura variable en donde se realiza la exploración vascular al paciente, los procedimientos de ITB, la prueba de Pole, la medición de presiones segmentarias y el rastreo ultrasonográfico. En este mismo proyecto se tiene contemplado la adquisición de un medidor de IDB, el cual será un gran complemento al laboratorio vascular.

Al ser captado un paciente se debe realizar una Historia Clínica completa, destacar los factores de riesgo para enfermedad arterial periférica y realizar el cuestionario de Edimburgo. La exploración física debe ser completa con énfasis en la exploración vascular. Se realizará el ITB y según el resultado se seguirá una ruta diagnóstica *(Figura 11)*. En pacientes con ITB no compresible (> 1.40) se puede realizar como alternativa la prueba de Pole, se debe continuar con la realización del IDB, si éste es > 0.70 debemos buscar algún otro diagnóstico diferencial, si es < 0.70 se realiza una evaluación de perfusión (IDB con forma de onda, TcPO2, presión de perfusión cutánea), si estos resultados son normales se tendrá otra sospecha diagnóstica, de ser anormal se realizan estudios de evaluación anatómica (US dúplex, TAC, RMN, angiografía). En los pacientes con ITB normal (1.00-1.40) o limítrofe (0.91-0.99) se revisará si presentan alguna úlcera, herida no cicatrizante o gangrena, si es así requiere de la evaluación por medio de IDB, si no presen-

PRESIONES SEGMENTARIAS DE LOS MIEMBROS INFERIORES

NOMBRE: _____ FECHA: _____ No. Registro: _____

BRAZO DERECHO	
PRESION (mmHg)	

BRAZO IZQUIERDO	
PRESION (mmHg)	

MIEMBRO PÉLVICO DERECHO	PRESION (mmHg)	INDICE
MUSLO PROX.		
MUSLO DIST.		
PIERNA PROX.		
TOBILLO ATA		
TOBILLO ATP		

MIEMBRO PÉLVICO IZQUIERDO	PRESION (mmHg)	INDICE
MUSLO PROX.		
MUSLO DIST.		
PIERNA PROX.		
TOBILLO ATA		
TOBILLO ATP		

OBSERVACIONES:

Figura 13. Hoja de registro para presiones segmentarias.

USG DUPLEX Y CARTOGRAFÍA ARTERIAL DE LOS MIEMBROS INFERIORES

NOMBRE: _____ FECHA: _____ No. Registro: _____

MIEMBRO PÉLVICO DERECHO	VPS (cm/seg)	Espectro Doppler (T, B, M)
AIC		
AII		
AIE		
AFC		
AFP		
AFS p		
AFS m		
AFS d		
POP		
TTP		
ATA p		
ATA d		
ATP p		
ATP d		
APE p		
APE d		

MIEMBRO PÉLVICO IZQUIERDO	VPS (cm/seg)	Espectro Doppler (T, B, M)
AIC		
AII		
AIE		
AFC		
AFP		
AFS p		
AFS m		
AFS d		
POP		
TTP		
ATA p		
ATA d		
ATP p		
ATP d		
APE p		
APE d		

OBSERVACIONES:

AIC: Arteria ilíaca común; AII: Arteria ilíaca interna; AIE: Arteria ilíaca externa; AFC: Arteria femoral común; AFP: Arteria femoral profunda; AFS: Arteria femoral superficial (p: proximal; m: media; d: distal); POP: Arteria poplítea; TTP: Tronco tibioperoneo; ATA: Arteria tibial anterior; ATP: Arteria tibial posterior; APE: Arteria peronea (p: proximal; d: distal); VPS: velocidad pico sistólica; T: trifásico; B: bifásico; M: monofásico.

Figura 14. Hoja de registro para USG y cartografía.

ta este tipo de lesiones debe sospecharse de algún otro diagnóstico diferencial; si estos pacientes (normales o limítrofes) presentan sintomatología de los miembros pélvicos no relacionados a las articulaciones se recomienda una claudicometría/ITB con ejercicio, si ésta no presenta alteración debe buscarse algún diagnóstico diferencial, si se encuentra alterado (claudicación intermitente), se realizará una evaluación anatómica con estudios de imagen (US dúplex, TAC, RMN o angiografía) *(Figura 12)*. En los pacientes con ITB anormal (≤ 0.90) es necesario realizar una evaluación de perfusión (IDB con forma de onda, TcPO2, presión de perfusión cutánea) *(Figura 13),* de ser anormal es necesario algún estudio de imagen (US dúplex, TAC, RMN o angiografía) *(Figura 14)*. De acuerdo con estos hallazgos se tomará en cuenta el tratamiento de forma individualizada en cada paciente.

REFERENCIAS

1. Hirsch AT, Haskal ZJ, Hertzer NR, et al. ACC/AHA 2005 Practice Guidelines for the management of patients with peripheral arterial disease (lower extremity, renal, mesenteric, and abdominal aortic): a collaborative report from the American Association for Vascular Surgery/Society for Vascular Surgery, Society for Cardiovascular Angiography and Interventions, Society for Vascular Medicine and Biology, Society of Interventional Radiology, and the ACC/AHA Task Force on Practice Guidelines (Writing Committee to Develop Guidelines for the Management of Patients With Peripheral Arterial Disease): endorsed by the American Association of Cardiovascular and Pulmonary Rehabilitation; National Heart, Lung, and Blood Institute; Society for Vascular Nursing; Trans Atlantic Inter-Society Consensus; and Vascular Disease Foundation. *Circulation* 2006; 113: e463-654.
2. Diagnóstico y Tratamiento de la Enfermedad Arterial Periférica de Miembros Inferiores. Ciudad de México: Secretaría de Salud, 16/03/2017.
3. Sibley RC, Reis SP, MacFarlane JJ, et al. Noninvasive Physiologic Vascular Studies: A Guide to Diagnosing Peripheral Arterial Disease. *Radio Graphics* 2017; 37: 346-57.
4. Mohler E 3rd, Giri J. Management of peripheral arterial disease patients: comparing the ACC/AHA and TASC-II guidelines. *Curr Med Res Opin* 2008; 24(9): 2509-22.
5. Serrano-Hernando FJ, Martín-Conejero A. Enfermedad arterial periférica: aspectos fisiopatológicos, clínicos y terapéuticos. *Rev Esp Cardiol* 2007; 60: 969-82.
6. Norgren L, Hiatt W, Dormandy J, Nehler M, Harris K, Fowkes F. Inter-Society Consensus for the management of peripheral arterial disease (TASCII). *J Vascul Surg* 2007; 45(Suppl. S): S5AS67A.
7. Selvin E, Marinopoulos S, Berkenblit G, Rami T, Brancati FL, Powe NR, et al. Meta-analysis: glycosylated hemoglobin and cardiovascular disease in diabetes mellitus. *Ann Intern Med* 2004; 141: 421-31.
8. Cole CW, Hill GB, Farzad E, Moher D, Rody K, Shea B, et al. Cigarette smoking and peripheral occlusive disease. *Surgery* 1993; 114: 753-7.
9. Gerhard-Herman MD, Gornik HL, Barrett C, Barshes NR, Corriere MA, Drachman DE, et al. 2016 AHA/ACC guideline on the management of patients with lower extremity peripheral artery disease: executive summary: a report of the American College of Cardiology/American Heart Association Task Force on Clinical Practice Guidelines. *Circulation* 2016; 000:000-000. DOI: 10.1161/CIR.0000000000000470.
10. Tendera M, Aboyans V, Bartelink ML, Baumgartner I, Clement D, Collet JP, et al. Guía de práctica clínica de la Sociedad Europea de Cardiología sobre diagnóstico y tratamiento de las enfermedades arteriales periféricas. *Rev Esp Cardiol* 2012; 65(2): 172.e1-e57.
11. Leng G, Fowkes F. The Edinburgh claudication questionnaire: an improved version of the WHO/Rose questionnaire for use in epidemiological surveys. *J Clin Epidemiol* 1992; 45: 1101-9.
12. Sontheimer DL. Peripheral vascular disease: diagnosis and treatment. *Am Fam Physician* 2006; 73(11): 1971-6.
13. Manzano L, Mostaza JM, Suárez C, et al. Modificación de la estratificación del riesgo vascular tras la determinación del índice tobillo brazo en pacientes sin enfermedad arterial conocida. Estudio MERITO. *Med Clin (Barc)* 2007; 128(7): 241-6.
14. Pousti TJ, Wilson SE, Williams RA. Clinical examination of the vascular system. In: Veith FJ, Hobson RW, Williams RA. Vascular surgery. Principles and practice. *McGraw Hill*; 1994, p. 77.
15. March-García JR, Fontcuberta-García JM, et al. Guías básicas para el estudio no invasivo de la isquemia crónica de miembros inferiores. *Angiología* 2009; 61(Supl. 1): S75-S92.
16. Ankle Brachial Index, Quick Reference Guide for Clinicians. *J WOCN* 2012; 39(2S): S21-S29
17. Pickering TG, et al. AHA Scientific Statement. Recommendations for Blood Pressure Measurement in Humans and Experimental Animals Part 1: Blood Pressure Measurement in Humans. *Circulation* 2005; 111: 697-716.
18. Tehan PE, Santos D, Chuter VH. A systematic review of the sensitivity and specificity of the toe-brachial index for detecting peripheral artery disease. *Vasc Med* 2016, 21(4): 382-9.
19. Bundó M, Urrea M, Muñoz L, et al. Correlación entre los índices dedo-brazo y tobillo-brazo en pacientes con diabetes mellitus tipo 2. *Med Clin (Barc)* 2013; 140(9): 390-4.
20. Høyer C, Sandermann J, Petersen LJ. The toe-brachial index in the diagnosis of peripheral arterial disease. *J Vasc Surg* 2013; 58: 231-8.
21. Wickström JE, et al. Toe Pressure and Toe Brachial Index are Predictive of Cardiovascular Mortality, Overall Mortality, and Amputation Free Survival in Patients with Peripheral Artery Disease. *Eur J Vasc Endovasc Surg* 2017, http://dx.doi.org/ 10.1016/j.ejvs.2017.02.012
22. Paraskevas N, Ayari R, Malikov S, et al. Pole Test Measurements in Critical Leg Ischaemia. *Eur J Vasc Endovasc Surg* 2006; 31: 253-7.
23. Pahlesson HI, Wahlberg E, et al. The Toe Pole Test for Evaluation of Arterial Insufficiency in Diabetic Patients. *Eur J Vasc Endovasc Surg* 1999; 18: 133-7.
24. Sensier, et al. A Comparison Between Colour Duplex Ultrasonography and Arteriography for Imaging Infrapopliteal Arterial Lesions. *Eur J Vasc Endovasc Surg* 1998: 15: 44-50.
25. Hwang JY. Doppler ultrasonography of the lower extremity arteries: anatomy and scanning guidelines. *Ultrasonography* 2017; 36(2): 111-19.
26. Thrush A, Hartshorne T, et al. Ecografía Vascular. Cómo, por qué y cuándo. Barcelona, España: Elsevier; 2011.

27. Zierler RE. Ecografía dúplex de las arterias de la extremidad inferior. En: Zwiebel WJ, Pellerito JS (eds.). Introduction to vascular ultrasonography. 5th ed. Philadelphia, PA: Elsevier Saunders; 2004, p. 263-86.
28. Zierler RE, Zierler BK. Duplex sonography of lower arteries. *Semin Ultrasound CT MR* 1997; 18: 42.
29. Schäberle W. Ultrasonography in Vascular Diagnosis. Germany. Springer-Verlag Berlin Heidelberg
30. Gerhard-Herman M, Gardin JM, et al. Guidelines for Noninvasive Vascular Laboratory Testing: A Report from the American Society of Echocardiography and the Society of Vascular Medicine and Biology. *J Am Soc Echocardiogr* 2006; 19: 955-72.

Correspondencia:
Dr. Christian César León-Rey
Servicio de Angiología y Cirugía Vascular,
Hospital General de México "Dr. Eduardo Liceaga"
Dr. Balmis, Núm 148, Col. Doctores.
C.P. 06726, Ciudad de México.
Tel.: 55 2789 2000 (Ext. 5132).
Correo electrónico: leon_ch7@hotmail.com