# Caso clínico

## Miembro superior izquierdo intratoracico

Jorge Ignacio Tapia-Garibay, Alvaro Javier-Redondo
Martha Aurora Ranchel-Alcazar, Miguel Olalde-Hernandez

Hospital Infantil de Morelia Eva Sámano de López Mateos SSM
Bosque Cuauhtemoc S/N. Centro, CP 5800
Morelia, Michoacán

***Solicitud de sobretiros:*** Dr. Jorge Ignacio Tapia Garibay, Aldama 239
Centro. CP 58000, Morelia, Michoacán. México

## Resumen

***Introducción:*** Las anomalías congénitas de la extremidad superior, son frecuentes y variadas, el presente caso no ha sido descrito ni corresponde a ninguna de las clasificaciones que hoy encontramos en la literatura mundial.

**Presentación del caso:** Este paciente nace el 04 de diciembre de 2001, sin antecedentes ni de importancia, se le detecta ausencia del miembro torácico izquierdo. A los cuatro días de vida presenta dificultad respiratoria, se le toman radiografías de tórax, y tomografía axial computada de tórax, detectándose que el miembro superior izquierdo esta intratorácico (omoplato, húmero, cubito, radio y huesos de la mano), con desplazamiento de la silueta cardiaca a la derecha. Peso 3.2 Kg., talla 47 cm. Frecuencia cardiaca 150, Frecuencia respiratoria 52, temperatura 37° C, perímetro cefálico 35 cm. No presenta otras malformaciones congénitas.

A los 14 días de vida, se realiza toracoscopia encontrando que el miembro superior intratorácico esta cubierto de piel. Un día después se opera por incisión toracoabdominal, encontrando el antebrazo y la mano izquierda en abdomen, y el brazo en hemitórax izquierdo. Se libera el miembro superior izquierdo, lo suficiente para extraerlo y dejarlo en la posición mas anatómica posible. Realizando plastia de tórax, diafragma y abdomen. Postoperatoriamente el paciente evoluciona bien, presentando movilidad (limitada) del brazo antebrazo y dedos, no presento complicaciones y se egresó.

***Discusión:*** El presente caso es el primer reporte en la literatura mundial, fue un caso de difícil diagnostico y tratamiento que fue tratado por un equipo multidisciplinario y que constituyo un éxito para el salvamento de la extremidad. Consideramos importante su reporte para el conocimiento de la comunidad médica en general, y en especial del Cirujano Pediatra.

***Palabras clave:*** Amelia de miembro superior; Focomelia de miembro superior; Malformaciones de miembro superior.

# Congenital intrathoracic left upper limb


## Abstract

***Introduction:*** The malformations of the upper extremity, are frequent, and there different types, this case has not been describe before, and neither, it can not be included en the actual classifications what are in the most recent bibliography.

***Case presentation:*** This baby was born in December forth of 2001, his perinatal antecedent are irrelevant, at the time when he was born, they detected absence of the left upper limb, he is discharged. Four days after, he had respiratory distress, he had had thoracic radiography, and thoracic computerized tomography scan, and we found the presence of the left upper limb intrathoracic (scapula, humerus, cubit, radio y hand's bones), and it get the cardiac shadow to the right. Weight 3.2 Kg., height 47 cm. Cardiac frequency 150, respiratory frequency 52, temperature 37° C, cephalic perimeter 35 cm. His has not other congenital malformations.

At the fourteen days of live, he was underwent to a thoracoscopy, and we found that the upper limb is totally covert of skin. A day after, through a thoracoabdominal incision, we dissected all the left upper limb, take out (it was inside the thorax but extrapleural, and intraabdominal and intraperitoneal), and we left the upper limb in the best possible anatomic position. Also we did plastic of the thorax, diaphragm and abdomen. Postoperative the patient did well, the left upper limb presented movement (limited), he did not develop any complications, and a well after he was discharged.

***Discusión:*** This case is the first report of the world literature, was a difficult case for the diagnosis and for the treatment, a multidisciplinary team participated in the diagnosis and en the treatment, we consider that was an success the save of the left upper limb. We consider that is import to report this case for the knowledge of the medical community


***Index words:*** Amelia; Focomelia; Upper limb malformations.,

## Introducción

La variación física en los seres humanos es la regla, pero por lo común tiene pocas consecuencias, sin embargo cuando excede de lo normal en tal grado que pueda trastornar la función se le clasifica como deformidad.

Se han hecho grandes progresos para estudiar las causas de las deformidades congénitas. Sin embargo continúan ocurriendo casos que se salen de las clasificaciones actualmente aceptadas.[1,2]

La importancia de una deformidad varía con su tipo y su repercusión sobre la función general del organismo. Para obtener resultados óptimos es importante que el diagnostico y tratamiento sean tempranos y oportunos.

Toda deformación debe ser estudiada y valorada con gran cuidado en cuando a su tipo y gravedad, para tratar de obtener los mejores resultados.[1,2]

Ha sido difícil clasificar a la amplia variedad de deformaciones que pueden ocurrir, se han utilizado términos griegos y latinos que en ocasiones vuelve a las clasificaciones mas complejas.[1,3]

Las anomalías congénitas de la extremidad superior, son frecuentes y variadas, el presente caso no ha sido descrito ni corresponde a ninguna de las clasificaciones que hoy encontramos en la literatura mundial.[4]

Este caso nos estimulo a estudiar la embriología de la extremidad inferior así como la diversidad de clasificaciones de las deformidades de la extremidad superior que actualmente se proponen.

El no poder incluirlo en las clasificaciones actuales nos impulso a comunicarlo a la comunidad médica en general existen.[5-18]

**Figura 1.** Ausencia de miembro torácico izquierdo

## Presentación del caso

Este paciente nace el 04 de diciembre de 2001, en una clínica de la ciudad. No tenía antecedentes perinatales de importancia para el padecimiento actual. Al nacer le detectan ausencia del miembro torácico izquierdo (Fig. 1) y como no presentó otras complicaciones ni malformaciones, es dado de alta.

A los cuatro días de vida extrauterina, presenta dificultad respiratoria, por lo que acuden al Hospital Infantil de Morelia, Peso 3.2 Kg., talla 47 cm. Frecuencia cardiaca 150, Frecuencia respiratoria 52, temperatura 37° C, perímetro cefálico 35 cm., tiene un Silverman Andersen de cuatro, con estertores en hemitórax izquierdo, sospechan una neumonía.

Se le toma una radiografía de tórax, encontrando que tiene la extremidad superior del tórax dentro del mismo, pudiéndose identificar el esqueleto completo de esta extremidad (humero, radio, cubito, huesos del carpo y de la mano), desplazando la silueta cardiaca a la derecha, (Fig. 2 y 3).

Se realiza tomografía axial computada de tórax y abdomen, que corrobora los hallazgos de la radiografía simple de tórax (Fig. 4 y 5).

No presenta otras malformaciones congénitas.

A los 14 días de vida, se realiza toracoscopia encontrando que el miembro superior intratorácico esta cubierto de piel.

Un día después se opera por incisión toracoabdominal, encontrando el antebrazo y la mano izquierda en abdomen intraperitonealmente (Fig. 6), y el brazo en hemitórax izquierdo, en posición extrapleural, desplazando al corazón a la derecha y al pulmón izquierdo hacia atrás y a la izquierda (Fig. 7).

Liberamos el miembro superior en su totalidad, lo suficiente para extraerlo y dejarlo en la posición más anatómica posible (Fig. 8).

También se realiza una plastia de tórax, diafragma y abdomen.

La evolución del paciente es satisfactoria, sin complicaciones, con movilidad (limitada) del brazo, antebrazo y dedos.

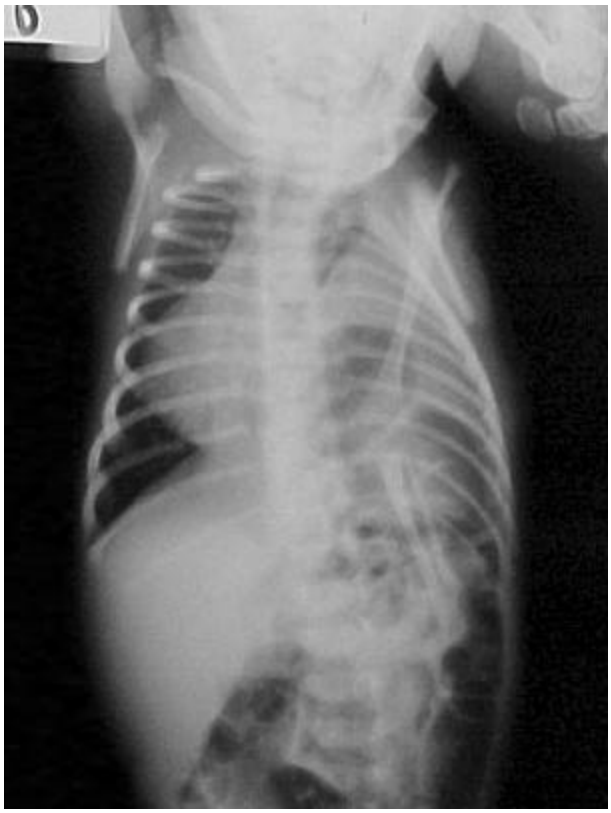

**Figura 2.** RX Posteroanterior

**Figura 3.** RX Lateral

Se egresa a la semana de operado (Fig. 9), siendo visto en la consulta externa a un mes de postoperado. (Fig. 10)

El Servicio de Ortopedia Pediátrica tenia planeado rotar la extremidad para colocarla en una posición más funcional, pero desafortunadamente, a los tres meses de vida presento un cuadro diarreico que le causo la muerte.

## Discusión

El presente caso es el primer reporte en la literatura mundial.[5-18]

Realizamos una búsqueda exhaustiva en libros de texto, artículos publicados que hablaran de la probable embriogénesis, sin embargo hasta el momento de escribir estas líneas, no encontramos re-

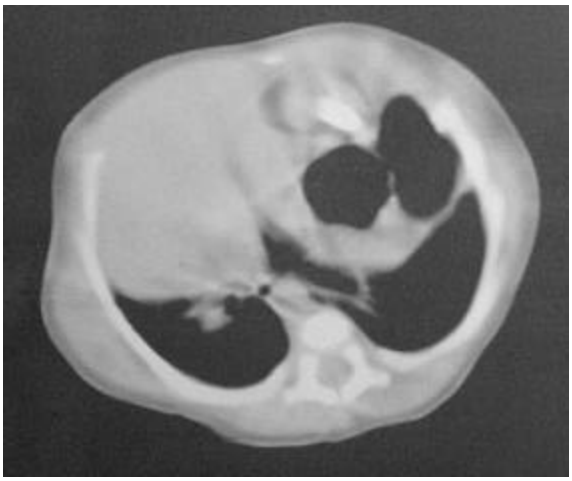

**Figura 4.** TAC Torax

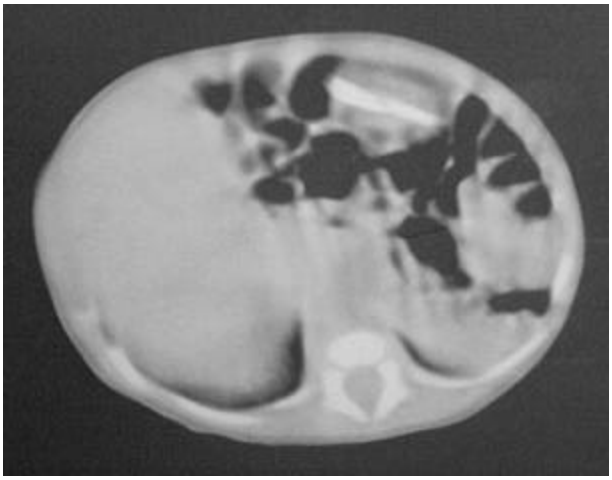

**Figura 5.** TAC Abdomen

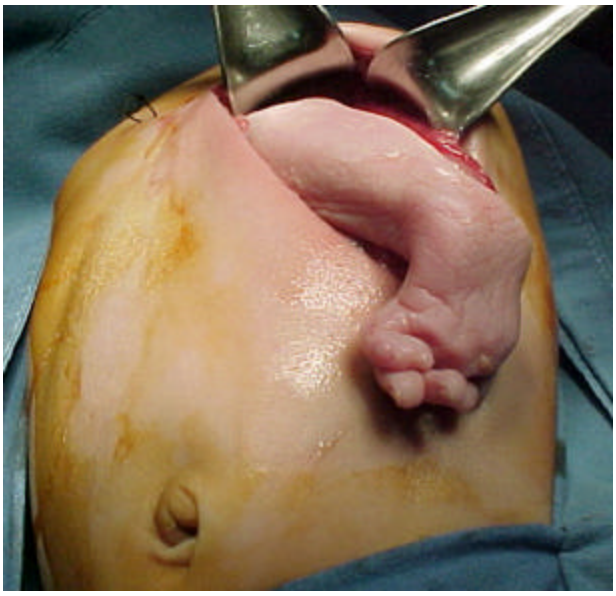

**Figura 6.** Mano y antebrazo en posición intrabdominal

portes previos semejantes al presente caso, ni tampoco existe una teoría que explique como ocurrió esta malformación, pues la embriogénesis descrita hasta el momento actual no puede explicar la forma de presentación de esta malformación.[5-18]

Fue un caso de difícil diagnóstico y tratamiento que fue tratado por un equipo multidisciplinario donde participaron; Ortopedistas Pediátricos, Cirujano Plástico y Cirujanos Pediatras, creemos que este hecho fue importante para poder lograr el salvamento de la extremidad.

**Figura 8.** Liberación del miembro

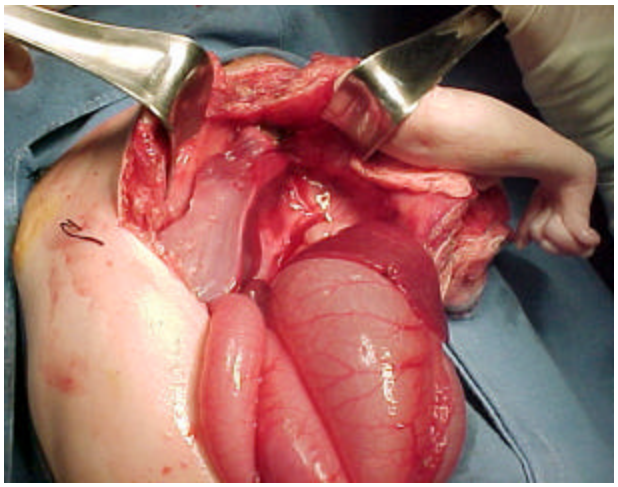

**Figura 7.** Miembro superior rechazado a la izquierda

Consideramos importante su reporte para el conocimiento de la comunidad médica en general, y en especial del Cirujano Pediatra.

Por las teorías que actualmente existen y explican como es la embriogenesis de los miembros torácicos, con ninguna de ellas nos podemos explicar al 100% cual fue el evento que condicionó la malformación que presenta este paciente.[1-18]

Fue muy desafortunado que un evento totalmente independiente de este padecimiento, condicionara la defunción de este paciente, lo que nos impidió completar el tratamiento propuesto por el servicio de Ortopedia pediátrica.

## Referencias


1. Hersh J. Genetics and Hand Malformations. En: Gupta A, Kay SPJ, Scheker LR, editores. The Growing Hand. Primera edición. Barcelona España: Mosby 2000; páginas 5-19.
2. Tickle C. Embriology of the Hand. En: Gupta A, Kay SPJ, Scheker LR, editores. The Growing Hand. Primera edición. Barcelona España: Mosby 2000; 25-32.
3. Knight SL, Kay SPJ. Classification of Congenital Anomalies. En: Gupta A, Kay SPJ, Scheker LR, editores. The Growing Hand. Primera edición. Barcelona España: Mosby 2000; 125-36.
4. Frantz CH, O´Rahilly R. Congenital skeletal limb deficiencias. J Bone Joint Surg 1961; 43A (8): 1202-24.

**Figura 9.** Una semana después de la cirugía

**Figura 10.** Un mes después dela cirugía


5. British Paediatric Association. British paediatric Association Classification of Diseases : codes designed for use in the classification of paediatric and perinatal disorders 1979; 2: London: BPA.
6. Kay HW, Day HJB, Henkel, et al. A proposed international terminology for the classification of congenital limb deficiencies. Orthot Prosthet 1974; 28: 33-48
7. Swanson AB, Barsky AJ, Entin MA. Classification of limb malformations on the basis of embriological failures. Surg Clin North Am 1968; 45: 1169-79.
8. Tachdjian MO. Ortopedia Pediátrica. Segunda edición. México; Interamericana – McGraw-Hill 1985; 1: 117-25
9. Lowell WW, Winter RB. Ortopedia Pediátrica. 2a. Edición. Buenos Aires; Panamericana 1986; 650-702.
10. Kelikian H. Congenital deformities of the hand and forearm. Philadelphia; WB Saunders 1974.
11. Birch-Jensen A. Congenital deformities of the upper extremities. Translated by E. Aaesen. Copenhagen, Andelsbogrtykkeriet I Odense and Det danske Forlag, 1949; 15-26.
12. Burtch RL. Nomenclature for congenital skeletal limb deficiencies, a revision of the Frantz and O´Rahilly classification. Artif Limb 1996; 10: 24-35
13. Swanson AB. A classification for congenital limb malformations. J Hand Surg 1976; 1: 8-22
14. Swanson AB. Swanson GD, Tada K. A classification for congenital limb malformations. J Hand Surg 1983; 8: 693-702
15. Tajima T. A brief review and a proposal for the classification of the congenital anomalies of the upper limb-My proposal for the classification of the congenital upper limb anomalies. Hand Surg 1996; 1: 63-8.
16. Cheng JCY, Chow SK, Leung PC. Classifications of 578 cases of congenital upper limb anomalies with the IFSSH system – a10 year's experience. J Hand Surg 1987; 12: 1055-60
17. Buck-Gramcko, Ogino T. Congenital malformations of the hand: non-classificable cases. Hand Surg 1996; 1: 45–61.
18. Gupta A, Kay SPJ. The Growing Hand. Primera edición. London; Mosby 2000; 5-20.