

Contribución del SPECT cerebral en la evaluación de la epilepsia del lóbulo temporal farmacorresistente. Experiencia del CIREN

Morales Chacón L,¹ Sánchez Catasus C,¹
Águila A,¹ Bender J,¹ García I,¹ García ME,¹ Lorigados L¹

RESUMEN

Objetivo: Evaluar el valor de lateralizador de la zona de déficit, definida por SPECT cerebral en pacientes con crisis del lóbulo temporal con ausencia de lateralización imagenológica estructural. **Material y Método:** Fueron evaluados 16 pacientes con epilepsia del lóbulo temporal, de acuerdo con el proyecto de evaluación prequirúrgica del CIREN. Se realizó un análisis semicuantitativo de las regiones de interés (ROIs), a saber: región temporal inferomesial, región temporal lateral, ganglios basales y cerebelo, tanto en los estudios de SPECT realizados en estado interictal como en estado ictal. En los estudios de SPECT ictal, además, se cuantificó la región de los ganglios basales y el cerebelo. Para cada una de estas variables (ROIs) se crearon dos variables adicionales, una diferencia y otra proporción entre lados izquierdo y derecho para los valores cuantificados del flujo sanguíneo cerebral. **Resultados:** Se constató hipoperfusión en todo el lóbulo temporal en 100% de los pacientes evaluados, en 9/19 izquierda y en 7/16 derecha. La hipoperfusión se extendió al lóbulo frontal en 50% de ellos. La hipoperfusión temporal resultó significativa, estadísticamente ipsilateral a la zona de inicio ictal electrográfico en 10/12; en 9/12 fue inferomesiolateral. Al realizar análisis discriminante, utilizando las medidas de las ROIs evaluadas, encontramos que los cambios en la perfusión en el aspecto lateral de la región temporal fueron los de mayor valor lateralizador, resultando ipsilateral al lado de la cirugía en 87.4% de los pacientes $\chi^2(2) = 8$, $p < 0.0001$. Asimismo, encontramos un índice de asimetría de la perfusión interhemisférica de 13% y 28% en los pacientes con ELT izquierda y derecha, respectivamente. **Conclusiones:** El SPECT cerebral interictal define una zona extensa de déficit funcional. El SPECT ictal y el interictal aportan información lateralizadora útil en la evaluación prequirúrgica de pacientes con ELT, candidatos a cirugía sin evidencias imagenológicas estructurales de lateralización.

Palabras clave: SPECT, epilepsia del lóbulo temporal, electroencefalograma con video.

Rev Mex Neuroci 2005; 6(3): 250-256

Contribution of SPECT in the presurgical evaluation of pharmaco-resistant temporal lobe epilepsy. CIREN experience

ABSTRACT

Objective: To show the contribution of interictal and ictal Single Photon Emission CT (SPECT) to localize the epileptogenic zone in patients with pharmaco-resistant temporal lobe epilepsy (TLE). **Methods and material:** Included in the presurgical evaluation interictal and ictal SPECT scans were used to evaluate cerebral perfusion in 18 patients with pharmaco-resistant TLE. Perfusion ratios were calculated on irregular regions of interest (ROI) drawn on lateral and mesial lobe, cerebellum and basal ganglia. Asymmetry indexes were calculated between homologous ROIs. **Results:** Visual analysis of cerebral perfusion detected focal hypoperfusion involving the whole temporal lobe in 100% of patients. The hypoperfusion was extended into the frontal lobe in 50% of them. Discriminant analysis using the ROIs measures showed that the changes in lateral temporal perfusion were the most suitable lateralizing measure. It was ipsilateral to the epileptogenic zone defined by surgery in 87.4% of patient $\chi^2(2) = 8$, $p < 0.0001$. Interhemispheric asymmetry indexes of 13% and 28% were found in left and right TLE respectively. Ictal SPECT showed mesiolateral temporal lobe hyperperfusion ipsilateral to the epileptogenic zone in all evaluated patients and also demonstrated contralateral cerebellar activation in 25% of them. In addition ipsilateral basal ganglia activation was observed in 75%. **Conclusion:** Interictal SPECT defined an extensive functional deficit zone in TLE patients. Ictal and interictal SPECT changes are a reliable lateralizing indicator of epileptogenic zone in TLE.

Key words: SPECT, temporal lobe epilepsy, video EEG.

Rev Mex Neuroci 2005; 6(3): 250-256

1. Proyecto Cirugía de Epilepsia, CIREN

Correspondencia:

Lilia Morales Chacón.

Centro Internacional de Restauración Neurológica (CIREN).

Av. 25 No. 15805. Cubanacán, Playa. Ciudad de La Habana, Cuba.

INTRODUCCIÓN

El reconocimiento de que los pacientes con epilepsia parcial refractaria pueden beneficiarse con tratamiento quirúrgico, se ha incrementado sustancialmente en los últimos años, dado que la

selección cuidadosa de los pacientes es esencial para una cirugía segura y efectiva. Con el advenimiento del monitoreo-video EEG, los avances en las neuroimágenes, la resonancia magnética nuclear (RMN) cuantitativa, tomografía por emisión de fotón simple (SPECT), la tomografía por emisión de positrón (PET), la magnetoencefalografía y otros avances técnicos como la colocación estereotáctica de electrodos invasivos, se ha logrado una definición más precisa del área epileptogénica.¹⁻³

El uso de métodos funcionales de neuroimágenes, entre los que se destacan el PET y el SPECT, tiene su inicio a partir de la década de los 80. En virtud de su mayor disponibilidad, menor complejidad y costos sensiblemente inferiores, a partir de esta década se comenzó a investigar el papel del SPECT como marcador de flujo sanguíneo cerebral regional en la detección del foco epileptogénico.⁴ Está bien comprobado en la literatura especializada que tanto las crisis focales como las generalizadas se asocian con aumento del consumo metabólico y del flujo sanguíneo por el foco epileptogénico, y que esta activación se reduce o no existe en el periodo interictal o postictal.^{5,6}

El SPECT interictal permite obtener información sobre la zona de déficit funcional, en tanto que el SPECT ictal y el EEG ictal permiten definir de forma aproximada la localización y extensión de la zona de inicio ictal.

Actualmente, el SPECT ictal se usa para brindar información complementaria a los datos del EEG, con respecto a la zona de inicio ictal, y para la optimización de la colocación de electrodos intracraneales en los casos en que resulta necesario.⁷

Es objetivo de este trabajo evaluar el valor lateralizador de la zona de déficit funcional definida por SPECT cerebral, en pacientes con crisis del lóbulo temporal con ausencia de lateralización imagenológica estructural.

MATERIAL Y MÉTODO

Se evaluaron 16 pacientes con epilepsia del lóbulo temporal (ELT), atendiendo los protocolos de evaluación prequirúrgica para epilepsia refractaria del CIREN. Para la investigación de este objetivo se identificaron pacientes que cumplieran los siguientes requisitos:

- Crisis parciales complejas características de ELT, definidas mediante registro Video-EEG ictal.
- Imágenes de RMN normales o con evidencias de esclerosis hipocampal bilateral (presencia de atro-

fia hipocampal y aumento de la intensidad de la señal).

Para la adquisición de las imágenes se utilizó:

- Sistema SPECT de doble cabezal: SMV DST XLi.
- Colimador: UHRFB.
- Ventana energética: 20%.
- Órbita: circular de 360 grados.
- Matriz de adquisición: 128x128 píxeles.
- Zoom: 0.88.
- # de conteos por proyección: 150 000.
- # de proyecciones: 128.
- Correcciones en la adquisición: uniformidad y centro de rotación.

Metodología de evaluación

Se realizaron estudios de SPECT cerebral utilizando HMPAO en estado interictal e ictal, bajo control V-EEG. La administración del fármaco se realizó en el momento de la aparición de la actividad electrográfica ictal.

Los hallazgos del análisis visual reportado por un especialista se clasificaron como:

1. Temporales.
2. Extratemporales.
3. Difuso.
4. Normales.

Se realizó un análisis semicuantitativo de las regiones de interés (ROIs), a saber:

- Región temporal inferomesial.
- Región temporal lateral.
- Ganglios basales.
- Cerebelo.

Para cada una de estas variables (ROIs), se creó una variable que estableció la diferencia entre los valores de flujo sanguíneo cerebral para ambos hemisferios, y con éstas se realizó un análisis discriminante. La definición de lateralidad se realizó utilizando como variable agrupadora la lateralización aportada por el V-EEG.

Para probar la hipótesis de que las variables evaluadas en los estudios de SPECT presentaban valor lateralizador, creamos una variable que establecía el valor de diferencia entre lados, la cual, a su vez, permitió crear una segunda variable clasificatoria derecha e izquierda. Se definió un intervalo de confianza a 95%.

Finalmente se realizó la prueba de hipótesis, la cual resultó confirmatoria a demostrar que los valores de las variables imagenológicas diferencian

Tabla 1
Muestra de la distribución por pacientes de
los resultados obtenidos con el análisis visual del SPECT cerebral interictal.

Categoría de las Anomalías N = 16	No. Pac.
1. Hipoperfusión temporal exclusivamente	
Izquierda	9
Derecha	7
Bilateral	
2. Anomalías adicionales	
Hipoperfusión extratemporal (frontal)	8
3. Normal o no disponible	1

entre lados, y se separaban significativamente (no se solapaban), tomando en consideración la lateralización aportada por el V-EEG.

RESULTADOS

Análisis visual del SPECT cerebral interictal

Como se evidencia en la tabla 1, en 100% de los pacientes se presentó hipoperfusión en todo el lóbulo temporal. La hipoperfusión se extendió al lóbulo frontal en 50% de ellos y resultó ipsilateral en la zona de inicio ictal electrográfico en 83.3%, siendo mesiolateral en 75% de ellos (Figura 1).

Al realizar el análisis discriminante, utilizando las medidas de la ROIs evaluadas, encontramos que los cambios en la perfusión en el aspecto lateral de la región temporal fueron los de mayor valor lateralizador, resultando ipsilateral al lado de la cirugía en 87.4% de los pacientes ($\chi^2 (2) = 8, p < 0.0001$). Asimismo, encontramos un índice de asimetría de la perfusión ínterhemisférica de 13% y 28% en los pacientes con ELT izquierda y derecha, respectivamente.

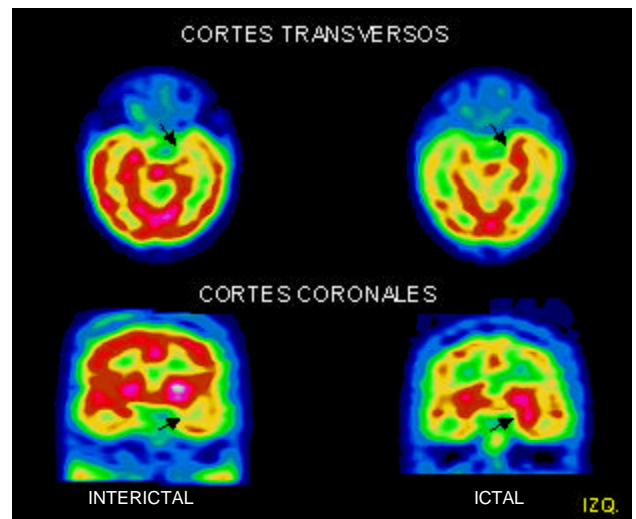


Figura 1. Imagen de SPECT cerebral en estados interictal e ictal en paciente con ELT izquierda. Nótese la disminución significativa del flujo sanguíneo en región temporal, en el estado interictal, y el incremento del flujo durante el evento ictal.

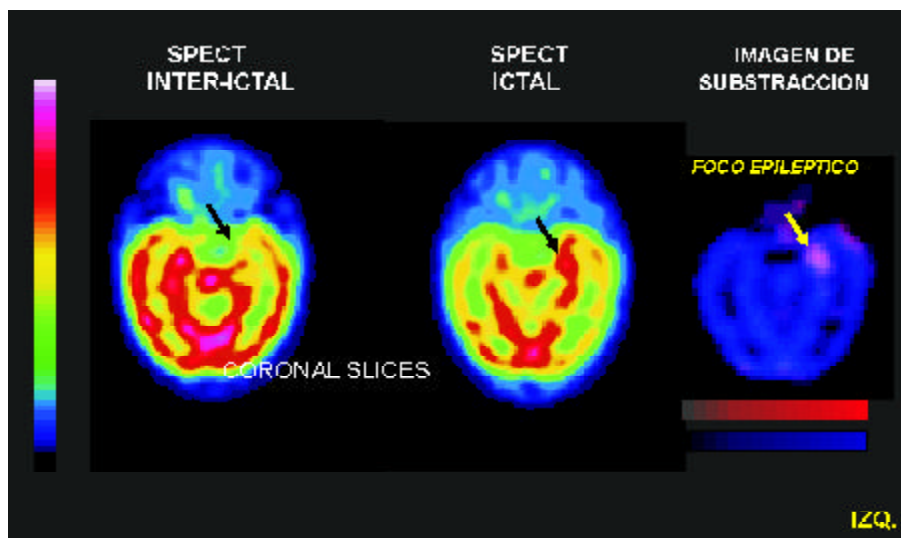


Figura 2. Imagen SPECT cerebral que muestra la hipoperfusión temporal en el estado interictal, la hiperperfusión en estado ictal y una imagen de substracción, donde se evidencia la localización del foco epiléptico. Paciente con ELT izquierda.

Figure 1 displays two sets of SPECT scans, labeled A and B, showing axial slices of a patient's brain. Each set includes a 'SPECT INTER-ICTAL' scan and a 'SPECT ICTAL' scan. A color scale bar on the left indicates perfusion levels, ranging from blue (low) to red (high). In both sets, the 'SPECT ICTAL' scan shows a hypoperfused area (blue) in the left temporal region, indicated by a black arrow. The 'SPECT INTER-ICTAL' scan shows a corresponding area of increased perfusion (red) in the right temporal region, also indicated by a black arrow. The label 'IZQ.' is present in the bottom right corner of each set of scans.

Lateralización aportada tomando en consideración la v	
Lateralización aportada por el V-EEG y/o resección realizada	Media difere IC:
Izquierdo	-6
Derecho	

DISCUSIÓN

El principio de aplicación del SPECT en la fase intercrítica sigue el corolario de que, en la mayoría de los trastornos funcionales, existe un paralelismo fisiológico entre flujo y metabolismo cerebral. Sin embargo, la diferencia de sensibilidad obtenida en estudios realizados con PET y SPECT contradice esta afirmación, sin obviar el hecho de que ciertos aspectos técnicos pueden explicar estas discrepancias.

Evidencias experimentales y clínicas demuestran también alteraciones en los niveles de oxígeno tisular durante y después de las crisis, observándose una reducción transitoria de la disponibilidad de oxígeno proporcional con la demanda metabólica, producto de la actividad del foco epileptogénico; al mismo tiempo se observa un aumento del flujo sanguíneo cerebral regional, secundario probablemente a vasodilatación.^{10,11}

La sensibilidad del SPECT para la localización del foco epileptogénico, cuando se realiza en el periodo interictal, varía entre 25 y 86%. Esta variación resulta bastante amplia en virtud de enormes diferencias metodológicas, entre otras, tipo de detector, fármaco y técnicas de análisis utilizadas.¹²

Tabla 2
Lateralización aportada por el SPECT interictal
tomando en consideración la variable diferencia de perfusión cerebral.

I: Izquierdo D: Derecho IC: Intervalo de confianza

con la zona de inicio ictal en 83.3% de los pacientes. Se constató extensión de la hipoperfusión en lóbulo frontal en 50% de los casos. Existen evidencias que demuestran que el déficit funcional puede ser muchas veces mayor en dimensión que el defecto estructural observado.^{2,13} Esto sugiere que, además de las alteraciones anatómicas, ocurre un proceso de inhibición neuronal durante la fase interictal que traduce el déficit perfusional y metabólico.

Reportamos un alto grado de congruencia que supera la reportada por otros autores. Tal es el caso de Rowe en 1991, estudiando a 51 pacientes con crisis parciales complejas refractarias en tratamiento médico y que fueron capaces de visualizar hipoperfusión en el SPECT de 39% de los 46 pacientes con foco unilateral, teniendo un valor predictivo positivo de 86%.¹⁴ Markand, por su parte, mostró una sensibilidad del SPECT interictal en 58% con valor de predicción positiva de 87%.¹⁵ Dietrich y cols. muestran anormalidades funcionales en el periodo interictal en 21 de 23 pacientes con crisis parciales complejas, utilizando yodoanfetamina; en 71% de estos pacientes se describe una estrecha correlación con el EEG ictal.¹⁶

SPECT cerebral ictal

En los casos en los que se realizó el SPECT ictal, constatamos hiperperfusión en el aspecto mesiolateral del lóbulo temporal ipsilateral, a la zona de inicio ictal definida por V-EEG, en 100% de los pacientes evaluados.

Reportes de estudios ictales muestran una sensibilidad que va desde 73.4 hasta 97%, con valor predictivo positivo de 94%.^{15,17} Un factor que podría explicar la baja sensibilidad del estudio ictal en el reporte de Markand, en comparación con la de otros en la literatura, es el hecho de la inyección del radiofármaco en estado postictal (5-7 min. después de terminada la crisis). Por lo tanto, una conclusión importante de ese estudio resulta la proporcionalidad directa entre la precocidad de inyección del radiofármaco y la sensibilidad del SPECT ictal.

Nuestros resultados evidenciaron adicionalmente en los casos en que realizamos SPECT ictal, activación asimétrica de cerebelo y ganglios basales, con predominio en cerebelo contralateral a la zona de inicio ictal definida por V-EEG y en los ganglios basales ipsilaterales para un 25 y 75%, respectivamente.

La hiperperfusión ictal en ganglios basales y tálamo ha comenzado a reportarse recientemente por algunos autores,^{18,19} en tanto otros no lo han encontrado.²⁰ Otros han estudiado los cambios en la perfusión ictal durante las crisis parciales complejas en pacientes con esclerosis hipocámpal, encontrando hiperperfusión en el lóbulo temporal, ganglios

basales, tálamo ventromedial y tallo cerebral; así como hipoperfusión en las cortezas parietal y frontal de asociación, estos hallazgos sugieren que estas estructuras están involucradas en el desarrollo de las CPC y reflejan cambios dinámicos en el curso de estos eventos.¹⁹

La hiperperfusión cerebelar en pacientes con epilepsia refractaria se asocia fundamentalmente con la presencia de actividad motora clónica^{18,21} y crisis del lóbulo frontal.²² Con anterioridad, otros autores mostraron la existencia de una correlación entre la distonía del miembro superior contralateral al foco epileptogénico y la activación por aumento del flujo sanguíneo del núcleo caudado ipsilateral, foco epileptogénico como señal de lateralización.²³

Aunque la muestra de SPECT ictal que describimos es pequeña, en este punto debo significar la congruencia 100% de la lateralización aportada por este estudio con la zona de inicio ictal, en tanto para el estudio realizado en fase interictal fue de 83.3%.

Duncan y cols., comparando el valor del SPECT realizado en los estados interictal e ictal en 28 pacientes con ELT, encuentran en la fase interictal hipoperfusión mediante el análisis visual en 54% de los pacientes, en tanto que en la evaluación en estado ictal, al inyectar el HMPAO en diferentes momentos durante y después de finalizada la crisis, reportan anomalías diversas que incluían tanto normalización del flujo en casos con flujo disminuido en estado interictal, y adicionalmente acentuación del hipoflujo compatible con la fase postictal.^{24,25} En estos trabajos los estudios interictales se utilizaron como patrón basal para la interpretación de los datos ictales, y estos autores también reportan variabilidad del patrón observado en la fase ictal-postictal.

Existen evidencias anecdóticas de observaciones fortuitas relacionadas con la RMN funcional y el SPECT, que reflejan el incremento del flujo sanguíneo cerebral regional en el lóbulo temporal epiléptico minutos antes de inicio del EEG ictal, sugiriendo que los cambios observados en la RMN funcional y en el SPECT perictal no pueden ser explicados solamente como consecuencia de la actividad electroencefalográfica ictal, sino que reflejan un cambio en la actividad neuronal que precipita la transición del estado interictal al ictal.^{26,27}

Los cambios en el flujo sanguíneo parecen no ser un epifenómeno asociado con la actividad neuronal, como es el caso de los estudios de activación cognitivo y motor, sino que forman parte de la fisiopatología de la generación de las crisis.¹⁷

Estudios de sensibilidad metaanalítica para el uso del SPECT en la localización de la zona epileptogénica, realizados en pacientes con crisis

del lóbulo temporal, han reportado valores de 0.44 para el SPECT interictal, 0.75 para el postictal y 0.97 para el ictal.²⁸⁻³⁰ Igualmente se describe una frecuencia de falsos positivos (relacionados con la evaluación diagnóstica) de 7.4% para el SPECT interictal y de 1.5% para el realizado en estado postictal. En relación con el resultado quirúrgico, se reporta una frecuencia de falsos positivos de 4.4% para el SPECT interictal.³⁰

Se insiste en el hecho de que los estudios interictales e ictales son complementarios entre sí; sin embargo, nuestros resultados demostraron que la información lateralizadora, aportada por el SPECT interictal en pacientes con ELT utilizando métodos de análisis semicuantitativos, alcanzó resultados tan significativos como los del SPECT ictal.

CONCLUSIONES

La zona de déficit funcional en pacientes con ELT presenta una gran extensión en estudios imagenológicos de perfusión cerebral, abarcando regiones frontales ipsilaterales. Sin embargo, cuando se combina con el análisis semicuantitativo, aporta información localizadora/lateralizadora de utilidad en la evaluación prequirúrgica.

Existen cambios en la perfusión ictal en pacientes con ELT, que involucran, además del lóbulo temporal, los ganglios basales y el cerebelo, conteniendo información lateralizadora en relación con la zona de inicio ictal.

REFERENCIAS

1. Jing H, Takigawa M, Benasich AA. Relationship of non-linear analysis, MRI and SPECT in the lateralization of temporal lobe epilepsy. *Eur Neurol* 2002; 48: 11-9.
2. Henry TR, Mazziotta JC, Engel J Jr. Interictal metabolic anatomy of mesial temporal lobe epilepsy. *Arch Neurol* 1993; 50: 582-9.
3. Sperling MR, Wilson G, Engel J Jr., Babb TL, Phelps M, Bradley W. Magnetic resonance imaging in intractable partial epilepsy: correlative studies. *Ann Neurol* 1986; 20: 57-62.
4. Wieser HG. PET and SPECT in epilepsy. *Eur Neurol* 1994; 34 Suppl 1: 58-62.
5. Newton MR, Berkovic SF, Austin MC, Rowe CC, McKay WJ, Bladin PF. Ictal postictal and interictal single-photon emission tomography in the lateralization of temporal lobe epilepsy. *Eur J Nucl Med* 1994; 21: 1067-71.
6. Berkovic SF. Surgical treatment of temporal lobe epilepsy. *J Neurol Neurosurg Psychiatry* 2002; 73: 470.
7. Chiron C, Vera P, Kaminska A, Cieuta C, Hollo A, Ville D, Gardin I, Stievenart JL, Dulac O. Ictal SPECT in the epileptic child. Contribution of subtraction interictal images and superposition of with MRI. *Rev Neurol (Paris)* 1999; 155: 477-81.
8. Tokumitsu T, Mancuso A, Weinstein PR, Weiner MW, Naruse S, Maudsley AA. Metabolic and pathological effects of temporal lobe epilepsy in rat brain detected by proton spectroscopy and imaging. *Brain Res* 1997; 744: 57-67.
9. Petroff OA, Errante LD, Rothman DL, Kim JH, Spencer DD. Neuronal and glial metabolite content of the epileptogenic human hippocampus. *Ann Neurol* 2002; 52: 635-42.
10. Stefan H, Hopp P, Platsch G, Kuwert T. SPECT: ictal perfusion in localization-related epilepsies. *Adv Neurol* 2000; 83: 41-50.
11. Stefan H, Feistel H, Bauer J, Erbguth F, Wolf F, Neundorfer B. Regional changes in cerebral circulation in epileptic seizure: measurements using 99m Tc-HM-PAO-SPECT. *Nervenarzt* 1988; 59: 299-303.
12. Lee DS, Lee SK, Kim YK, Kang E, Lee JS, Chung JK, Lee MC. The usefulness of repeated ictal SPECT for the localization of epileptogenic zones in intractable epilepsy. *Eur J Nucl Med Mol Imaging* 2002; 29: 607-14.
13. Andraus ME, Cosenza CA, Fonseca LM, Andraus CF, D'Andrea I, Alves-Leon SV. Interictal brain SPECT in patients with medically refractory temporal lobe epilepsy. *Arq Neuropsiquiatr* 2002; 60: 779-87.
14. Rowe CC, Berkovic SF, Austin MC, Saling M, Kalnins RM, McKay WJ, Bladin PF. Visual and quantitative analysis of interictal SPECT with technetium-99m-HMPAO in temporal lobe epilepsy. *J Nucl Med* 1991; 32: 1688-94.
15. Markand ON, Salanova V, Whelihan E, Emsley CL. Health-related quality of life outcome in medically refractory epilepsy treated with anterior temporal lobectomy. *Epilepsia* 2000; 41: 749-59.
16. Dietrich ME, Bergen D, Smith MC, Fariello R, Ali A. Correlation of abnormalities of interictal n-isopropyl-p-iodoamphetamine single-photon emission tomography with focus of seizure onset in complex partial seizure disorders. *Epilepsia* 1991; 32: 187-94.
17. Lamy C, Derambure P, Josien E, Destee A, Vermesch P, Leduc V, Steinling M. Factors playing a role in the increase of localized perfusion observed by single-photon emission-computed tomography during an epileptic seizure. *Rev Neurol (Paris)* 2000; 156: 1113-9.
18. Shin WC, Hong SB, Tae WS, Seo DW, Kim SE. Ictal hyperperfusion of cerebellum and basal ganglia in temporal lobe epilepsy: SPECT subtraction with MRI coregistration. *J Nucl Med* 2001; 42: 853-8.
19. Chang DJ, Zubal IG, Gottschalk C, Necochea A, Stokking R, Studholme C, Corsi M, Slawski J, Spencer SS, Blumenfeld H. Comparison of statistical parametric mapping and SPECT difference imaging in patients with temporal lobe epilepsy. *Epilepsia* 2002; 43: 68-74.
20. Van Paesschen W, Dupont P, van Driel G, van Billoen H, Maes A. SPECT perfusion changes during complex partial seizures in patients with hippocampal sclerosis. *Brain* 2003; 126: 1103-11.
21. Bohnen NI, O'Brien TJ, Mullan BP, So EL. Cerebellar changes in partial seizures: clinical correlations of quantitative SPECT and MRI analysis. *Epilepsia* 1998; 39: 640-50.
22. Setoian F, Lomena F, Arroyo S, Fuster D, Pavia J, Catafau A, Rumia J, Setoian J. Cerebral SPECT in partial epilepsy. *Rev Esp Med Nucl* 1998; 17: 272-7.
23. Newton MR, Berkovic SF, Austin MC, Reutens DC, McKay WJ, Bladin PF. Dystonia, clinical lateralization and regio-

- nal blood flow changes in temporal lobe seizures. *Neurology* 1992; 42: 371-7.
24. Duncan R, Patterson J, Hadley D, Roberts R, Bone I. Interictal temporal hypoperfusion is related to early-onset temporal lobe epilepsy. *Epilepsia* 1996; 37: 134-40.
25. Duncan R, Patterson J, Roberts R, Hadley DM, Bone I. Ictal postictal SPECT in the pre-surgical localisation of complex partial seizures. *J Neurol Neurosurg Psychiatry* 1993; 56: 141-8.
26. Cross JH, Gordon I, Connelly A, Jackson GD, Johnson CL, Neville BG, Gadian DG. Interictal 99 Tc(m) HMPAO SPECT and 1H MRS in children with temporal lobe epilepsy. *Epilepsia* 1997; 38: 338-45.
27. Jackson GD, Connelly A. New NMR measurements in epilepsy. T2 relaxometry and magnetic resonance spectroscopy. *Adv Neurol* 1999; 79: 931-7.
28. Haut SR, Swick C, Freeman K, Spencer S. Seizure clustering during epilepsy monitoring. *Epilepsia* 2002; 43: 711-5.
29. Weil S, Noachtar S, Arnold S, Yousry TA, Winkler PA, Tatsch K. Ictal ECD-SPECT differentiates between temporal and extratemporal epilepsy: confirmation by excellent postoperative seizure control. *Nucl Med Commun* 2001; 22: 233-7.
30. Prevedello DM, Sandmann MC, Ebner A. Prognostic factors in mesial temporal lobe epilepsy surgery. *Arq Neuropsiquiatr* 2000; 58: 207-13.

