

# Abordaje extremo lateral en lesiones del agujero magno

Cruz García O,<sup>1</sup> Lopez Flores G,<sup>2</sup> Fernandez Melo R,<sup>3</sup>  
Díaz Delgado D,<sup>4</sup> Morales I,<sup>5</sup> Prince J,<sup>6</sup> Jordan J<sup>7</sup>

## RESUMEN

**Introducción:** El abordaje extremo lateral transcondilar (ELA) puede ser utilizado solo o en combinación con otros abordajes, que proveen el acceso al canal ventral-superior, la porción anterior del agujero magno, el clivus medio e inferior y el agujero yugular. **Pacientes y método:** Se estudiaron pacientes que ingresaron en el Centro de Investigaciones Médico Quirúrgico (CIMEQ) y el Centro Internacional de Restauración Neurológica (CIREN) del 2000 al 2005, portadores de lesiones localizadas en el agujero magno que cumplieron los criterios de inclusión para ser intervenidos por un abordaje combinado ELA. La decisión del uso de un abordaje ELA estuvo determinado por el concepto del denominado corredor quirúrgico que corresponde al espacio analizado en imagen de resonancia magnética (RM) que existe entre el margen lateral de la unión cervicobulbar y la cara medial del cóndilo occipital. **Resultados:** En un paciente aconteció un aumento del déficit motor preoperatorio que mejoró en el seguimiento a largo plazo; empeoramiento de la función de NC bajos ocurrió en dos pacientes que igualmente mejoraron durante los primeros seis meses del seguimiento. Un paciente en el cual aconteció daño anatómico de C1 y C2 se mantuvo con analgesia hemicránea izquierda de tres meses de evolución, para después aparece dolor por desaferentación del territorio de C2 izquierda, que llevó tratamiento con analgésicos morfínicos asociados a infiltraciones con anestésicos y esteroides sin resultados favorables, encontrándose en estos momentos pendiente de la colocación de un estimulador transcutáneo. **Discusión:** Existe todavía una gran confusión con respecto a la nomenclatura de los ELA; nosotros lo consideramos así cuando es realizado un colgajo de partes blandas, una disección lateral con exposición de C1 hasta su transversa, una apertura lateral del agujero magno y resección total de la lámina de C1, y abordaje ELA transcondilar cuando además de todo lo anterior se reseca total o parcialmente el cóndilo y la faceta de C1. Otros autores han referido modificaciones de este abordaje, que es lo que ha conllevado a tan variadas nomenclaturas como son la mastoidectomía parcial, la resección del tubérculo yugular o la horadación total de la masa lateral del atlas. **Conclusiones:** El abordaje ELA transcondilar provee un acceso excelente a la región del agujero magno, específicamente a las lesiones que envuelven la articulación atlanto-occipital, con un aumento de la amplitud y los ángulos de exposición respecto al abordaje suboccipital convencional, facilitándose la resección radical de la lesión, sin ninguna retracción neural y con un bajo nivel de complicaciones quirúrgicas.

**Palabras clave:** abordaje extremo lateral transcondilar (ELA), agujero magno, clivus medio e inferior, agujero yugular.

Rev Mex Neuroci 2006; 7(2): 120-126

## Extreme lateral approach in foramen magnum lesions

## ABSTRACT

**Introduction:** Extreme lateral transcondilar approach (ELA) can be used single or in combination with other approaches, and provide the access to ventral-superior channel, anterior portion of foramen magnum, medium and inferior clivus and jugular foramen. **Patients and method:** There were studied patients who entered in Centro de Investigaciones Médico Quirúrgico (CIMEQ) and Centro Internacional de Restauración Neurológica (CIREN) from 2000 to 2005, carriers of injuries located in foramen magnum that fulfilled the inclusion criteria to be operated by a ELA combined approach. The decision of the use of ELA approach was determined by the concept of the denominated surgical corridor that corresponds to the space analyzed in image of magnetic resonance (MR) that exists between the lateral margin of the cervicobulbar union and the medial face of occipital condyle. **Results:** In a patient an increase of the preoperating motor deficit occurred that improved in the long term pursuit; worsening of the function of low NC happened in two patients who also improved during the first six months of the pursuit. A patient in which anatomical damage of C1 and C2 occurred maintained with left hemicranial analgesia of three months of evolution, for later appearing pain by desaferentation of left C2 territory, and took treatment with morphinic analgesic associated to infiltrations with anesthetic and steroids without favorable results, being at the moment pending of the positioning of a transcutaneous stimulating. **Discussion:** A great confusion with respect to the nomenclature of the ELA still exists; we thus considered it when a flap of soft parts is made, a lateral dissection with exhibition of C1 until its transversa, a lateral opening of the foramen magnum and total resection of C1 lamina, and transcondilar ELA approach when in addition to all previous the condyle and C1 facet dry total or partially. Other authors have referred modifications of this approaching, that is what has entailed to so varied nomenclatures as partial mastoidectomy, resection of jugular tubercle or total perforation of atlas lateral mass. **Conclusions:** ELA transcondilar approach provides an excellent access to foramen magnum region, specifically to lesions that surround the atlanto-occipital joint, with an increase of the amplitude and the exposition angle with respect to the conventional suboccipital approach, facilitating the radical resection of the lesion, with no neural retraction and a low level of surgical complications.

**Key words:** extreme lateral transcondilar approach (ELA), foramen magnum, medium and inferior clivus, jugular foramen.

Rev Mex Neuroci 2006; 7(2): 120-126

1. Especialista de 2do. Grado en Neurocirugía del Centro de Investigaciones Médico Quirúrgico (CIMEQ), Cuba.
2. Doctor en Ciencias Médicas, Especialista de 2do. Grado en Neurocirugía del CIMEQ, Cuba.
3. Especialista de 2do. Grado en Neurocirugía del Centro Internacional de Restauración Neurológica (CIREN), Cuba.
4. Especialista de 2do. Grado en Neurocirugía, Profesor Titular del Centro del CIMEQ, Cuba.
5. Residente de 1er. año en Neurocirugía del CIMEQ, Cuba.
6. Especialista de 1er. Grado en Neurocirugía del Instituto de Medicina Militar "Doctor Luis Díaz Soto", Cuba.
7. Especialista de 2do. Grado en Radiología del CIMEQ, Cuba.

Correspondencia:

Dr. Orlando Cruz García

Ave. 25 No. 15805 e/ 158 y 160, Playa C.P. 11300 Ciudad de la Habana, Cuba.

Correo electrónico: orlancg@infomed.sld.cu

## INTRODUCCIÓN

El abordaje extremo lateral transcondilar (ELA) y sus modificaciones son empleados frecuentemente para acceder a lesiones situadas en la región anterolateral de la unión craneoespinal, las que siguen constituyendo en la actualidad un reto para los neurocirujanos al asociarse con una significativa morbilidad. Puede ser utilizado solo o en combinación con otros abordajes y proveen el acceso al canal ventral-superior, la porción anterior del agujero magno, el clivus medio e inferior y el agujero yugular.<sup>1</sup> Se utiliza para la exéresis de tumores yuxtadurales, así como malformaciones vasculares, principalmente los aneurismas de la arteria vertebral y de la unión vertebrobasilar.<sup>2,3</sup> Desde la descripción de los abordajes ELTs numerosas modificaciones se han realizado con el objetivo de incrementar la amplitud, disminuir la profundidad y mejorar el ángulo de exposición del campo quirúrgico, con una reducción de la retracción sobre las estructuras neurovasculares.<sup>4-7</sup>

## PACIENTES Y MÉTODO

La muestra estudiada fueron todos los pacientes que ingresaron en el Centro de Investigaciones Médico Quirúrgico (CIMEQ) y el Centro Internacional de Restauración Neurológica (CIREN) durante el periodo comprendido desde el 2000-2005, portadores de lesiones localizadas en el agujero magno que cumplieron los criterios de inclusión para ser intervenidos por un abordaje combinado ELA.

Fueron seleccionados los pacientes con lesiones del agujero magno en su porción anterolateral o con crecimiento a la región del cóndilo occipital o al agujero yugular. Éstas fueron clasificadas inicialmente por su tamaño teniendo en cuenta la correlación de la lesión con el diámetro del agujero magno, en pequeños < de 1/3 del diámetro transversal del agujero magno, mediano de 1/3 a 1/2 del diámetro del agujero y grande > de 1/2 del diámetro del agujero.<sup>8</sup> La decisión del uso de un abordaje ELA estuvo determinado por el concepto del denominado corredor quirúrgico que corresponde al espacio analizado en imagen de resonancia magnética (RM) que existe entre el margen lateral de la unión cervicobulbar y la cara medial del cóndilo occipital. El corredor quirúrgico se clasifica en estrecho, mediano y grande y es el factor de mayor peso para definir el abordaje quirúrgico.<sup>8</sup>

Todos los enfermos fueron estudiados por tomografía computarizada TCA y RM, mediante cortes axiales y coronales a 1-2 mm de la base craneal que está en relación con la lesión. En ventana ósea con reconstrucción en los diferentes planos y en 3D incluyendo estudios especiales del agujero magno y agujeros de la arteria vertebral (AV) a ni-

vel de C1-C2 y estudios mejorados con yodo y contraste paramagnético. En los últimos casos fue utilizado también el equipo (Somatom Sensation Cardiac M64 de la SIEMENS).

Se determinaron características integrales de la lesión, diseminación perineural y leptomenígea, posible etiología y volumen tumoral. Se realizaron estudios vasculares por RM con el objetivo de determinar características del árbol vascular cerebral, vascularización tumoral, drenaje venoso y predominancia de sistema transversal-sigmoideo o de la AV para definir lateralidad del abordaje; US Doppler del territorio vertebrobasilar para valorar características de flujo, permeabilidad, predominancia, hipoplasia o ausencia del AV con el objetivo de establecer lateralidad del abordaje y posible complejidad en su realización.

Todos los pacientes fueron intervenidos en decúbito lateral con cabeza en ¾, incisión de piel en forma de herradura, localización precoz de la AV a nivel del agujero situado en la transversa de C1 y rotación inicial de ésta si es planificada la remoción del cóndilo. El grado de remoción del cóndilo fue determinado preoperatoriamente por imágenes.

## RESULTADOS

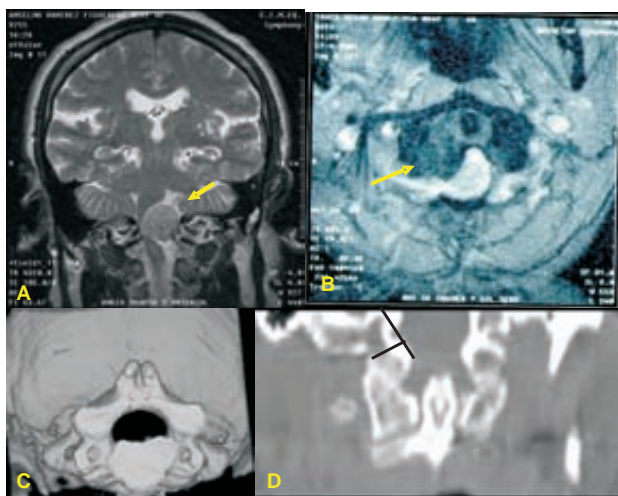
El trabajo es el análisis de una serie de ocho pacientes portadores de nueve lesiones situadas a nivel de agujero magno, intervenidos quirúrgicamente por abordajes ELA en el periodo comprendido entre el año 2000-2005 en dos instituciones (Centro de Investigaciones Médico Quirúrgico-Centro Internacional de Restauración Neurológica). La muestra estuvo conformada por 4(50%) pacientes del sexo masculino y 4(50%) del sexo femenino. El rango de edades estuvo entre los 40 y los 65 años, con una media de 51 años.

Los primeros síntomas que manifestaron los pacientes de nuestra serie estuvieron comprendidos entre los seis meses y cuatro años anteriores al diagnóstico y los de mayor frecuencia estuvieron en relación con el dolor cervical irradiado en cinco pacientes, tres pacientes presentaban una hemiparesia en el momento del diagnóstico y una paciente presentaba una cuadriparesia. En el examen físico predominaron el daño de vías largas y la toma de nervios craneales (NC) bajos.

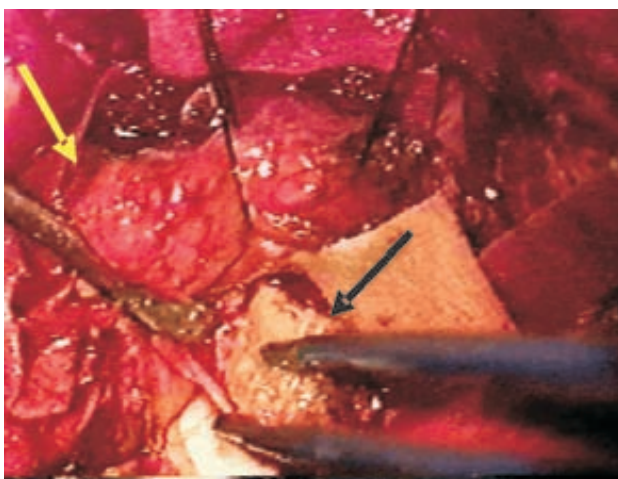
## PARTICULARIDADES IMAGENOLÓGICAS

Una paciente con un meningioma petroso y otro petroclival contralateral también presentaba dos meningiomas en el agujero magno, cinco (62.5%) lesiones se encontraban localizadas en la región anterior del agujero magno y C1, anteriormente a los ligamentos dentados y con extensión al clivus inferior y tres (37.5%) pacientes presentaban lesiones que

envolvían a la articulación atlantooccipital. En dos pacientes existían signos de edema a nivel de la unión bulbomedular, con pérdida del plano de demarcación (PD) parcialmente en uno de ellos, todas las lesiones fueron consideradas de gran tamaño para esta región, existiendo desplazamiento severo de la unión bulbomedular en cuatro pacientes y disminución de agujeros vertebrales homolateral a la zona planificada de entrada en dos casos (Figura 1).



**Figura 1.** Estudio de RM (a) se muestra meningioma que ocupa toda la región anterior y lateral del agujero magno (flecha señala Art. Vertebral), (b) se visualiza lesión (granuloma micótico) a nivel del agujero magno que envuelve a la articulación atlantooccipital derecha, (c) TAC en ventana ósea con reconstrucción en 3D donde se visualiza proporcionados ambos agujeros vertebrales, (d) TAC en ventana ósea con reconstrucción coronal con el objetivo de determinar características morfométricas de la articulación occipitoatloidea en vista a un abordaje transcondilar.



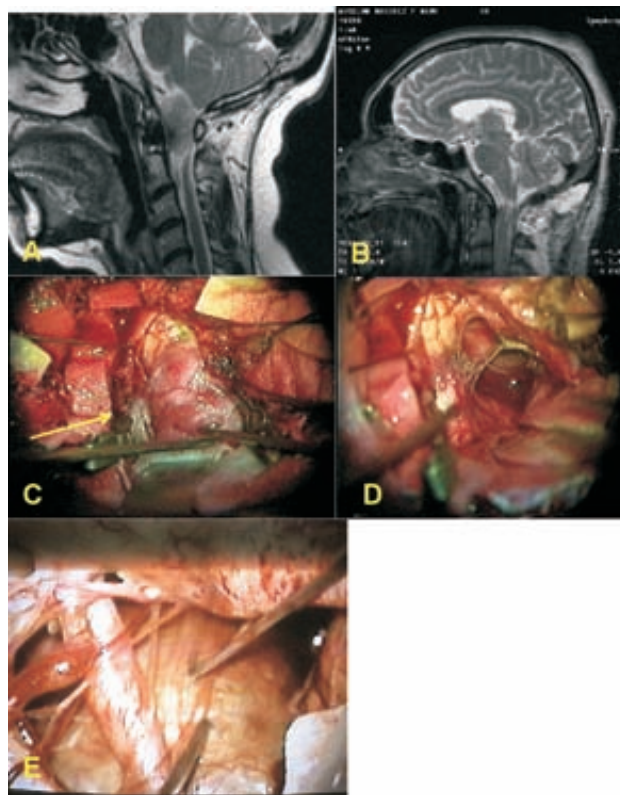
**Figura. 2** Foto transoperatoria realizada durante la rotación del complejo de la AV, la flecha blanca señala a la arteria vertebral y su plexo venoso, posterior a la rotación medial, la flecha negra señala la faceta de C1 y el cóndilo occipital siendo preparados para ser resecados.

## ANATOMÍA PATOLÓGICA

Estuvo dada por cuatro meningiomas y dos osteocondromas, en número de uno estuvieron un neurofibroma de la raíz de C1, un granuloma micótico que involucraba a la articulación atlantooccipital lateral y al segmento atloideo de la arteria vertebral. De estirpe vascular un aneurisma gigante trombosado de la unión vertebrobasilar que se presentó como una lesión expansiva produciendo síntomas de compresión del tallo cerebral.

## PROCEDIMIENTO QUIRÚRGICO

El complejo vertebral fue expuesto en todos los casos en su recorrido desde su agujero o canal en el arco lateral del atlas hasta su penetración dural. La rotación del complejo de la arteria vertebral fue realizada en los cuatro casos en que el cóndilo fue trabajado, la esqueletización y transposición del complejo consumió entre dos y tres horas. (Figura 2).



**Figura 3.** A. RM donde se observan meningiomas del agujero magno. B. RM postoperatoria donde se observa resección total de la lesión. C. foto transoperatoria donde se visualiza el grado de exposición lateral logrado con un abordaje extremolateral (flecha: médula desplazada). D. Fotografía obtenida al concluir la resección de la lesión, donde se visualiza la exposición de la cara anterior de la médula y la contralateral del canal. E. Fotografía transoperatoria del paciente portador de aneurisma gigante de la unión vertebrobasilar.

## REMOCIÓN

### CÓNDILO-FACETA ARTICULAR C1

En cuatro (50%) casos realizamos remoción del cóndilo con el objetivo de lograr un corredor de trabajo con mayor amplitud en sentido lateral y un ángulo que permitiera el acceso a la región anterior del agujero magno-clivus inferior o porque la lesión lo interesaba. El grado de remoción de éste y la faceta superior de C1 estuvo comprendido entre 50-60%, mayor en los dos pacientes en donde la lesión interesaba al complejo articular y en el paciente con el aneurisma gigante donde el grado de resección del cóndilo fue superior a 60% por lo que se decidió realizar instrumentación transoperatoria occipitoatloidea, en ningún caso existió evidencia posquirúrgica de inestabilidad craneoespinal. Los estudios tomográficos postoperatorios evidenciaron la ganancia de 30° en lateralidad en relación con la región anterior del agujero magno comparándolo con lo que se obtiene mediante un abordaje convencional.

### MICROCIRUGÍA Y GRADO DE RESECCIÓN

En las lesiones de estirpe tumoral el grado de resección fue de 100%, en el paciente con lesión aneurismática gigante no se pudo realizar aneurismografía previa colocación de una grapa porque no existía cuello y fue imposible visualizar adecuadamente el origen del aneurisma. Considerando la exclusión angiografía por trombosis total, se decide realizar duroplastía, lográndose una mejoría de los síntomas referente a la compresión de la médula y nervios craneales bajos. En la paciente con la lesión granulomatosa que interesaba a la articulación occipitoatloidea se realizó una resección aproximada de 80% y tres meses posteriores al tratamiento impuesto con antimicóticos se demostraba por imágenes la desaparición total de la lesión (Figura 3).

### MORBILIDAD

No existió mortalidad ni complicaciones mayores, en un paciente aconteció un aumento del déficit motor preoperatorio que mejoró en el seguimiento a largo plazo, empeoramiento de la función de NC bajos ocurrió en dos pacientes que igualmente mejoraron durante los primeros seis meses del seguimiento. Un paciente en el cual aconteció daño anatómico de C1 y C2 se mantuvo con analgesia hemicránea izquierda de tres meses de evolución, para después aparece dolor por desaferentación del territorio de C2 izquierda, que llevó tratamiento con analgésicos morfínicos asociados a infiltraciones con anestésicos y esteroides sin resultados favorables, encontrándose en estos momentos pendiente de la colocación de un estimulador transcutáneo.

La complicación no neurológica de mayor envergadura fue la dehiscencia de la herida quirúrgica en la paciente portadora del granuloma micótico, la cual mejoró con cura local y precisó una rotación de colgajo cutáneo.

### DISCUSIÓN

Hemos documentado los resultados quirúrgicos de ocho pacientes con nueve lesiones del agujero magno, la evolución clínica preoperatoria fue lentamente progresiva en la mayoría de ellos. Los síntomas predominantes estuvieron en relación con la toma de NC bajos y la compresión de la unión bulbomedular en concordancia con lo referido en la literatura.<sup>9</sup> Desafortunadamente estos tumores se detectaron demasiado tarde, como se puede ver en la prolongada duración de los síntomas iniciales hasta que fue realizado el diagnóstico (seis meses-cuatro años) y por su gran tamaño en el momento del diagnóstico.

En 1987 Gillsbach y cols.<sup>5</sup> describieron la horadación de la porción lateral del arco de C1, laterobasal del agujero magno y la porción media de la unión atlantooccipital, con el objetivo de acceder a lesiones situadas en la región anterior del agujero magno. Spetzler<sup>7</sup> y Bertalanfy<sup>10</sup> movilizaron la AV desde C1 y fresaron la faceta de C1, el arco posterior y el tercio lateral posterior del cóndilo occipital. Desde entonces el abordaje extremo lateral se ha ido desarrollando progresivamente, haciéndose cada vez más lateral para garantizar el acceso a lesiones situadas en la región anterior media del agujero magno.<sup>9-13</sup>

La decisión en cuanto a la elección del abordaje quirúrgico en esta localización específica estuvo en relación, en cuatro casos, con el denominado corredor quirúrgico tridimensional determinado en imágenes de RM, el cual se refiere al espacio existente entre la cara medial del cóndilo occipital y la cara lateral de la unión bulbo medular y en tres pacientes a la extensión secundaria con invasión del cóndilo. La clasificación propuesta por Boulton,<sup>8</sup> pensamos que evita en gran parte la problemática filosófica entre la utilización de abordajes convencionales o de base de cráneo. Está claro que el cirujano hábil individualizará el abordaje en correspondencia con la anatomía de cada lesión y de cada paciente.

Existe todavía una gran confusión con respecto a la nomenclatura de los denominados mayormente como abordajes ELA;<sup>1,5,8,14</sup> nosotros consideramos como abordaje ELA cuando es realizado un colgajo de partes blandas, una disección lateral con exposición de C1 hasta su transversa, una apertura lateral del agujero magno y resección total de la lámina de C1 y abordaje ELA transcondilar cuando además de

todo lo anterior se reseca total o parcialmente el cóndilo y la faceta de C1. Otros autores han referido modificaciones de este abordaje, que es lo que ha conllevado a tan variadas nomenclaturas como son la mastoidectomía parcial,<sup>15</sup> la resección del tubérculo yugular<sup>1</sup> o la horadación total de la masa lateral del atlas.<sup>11</sup>

El advenimiento de los abordajes ELA y sus variantes cambió la perspectiva en los resultados quirúrgicos de estos pacientes; con los abordajes ELA se logra una exposición amplia de toda la zona, incluyendo articulación atlantoccipital, atlas y axis, esto a causa de la rotación de la AV y remoción parcial del cóndilo y de la faceta de C1, lo que provee una ganancia significativa de 30° en la amplitud lateral de la exposición, un acercamiento del cirujano al área de trabajo entre 3-5 cm y la ganancia de nuevos ángulos y corredores de trabajo que permiten una mayor libertad en los movimientos de los instrumentos en relación con abordajes posteriores convencionales. Teniendo en consideración que la condilectomía parcial es técnicamente simple y con un nivel mínimo de complicaciones asociadas al procedimiento.<sup>1,16-19</sup> Todo esto trae consigo una menor retracción de la médula durante la extracción de la lesión con una visión eficaz de la cara anterolateral de la unión bulbomedular.

En los análisis morfométricos realizados por nosotros en estudios de TAC a cráneos secos, a los cuales se les realizó una remoción por etapa de cóndilo occipital y la faceta de C1, pudimos comprobar un aumento correspondiente de la amplitud y lateralidad del ángulo de exposición que durante las cirugías se revirtió en un aumento de la eficacia del abordaje.

Estamos de acuerdo con lo planteado por otros autores sobre la importancia de la posición del paciente en la mesa operatoria, especialmente el grado de rotación de la cabeza lo cual provoca una rotación del atlas con respecto al axis, con un consecuente aumento de la dificultad en la identificación de la arteria a nivel del agujero transversal de C1 y posible compresión de la unión bulbomedular por la lesión. Está descrito el uso de guía estereotáctica y ultrasonográfica para facilitar su ubicación y rotación.<sup>19,20</sup> En nuestros casos no existió necesidad de esquelizar la arteria a nivel de C2, lográndose el control sin dificultad de ésta a nivel de C1, después de realizar una esquelización total del hemiarco de C1 y del proceso transversal. Es controversial la rotación inicial de la arteria; algunos autores prefieren realizar una remoción inicial de la lesión con una disección de la arteria en su punto de contacto con ésta, nosotros preferimos el control y rotación de la arteria en un inicio, permitiéndonos esto una mayor confiabilidad durante

la remoción de la tumoración, más que en nuestra muestra dos lesiones precisaron de ser removidas con trépano de alta velocidad.<sup>6,7</sup>

El grado de remoción del cóndilo es un tema polémico; la mayoría de los autores están a favor de una remoción de un tercio del cóndilo que significa aproximadamente 50%, otros de los 2/3 posteromediales, hay quienes realizan una resección de 6-8 mm hasta lograr la apertura del canal del hipogloso, otros prefieren la resección total del cóndilo. Algunos autores exponen que lo último no mejora significativamente la amplitud del campo de exposición del área petroclival; aunque sí mejora considerablemente la libertad quirúrgica, pero tiene como inconveniente el posible daño del nervio hipogloso, debido a que la remoción ósea debe ser realizada anterior al nervio, a esto se suma la prolongación del tiempo quirúrgico y que una resección extensa del cóndilo y de la masa lateral de C1 puede inducir inestabilidad y requerir algún proceder de estabilización interna trans o postoperatorio.<sup>1,8,21</sup> En lo que sí coinciden el mayor porcentaje de los autores, es en que la resección amplia del cóndilo debe ser realizada cuando la lesión lo interesa o su base de implantación radica en él, como ocurrió en tres pacientes de nuestra serie.<sup>1,22-25</sup> En uno de nuestros pacientes fue realizada una remoción superior de 50% de la articulación occipito-atloidea por lo que se realizó fusión e instrumentación C1-occipital, sin signos de inestabilidad en un seguimiento de cuatro años. Nuestra actuación en cuanto al grado de remoción ósea está supeditada a las necesidades específicas de cada paciente en correspondencia con los estudios de imágenes, coincidiendo esto con lo planteado por otros autores.<sup>5,9</sup>

Las desventajas del abordaje extremo lateral transcondilar son el posible daño de la arteria vertebral durante su exposición y rotación, el daño de NC, la prolongación del tiempo quirúrgico y el riesgo de fístula de LCR, que por este abordaje puede ser ligeramente mayor que en el caso de abordajes por línea media.<sup>5,14</sup> En nuestra muestra no existió daño arterial, en dos casos ocurrió daño del nervio C1 sin aparentes efectos adversos, una paciente presentó una fístula de LCR que se resolvió mediante drenaje espinal continuo y en un caso ocurrió dehiscencia de la herida quirúrgica.

Otros abordajes quirúrgicos han sido descritos para remover lesiones situadas en la región anterior del agujero magno; se ha empleado el abordaje transoral,<sup>26,27</sup> pero esta técnica, según lo descrito por los autores, presenta ciertas desventajas: el campo quirúrgico puede resultar contaminado, la distancia de trabajo es demasiado larga, las lesiones con extensión lateral o que involucren a la arteria



vertebral no pueden ser manejadas adecuadamente y presenta complicaciones postoperatorias como la fístula de LCR, inestabilidad craneoespinal e insuficiencia velopalatina. Alternativamente ha sido descrito el abordaje transcervical retrofaríngeo, el cual ha sido utilizado fundamentalmente para acceder a lesiones con localización o crecimiento predominantemente extradural y con el cual no tenemos experiencia.

## CONCLUSIONES

Las lesiones situadas en la región anterior del agujero magno continúan siendo un reto en la actualidad. El estudio de estas lesiones por imágenes de última generación combinado al uso de clasificaciones topográficas por imágenes (concepto de corredor quirúrgico) es esencial en la elección de la ruta quirúrgica. El abordaje ELA transcondilar provee un acceso excelente a la región, específicamente a las lesiones que envuelven la articulación atlanto-occipital, con un aumento de la amplitud y los ángulos de exposición respecto al abordaje suboccipital convencional, facilitándose la resección radical de la lesión, sin ninguna retracción neural y con un bajo nivel de complicaciones quirúrgicas.

## REFERENCIAS

- Spektor S, Anderson GJ, McMenomey SO, Horgan MA, Kellogg JX, Delashaw JB. Quantitative description of the far-lateral transcondilar approach to the foramen magnum and clivus. *J Neurosurg* 2000; 92: 824-31.
- Day JD, Fukushima T, Giannotta SL. Cranial base approaches to posterior circulation aneurysms. *J Neurosurg* 1997; 87: 544-54.
- Lang DA, Neil-Dwyer G, Iannotti F. The suboccipital Transcondylar approach to the clivus and cranio-cervical junction for ventrally placed pathology at and above the foramen magnum. *Acta Neurochir* 1995; 125: 132-7.
- Hung HT, Rhoton AL, Katsuta T, Evandro de Oliveira. Microsurgical anatomy of the transcondilar, supracondylar, and paracondylar extensions of the far-lateral approach. *J Neurosurg* 1997; 87: 555-85.
- Babu RP, Sekhar LN, Wright DC. Extreme lateral transcondilar approach: Technical improvements and lessons learned. *J Neurosurg* 1994; 81: 49-59.
- Sen CN, Sekhar LN. Surgical management of anteriorly placed lesions at the cranio-cervical junction – an alternative approach. *Acta Neurochir* 1991; 108: 70-7.
- Spetzler RF, Graham TW. The far-lateral approach to the inferior clivus and the upper cervical region: technical notes. *BNI* 1990; 6: 35-8.
- Boulton MR, Cusimano MD. Foramen magnum meningiomas, concepts, classifications and nuances. *Neurosurg focus* 2003; 14(6): 1-8.
- Samii M, Klekamp J, Carvalho G. Surgical results for meningiomas of the craniocervical junction. *Neurosurgery* 1996; 39: 1086-95.
- Baldwin HZ, Miller GG, van Loveren HR, et al. The far lateral combined supra and infratentorial approach. A human cadaveric prosection model for routes of access to the petroclival region and ventral brain stem. *J Neurosurg* 1994; 81: 60-8.
- Wen HT, Rhoton AL Jr, Katsuta T, et al. Microsurgical anatomy of the transcondylar, supracondylar, and paracondylar extensions of the far-lateral approach. *J Neurosurg* 1997; 87: 555-85.
- Arnautovic KI, Al-Mefty O, Hussain M. Ventral foramen magnum meningiomas. *J Neurosurg* 2000; 92: 71-80.
- Salas E, Sekhar LN, Ziyal IM, Caputy AJ, Wright DC. Variations of the extreme-lateral craniocervical approach: Anatomical study and clinical analysis of 69 patients. *J Neurosurg* 1999; 90(4): 206-19.
- Bertalanffy H, Seeger W. The dorsolateral, suboccipital, transcondylar approach to the lower clivus and anterior portion of the craniocervical junction. *Neurosurgery* 1991; 29: 815-21.
- Sen CN, Sekhar LN. An extreme lateral approach to intradural lesions of the cervical spine and foramen magnum. *Neurosurgery* 1990; 27: 197-204.
- Wanebo JE, Chicoine MR. Quantitative analysis of the transcondylar approach to the foramen magnum. *Neurosurgery* 2001; 49: 934-43.
- Ackibus SC, Tuncer R, Demeriz I, Rahat O, Kazan S, Sindel M, et al. The effect of condylectomy on extreme lateral transcondylar approach to the anterior foramen magnum. *Acta Neurochir (Wien)* 1997; 139: 546-50. (Abstr).
- Suhardja A, Agur Anne MR, Cusimano DM. Anatomical basis of approaches to foramen magnum and lower clival meningiomas: comparison of retrosigmoid and transcondylar approaches. *Neurosurg Focus* 2003; 14(6): 1-5.
- Dowd GC, S  ller S, Awasthi D. Far lateral transcondylar approach: Dimensional anatomy. *Neurosurgery* 1999; 45(1): 95-100.
- Wong CW, Poon WS. Far lateral approach with intraoperative ultrasound Doppler identification of the vertebral artery. *Clin Neurol Neurosurg* 1999; 101(4): 264-7.
- Pamir MN, Kilic T, Ozduman K, Ture U. Experience of single institution treating foramen magnum meningiomas. *J Clin Neuroscience* 2004; 11(8): 863-7.
- Sen CN, Eisenberg M, Casden AM, Narayan S, Catalano PJ. Management of the vertebral artery in excision of extradural tumors of the cervical spine. *Neurosurgery* 1995; 36: 106-16.
- Nanda A, Vincent DA, Vannemreddy PS, Baskaya MK, Chanda A. Far-lateral approach to intradural lesions of the foramen magnum without resection of the occipital condyle. *J Neurosurg* 2002; 96(2): 302-9.
- L  pez FG, Cruz GO, Fern  ndez MR, Fern  ndez A, Sabatier C, Bouza MG, y otros. Osteocondroma de la articulaci  n atlantoccipital. Abordaje extremo lateral transcondilar. A prop  sito de un caso. *Rev Neurol* 2003; 36(2): 133-6.
- Hernandez E, L  pez G, Capo V, Zamora F, Fern  ndez R, Cruz O, et al. Tumor de la regi  n espinal como forma de presentaci  n de la coccidioidomycosis. *Rev Mex Neuroci* 2003; 4(3): 177-81.

26. Crockard HA, Sen CN. The transoral approach for the management of intradural lesions at the craniocervical junction: review of 17 cases. *Neurosurgery* 1991; 28: 88-98.

27. Miller E, Crockard HA. Transoral transclival removal of placed meningiomas at the foramen magnum. *Neurosurgery* 1987; 20: 966-8.

28. Shucart WA, Kleriga E. Lateral approach to the upper cervical spine. *Neurosurgery* 1980; 6: 278-81.

