

# Malformación arteriovenosa (MAV) medular: Síndrome de Foie-Alajouanine

Alarcón Guzmán Tomas,<sup>3</sup> Aguirre NI,<sup>2</sup> Alarcón Avilés T<sup>1</sup>

Paciente del sexo femenino de 18 años de edad, estudiante de secundaria, nacida en Ancon, Guayas, Ecuador. Labora en quehaceres domésticos.

En abril de 2005 tuvo trauma en región lumbar secundario a accidente de tránsito; el 12 de septiembre de 2005 presenta parestesias y disestesias en ambos miembros inferiores de predominio del lado derecho, 15 días después presenta déficit motor crural progresivo, para luego de 48 horas no poder

realizar la marcha. El día previo a su ingreso presenta globo vesical, por lo que es admitida en el Servicio de Neurología.

En su examen neurológico, se encontró con funciones cerebrales superiores conservada, nervios craneales normales, paraparesia espástica 2/5, dolor en miembros inferiores, nivel sensitivo por debajo de T9, REMS ++++ bilateral, signo de Babinski bilateral, hipoalgesia perianal e incontinencia urinaria.

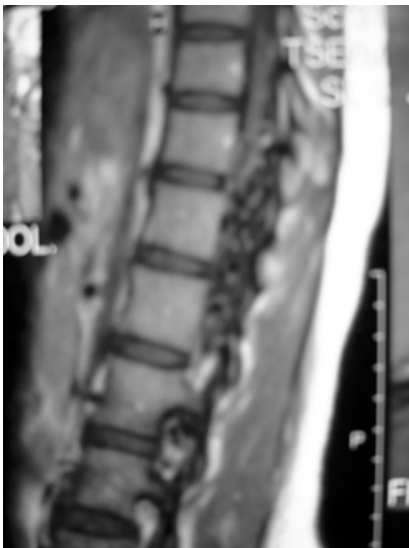

Figura 1.

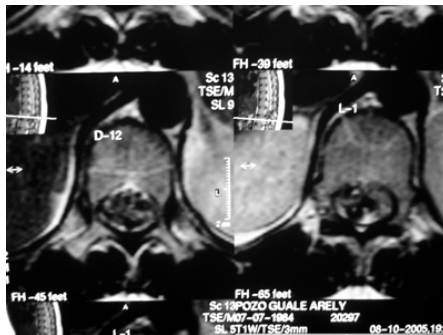


Figura 2.

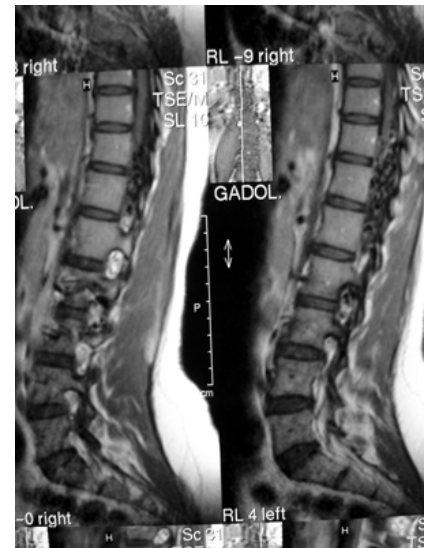

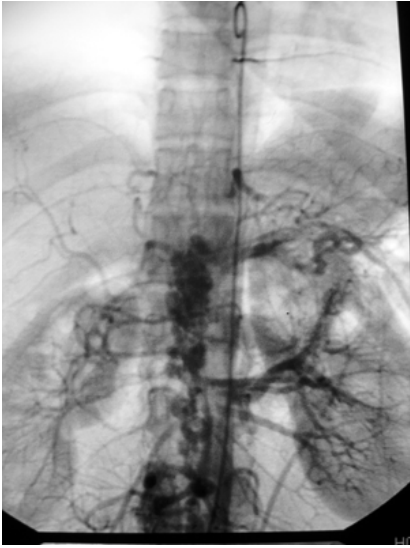Figura 3.

1. Residente de Neurología del Centro Médico Nacional "20 de Noviembre" del ISSSTE. México, D.F.
2. Neurólogo Tratante del Servicio de Neurología del Hospital Regional 2 "Teodoro Maldonado Carbo". Instituto Ecuatoriano de Seguridad Social. Guayaquil-Ecuador.
3. Jefe del Servicio de Neurología del Hospital Regional 2 "Teodoro Maldonado Carbo". Instituto Ecuatoriano de Seguridad Social. Guayaquil-Ecuador.

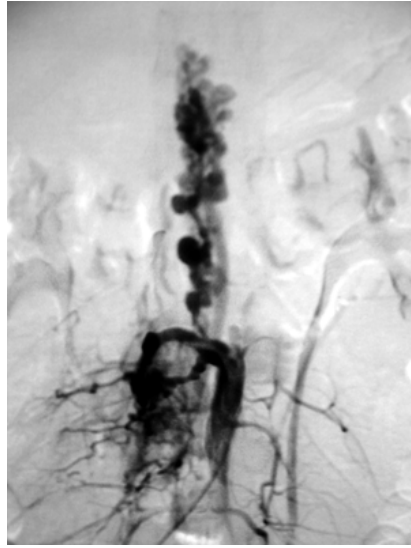
Correspondencia:

Dr. T Alarcón Avilés

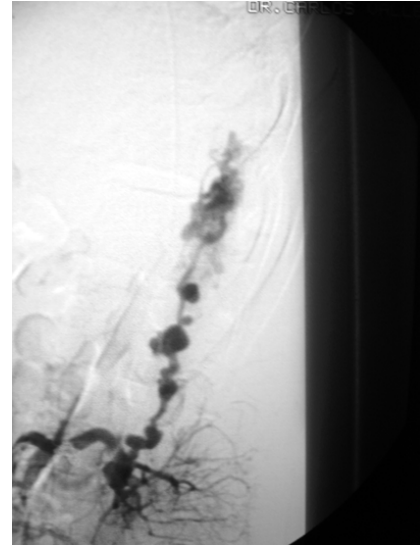
Neurología del Centro Médico Nacional "20 de Noviembre" del ISSSTE. México, D.F.



**Figura 4.**



**Figura 5.**



**Figura 6.**

Se realiza serie radiológica de columna que fue normal (no se muestra); resonancia magnética que demostró MAV (Figuras 1-3) por lo que se resolvió

realizar arteriografía selectiva (Figuras 4-6) que corroboró la MAV desde T8 a T12.

La paciente rehusó la intervención quirúrgica.