

Síndrome de Guillain-Barré como manifestación paraneoplásica de linfoma No Hodgkin: Reporte de un caso

Gutiérrez López Clara,* Plascencia Álvarez Noel Isaías,*
 Quiñones Aguilar Sandra,* Venegas Torres Andrés,* Núñez Orozco Lilia*

RESUMEN

Se presenta un caso de un hombre de 59 años de edad con un cuadro clínico de polineuropatía desmielinizante aguda con afección sensitiva distal, con pérdida de peso adenopatías axilares, hepatoesplenomegalia dolorosa y ensanchamiento mediastinal demostrado por TAC. La biopsia de ganglio axilar mostró linfoma folicular grado II (no Hodgkin). El síndrome de Guillain-Barré es una enfermedad inflamatoria adquirida y mediada inmunológicamente, asociada a *Campylobacter jejunii* y algunos virus, las neuropatías periféricas que se asocian a linfomas malignos no Hodgkin comúnmente se deben a toxicidad por drogas o por infiltración al sistema nervioso central o ambos, pero por asociación paraneoplásica es de menos de 3%, motivo por el que presentamos este caso.

Palabras clave: Guillain-Barré, Linfoma no Hodgkin, síndrome paraneoplásico.

Guillain-Barré syndrome as paraneoplastic manifestation of Non-Hodgkin lymphoma: Case report

ABSTRACT

We present the case of a 59 years-old male with clinical features of acute demyelinating polyneuropathy with distal sensitive alterations, weight loss, axillary adenopathies, painful hepatosplenomegaly and widen mediastinum demonstrated by CT scan. Axillary lymph node biopsy showed follicular lymphoma grade II (no Hodgkin). Guillain-Barre syndrome is an acquired inflammatory disease produced by an immunological mechanism associated to *Campylobacter jejunii* and some viruses. Peripheral neuropathies associated to non-Hodgkin malignant lymphomas are commonly due to drug toxicity or infiltration to nervous system or both, but the paraneoplastic association is less than 3%, reason to present this case.

Key words: Guillain-Barré syndrome, non-Hodgkin lymphoma, paraneoplastic syndrome.

INTRODUCCIÓN

El síndrome de Guillain-Barré es una polineuropatía inflamatoria autoinmune habitualmente secundaria a cuadro infeccioso.

Los síndromes paraneoplásicos varían de acuerdo con el tipo de cáncer y pueden afectar al sistema nervioso central o periférico, es muy rara la presentación de Guillain-Barré asociada a linfoma no Hodgkin.

REPORTE DEL CASO

Hombre de 59 años de edad, que inició el 17 de diciembre del 2006 con parálisis facial izquierda, y una semana después dificultad para la deambulación por debilidad y dolor en las extremidades inferiores, que ascendió a las extremidades superiores, agregándose pérdida de peso no cuantificada.

A la exploración física general con adelgazamiento notable, adenopatías axilares, hepatoesplenomegalia dolorosa.

A la exploración neurológica paresia facial izquierda, fuerza muscular 4/5 MTD, resto 3/5 con mayor afección

proximal, tono disminuido, reflejos de estiramiento muscular ausente, hipoestesia en guante y calcetín corto.

Exámenes de laboratorio y gabinete

LCR: Leucocitos 5, eritrocitos 1, glucosa 67, proteínas totales 106, LDH 18.

Velocidades de neuroconducción: polineuropatía con patrón de desmielinización segmentaria con aumento de la latencia de la onda F.

Rx de tórax. Ensanchamiento mediastinal con desviación de la tráquea a la derecha, con adenopatías mediastinales (Figuras 1 y 2).

TAC de tórax: Ganglios mediastinales (Figura 3).

Biopsia de ganglio axilar: Linfoma folicular grado II (no Hodgkin).

USG de abdomen. Hepatoesplenomegalia.

Las polirradiculoneuropatías inflamatorias desmielinizantes son enfermedades adquiridas e inmunológicamente mediadas, en 1916 Guillain-Barré y Strohl puntualizaron las características principales del SGB: debilidad motora, arreflexia, parestesias con ligera pérdida sensitiva, y aumento ligero de las proteínas sin pleocitosis (disociación albúminocitológica).

Los subtipos de Guillain-Barré se clasifican como sigue:

* Centro Médico Nacional "20 de Noviembre", Ciudad de México.

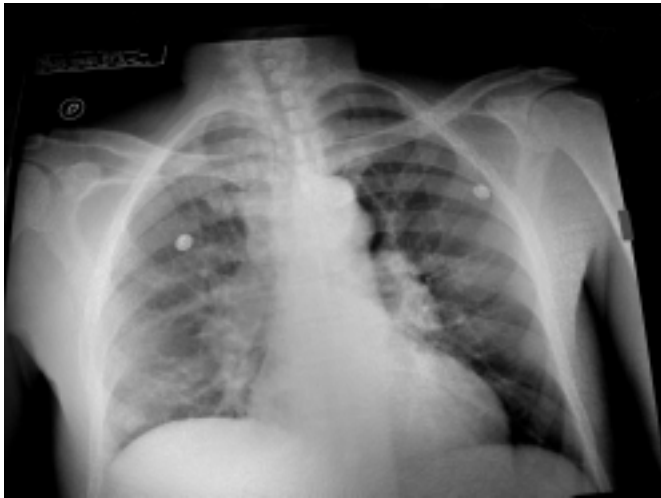


Figura 1.

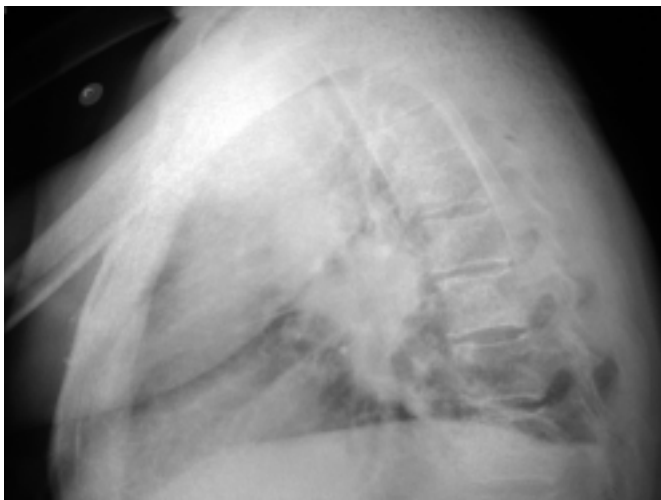


Figura 2.

1. Polirradiculoneuropatía inflamatoria desmielinizante aguda.
2. Neuropatía motora axonal aguda.
3. Neuropatía axonal sensitivomotora aguda.
4. Síndrome de Miller Fisher.
5. Pandisautonomía aguda.
6. SGB sensitivo.

Aproximadamente dos tercios de los pacientes refieren un suceso precedente, más frecuentemente una infección respiratoria alta o gastrointestinal, una cirugía o inmunización de una a cuatro semanas antes del comienzo de los síntomas neurológicos. El agente responsable de la enfermedad a menudo permanece sin identificar, sin embargo, se encuentran incluidos citomegalovirus, virus Epstein Barr, virus de varicela zóster, hepatitis A y B,

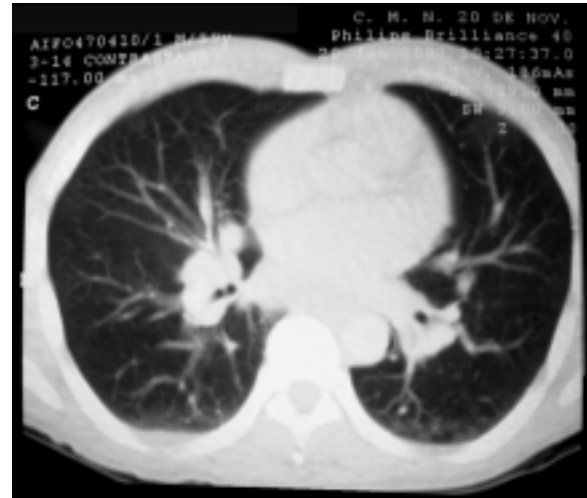


Figura 3.

Tabla 1
Criterios electrodiagnósticos de desmielinización del nervio periférico para el diagnóstico de Guillain-Barré, 3 de 4 deben de cumplirse*

- Reducción de las velocidades de conducción en dos o más nervios motores.
- Bloqueo de la conducción o dispersión temporal anormal en uno o más nervios motores.
- Prolongación de latencias distales en dos o más nervios
- Ausencia de ondas F, o mínima prolongación de las latencias de ondas F en dos o más nervios motores.

* Adaptados por Asbury y Cornblath.

Mycoplasma pneumoniae, *Haemophilus influenzae*; el microorganismo bacteriano identificado más comúnmente es *Campylobacter jejuni* (bacilo gram negativo que frecuentemente causa enteritis bacteriana).

Las neuropatías periféricas comúnmente se asocian a linfomas malignos no Hodgkin generalmente por toxicidad por drogas, o por infiltración al sistema nervioso central o ambos.

Por infiltración al sistema nervioso central puede diagnosticarse por técnicas de imagen y subsecuente biopsia por esterotaxia, la infiltración del linfoma en el nervio periférico sí ha sido descrita pero es poco común y difícil de diagnosticar.

La toxicidad por drogas es otra causa mayor de anomalías neurológicas, pues las altas dosis de citarabina pueden causar disfunción cerebelosa; los vinca alcaloides frecuentemente inducen polineuropatía sensoriomotora, Johnson y cols. describieron un síndrome de Guillain-Barré temporal relacionado con la administración de altas dosis de citarabina y con irradiación total del cuerpo para trasplante de médula ósea autólogo y alogénico.

La quimioterapia intratecal con metotrexato y citarabina pueden ser responsables de mielopatía. D. Re

y cols. reportaron un caso de linfoma No Hodgkin que empezaba tratamiento con vincristina en una mujer de 21 años con debilidad y parestesias en su día 16 de quimioterapia con la primera hipótesis de polineuropatía causada por quimioterapia sin embargo, la progresión rápida en tres días con debilidad simétrica proximal con arreflexia y afección de pares craneales debe de hacer sospechar Guillain-Barré; el estudio electrofisiológico debe demostrar desmielinización siguiendo los criterios electrofisiológicos de Asbury y Cornblath (Tabla 1).

El síndrome de Guillain-Barré se presenta como una complicación adicional en el desorden proliferativo, que aparece en por lo menos 3% en los linfomas no Hodgkin como síndrome paraneoplásico por una reacción cruzada entre las células linfomatosas y la mielina del sistema nervioso periférico.

El síndrome de Guillain-Barré por linfoma de Hodgkin es más frecuente y también se ha presentado después de trasplante de médula ósea, pero es raro en linfoma de No Hodgkin.

Nosotros presentamos el caso de una polirradiculoneuropatía desmielinizante aguda como síndrome paraneoplásico.

DISCUSIÓN

El paciente presentó una polineuropatía sensitivomotora aguda desmielinizante con disociación albumino citológica con antecedente de pérdida de peso. La exploración física mostró adenopatías axilares y hepatoesplenomegalia, la radiografía de tórax reveló ensanchamiento mediastinal con adenopatías, concluyendo el diagnóstico por biopsia de ganglio axilar con reporte de linfoma folicular grado II (No Hodgkin).

De acuerdo a la clasificación de Kiel (europea) el linfoma folicular es de un bajo grado de agresividad.


La polirradiculopatía paraneoplásica aguda es idéntica al Guillain-Barré y se ha asociado a linfoma de Hodgkin, la evolución del síndrome neurológico se ha reportado independiente al linfoma, y los síntomas pueden aparecer durante la enfermedad activa, o la remisión, este trastorno tiene el mismo tratamiento que en pacientes sin cáncer con inmunoglobulina y plasmaféresis.

El diagnóstico se realiza por la historia clínica, el antecedente de pérdida de peso, el tipo de síndrome, y la necesidad de encontrar la neoplasia, es lo que ayuda al diagnóstico.

Debido a que existen pocos casos reportados en la literatura se presenta el caso de una polirradiculoneuropatía paraneoplásica por linfoma No Hodgkin.

REFERENCIAS

1. Re, D. Schwenk A, et al. Guillain-Barré syndrome in a patient with non Hodgkin's lymphoma. *Annals of oncology* 11. 2000, p. 217-20.
2. Dalmau J, Gultekin MS. Paraneoplastic neurologic syndromes; pathogenesis and physiopathology. *Brain Pathol* 1999; 9: 275-84.
3. Damian JO, Posner JB. Paraneoplastic syndromes affecting the nervous system. *Semin Oncol* 1997; 24: 318-28.
4. Bataller L, Dalmau J. Paraneoplastic neurologic syndromes. *Neurol Clin N Am* 2003; 21: 221-47.
5. Bosch EP. Guillain-Barré syndrome: an update of acute immune mediated polyradiculoneuropathies. *The Neurologist*. Vol. 4.: 1998; 211-26.
6. Haubenstock A, Base W, Bettelheim P, et al. Malignant histiocytosis with unusual features. Disseminated intravascular coagulation with severe hyperfibrinolysis, acute polyneuroradiculitis Guillain-Barré and unique chromosome abnormality. *Cancer* 1984; 53: 1574-8.
7. Johnson NT, Crawford SW. Acute acquired demyelinating polyneuropathy with respiratory failure following high dose systemic cytosine arabinoside and marrow transplantation bone. *Marrow Transplant* 1987; 2: 203-7.
8. Zuk Ewa, Pzemyslaw N. Guillain-Barré syndrome in patient with Burkitt's lymphoma and type 2 diabetes mellitus. *Folia Neuropathol*; 39(4): 280-4.



Correspondencia: Dra. Clara Gutiérrez López
Correo electrónico: Gulc791217@aol.com