

## Exploración mediante Resonancia Magnética Funcional (IRMf) del Reflejo Palmomentoniano

Lima-Ojeda Juan Manuel,\* Ruiz-Sandoval María del Carmen,\*  
Álvarez-Palazuelos Lucía Elizabeth,\* Chiquete-Anaya Erwin,\* Calderón-Salazar Luz del Carmen,\*\*  
Parra-Cárdenas Martha,\*\* Bañuelos-Acosta Rubén,\*\*\* Ruiz-Sandoval José Luis\*,\*\*\*\*

### RESUMEN

**Introducción:** El reflejo palmomentoniano (RPM) es un reflejo inespecífico debido a que puede presentarse en sujetos sanos así también como en varias condiciones patológicas. Hasta ahora, su integración a nivel central ha sido abordada principalmente por estudios de electrofisiología con resultados no concluyentes. **Objetivo:** Identificar las áreas cerebrales que integran el RPM mediante resonancia magnética funcional (IRMf) en sujetos sanos. **Material y métodos:** A través de una entrevista fueron seleccionados 170 voluntarios sanos de entre personal médico de un hospital de referencia. Los voluntarios firmaron un consentimiento para la exploración del RPM y para la IRMF. **Resultados:** Se evidenció únicamente la activación de la certeza parietal contralateral ante la evocación del RPM, sin identificar la activación de otras áreas subcorticales o de tronco encefálico en su integración. **Conclusión:** Los tiempos de latencia eferente del RPM son más cortos y la integración a nivel del tallo cerebral requiere de métodos más sensibles para su detección o de la instrumentación de distintos paradigmas.

**Palabras clave:** atávicos, marinesco, marinesco-Radovici, reflejo palmomentoniano, reflejos primitivos, resonancia magnética funcional (IRMf).

### Scanning using functional magnetic resonance imaging (fMRI) of the palmomenta reflex

### ABSTRACT

**Introduction:** The palmomenta reflex (PMR) is a nonspecific reflex given that it can present in healthy people and those with various pathologic conditions. Until now, its central integration has been mainly studied by electrophysiology in a non conclusive manner. **Objective:** To identify the brain areas that integrate the RPM using functional magnetic resonance imaging (fMRI) in healthy subjects. **Material and methods:** Through an interview 170 volunteers were selected from healthy medical staff at a referral hospital. Volunteers signed an agreement for exploration of the RPM and the fMRI. **Results:** The only certainty parietal activation contralateral to the invocation of RPM, without identifying the subcortical activation of other brain stem or their integration. **Conclusion:** The output of the latency times are shorter and RPM integration at the brainstem level requires more sensitive methods for detection or instrumentation of different paradigms.

**Key words:** atavic, functional magnetic resonance image (fMRI), Marinesco, Marinesco-Radovici, palmomenta reflex, primitive reflexes.

## INTRODUCCIÓN

El reflejo palmomentoniano (RPM) es la contracción involuntaria del músculo mentoniano y orbicular de la boca (ipsilateral, contralateral o bilateral) que se produce al estimular la eminencia tenar. Este reflejo es inespecífico, ya que puede presentarse en sujetos sanos y enfermos.<sup>1</sup> Los estudios electrofisiológicos acerca del RPM han mostrado de forma no concluyente la existencia de dos tiempos probables de latencia, uno prolongado tálamo-cortical y otro breve que involucra al tallo cerebral.<sup>2</sup>

El advenimiento de modernos estudios de neuroimagen ha permitido visualizar de forma más precisa las estructuras craneoencefálicas. La resonancia magnética funcio-

nal (IRMf) es una herramienta que valiéndose de diversos paradigmas ha hecho posible la evaluación de varios de los procesos neurológicos de integración motora, sensorial y cognitivos. En este estudio se pretende identificar las áreas cerebrales que integran el RPM mediante IRMF en sujetos sanos.

## MATERIAL Y MÉTODOS

Mediante una entrevista dirigida que excluía a sujetos con antecedentes neuropsiquiátricos o patológicos relevantes, fueron seleccionados para la exploración del RPM 170 voluntarios de entre el personal médico de un hospital de referencia, los cuales debían ser sanos, sin desvelo la

\* Servicio de Neurología y Neurocirugía, Hospital Civil de Guadalajara "Fray Antonio Alcalde", Guadalajara, Jalisco, México.

\*\* Internado Rotatorio, Escuela de Medicina "Ignacio Santos" del Tec de Monterrey, Nuevo León, México.

\*\*\* "Bañuelos Radiólogos", Guadalajara, Jalisco, México.

\*\*\*\* Departamento de Neurociencias, Centro Universitario de Ciencias de la Salud (CUCS), Universidad de Guadalajara, Jalisco, México.

noche anterior al estudio y sin el efecto reciente de drogas estimulantes o depresoras del sistema nervioso central.

Para propósitos del presente trabajo y de forma arbitraria, se consideró como RPM “positivo” aquella respuesta que se presentaba a uno o más estímulos; fue “efectivo” si persistía después del quinto estímulo y como RPM con “agotamiento mínimo” si continuaba aún al décimo estímulo. La exploración del RPM se realizó frotando sobre la eminencia tenar del paciente un objeto metálico de punta roma en dirección proximal a distal.<sup>3</sup> Solamente se obtuvieron imágenes por IRMf en aquellos sujetos que presentaban RPM efectivo bilateral con agotamiento mínimo (Figura 1).

El paradigma consistió en la exploración del RPM durante la adquisición de las imágenes en tres sesiones de 30 segundos cada una, intercalada con tres periodos de 30 segundos de descanso. La sesión de IRMf para cada sujeto utilizó un equipo General Electric de 1.5 Teslas. El protocolo seguido fue el BOLD EPI-GRE<sub>64</sub>, con TE = 40 ms, TR = 3000 ms, *flip angle* 90°, FOV 24 cm, con matriz de 64 x 64, en 30 cortes de 5 mm de espesor y cero separación, lo que resultó en voxels de resolución espacial aproximada de 4 mm x 4 mm x 5 mm y temporal de 3 s.

Todas las imágenes funcionales fueron realineadas (corrección por movimiento) y normalizadas a una plantilla EPI y los mapas funcionales fueron calculados, promediados y proyectados sobre un atlas anatómico de resonancia magnética usando SPM2 (Wellcome Dept. of Cognitive Neurology, London) y MRIcro (versión 1.39,

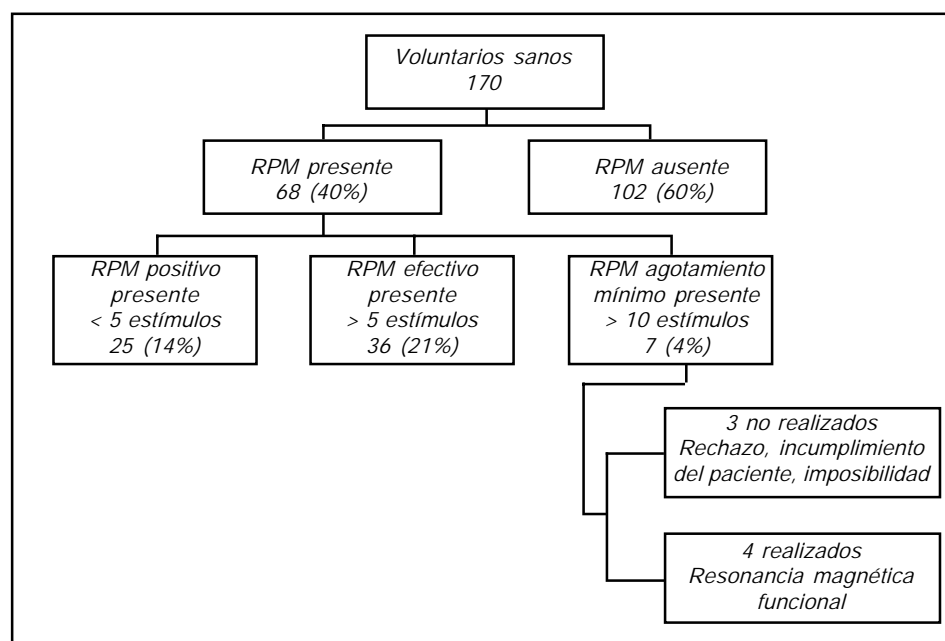
Chris Rorden). Todos los voluntarios firmaron un consentimiento informado para la exploración del RPM y para la realización de la IRMf. El estudio fue aprobado por el Comité de Ética Local.

## RESULTADOS

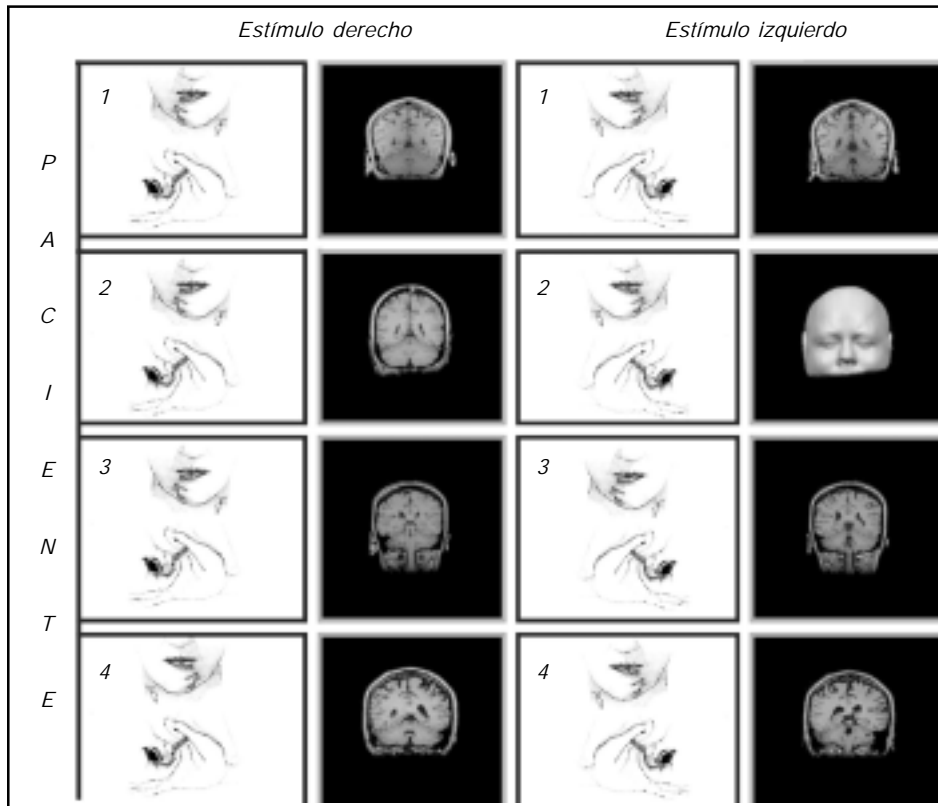
Participaron 170 voluntarios sanos, 92 (55%) mujeres y 78 (45%) hombres con edad promedio de 29 años. En 68 (40%) sujetos el RPM estuvo presente, siendo efectivo en 36 (21%) y con agotamiento mínimo en 7 (4%). La IRMf fue practicada a 4 de estos últimos sujetos (tres hombres y una mujer, con edad promedio de 28 años). Se realizaron ocho estimulaciones, cuatro derechas y cuatro izquierdas. Una estimulación izquierda fue excluida debido a la obtención de una imagen de baja calidad. En resumen, fue posible evidenciar únicamente la activación de la corteza parietal contralateral ante la evocación del RPM, sin identificar la activación de otras áreas subcorticales o de tronco encefálico en su integración (Figura 2).

## DISCUSIÓN

El RPM fue descrito en 1920 por Marinesco y Radovici como la contracción involuntaria del músculo mentoniano en respuesta a la estimulación de la eminencia tenar.<sup>4</sup> Desde entonces se ha referido en los textos de neurología y semiología clínica, siendo su valor diagnóstico constantemente cuestionado.<sup>1</sup> Más aún, la integración a nivel central del RPM ha sido una incógnita desde su descripción.<sup>4</sup>



**Figura 1.** Selección de sujetos sanos con RPM efectivo y con agotamiento mínimo.



**Figura 2.** Evocación del reflejo palmomentoniano y activación parietal contralateral (fase aferente del reflejo) en cuatro sujetos sanos.

El RPM puede estar presente en personas sanas de todas las edades y su prevalencia no se ha establecido de forma concreta debido a la variabilidad de la forma de su obtención y a la interpretación de presencia o positividad que cada el evaluador otorga. Se ha reportado que el RPM se encuentra presente en 2.5 a 50% de los adultos sanos entre 20 y 60 años de edad y su prevalencia disminuye en la infancia y aumenta entre los adultos mayores y ancianos.<sup>1</sup> El RPM se encuentra presente con mayor frecuencia en personas con deterioro cognitivo; sin embargo, no es suficientemente sensible para ser usado como marcador de demencia.<sup>1</sup>

En nuestro estudio se encontró que 40% de las personas sanas de edad media presentan RPM en cualquiera de sus modalidades. Lo anterior coincide con 37% de prevalencia reportado por Jacobs y Gossman<sup>5</sup> y contrasta con 11% reportado por Marti-Vilalta.<sup>6</sup> Sin embargo, mediante electromiografía de músculos mentonianos se tienen reportes de hasta 70% de su presencia, independientemente de la observación clínica durante su evocación.<sup>7</sup>

Además de la estimulación propuesta por Marinesco,<sup>4</sup> se han descrito varias otros métodos para obtener respuesta del músculo mentoniano, por ejemplo, mediante la estimulación de la eminencia hipotenar, del lado palmar del pulgar, antebrazo, tórax, abdomen e incluso desde la

planta del pie. No obstante, estudios recientes apoyan que el área disparadora del reflejo usualmente se encuentra en la palma de las manos en personas sanas y sólo en pacientes neurológicos se extiende a otras zonas del cuerpo.<sup>1</sup>

Aunado a la variabilidad en la provocación del reflejo, existe una gran cantidad de definiciones para considerar positivo el RPM, las cuales generalmente son estructuradas de forma arbitraria por cada autor. Así, Little y Massotti definen el RPM positivo como la contracción del músculo mentoniano en dos o más ocasiones al rascar firmemente la eminencia tenar con una barra.<sup>8</sup> Jacobs y Gossman lo consideran positivo si se contrae el músculo mentoniano ipsilateral al pasar enérgicamente una llave sobre la eminencia tenar.<sup>5</sup> Por otra parte, Marti-Vilalta considera que el RPM está presente si al dibujar una línea con la uña o dedo índice en la eminencia tenar se contrae el músculo mentoniano débil o fuertemente, debiendo obtenerse esta respuesta por dos examinadores en distintas ocasiones.<sup>6</sup>

En una definición más estricta de positividad del RPM, Otomo considera que el reflejo se encuentra presente si al dibujar una línea en la eminencia tenar con una llave, el músculo mentoniano se contrae en cinco ocasiones consecutivas.<sup>10</sup> Aún no existe un consenso que establezca con certeza la forma de obtener la respuesta buscada y la

definición de presencia del RPM. Por otra parte, la presencia y fuerza de la respuesta contráctil del músculo mentoniano varía de acuerdo con el nivel de ansiedad o estado de alerta de la persona estimulada.<sup>1</sup>

Se han propuesto varias teorías para la integración del RPM, señalando que pueden existir dos vías, con lo que se justifica el amplio rango de latencias. La vía aferente común está constituida por los receptores cutáneos y musculares de la eminencia tenar y el nervio mediano. La vía eferente común debe incluir el núcleo motor del nervio facial.<sup>1</sup> Se ha propuesto también que tanto la vía aferente como la eferente del RPM son ipsilaterales a la mano estimulada. Dado el tipo de estímulo necesario para la obtención de éste, el impulso sensorial posiblemente asciende en el tracto espinotalámico, el cual se decusa en la médula espinal. El núcleo facial desinhibido se encuentra en el puente contralateral al tracto espinotalámico que transmite el impulso aferente (e ipsilateral a la mano estimulada). Por consiguiente, el asa de estimulación del reflejo deberá completarse por fibras originadas contralateralmente a la respuesta. A pesar de estas propuestas, no existe evidencia concluyente sobre la integración de las vías responsables del RPM, ya que incluso con el uso de estudios electrofisiológicos no ha sido posible especificar los circuitos centrales tanto aferentes como eferentes.<sup>1,2</sup>

Se ha sugerido también que las neuronas motoras faciales son más sensibles a la estimulación del nervio mediano en los sujetos que presentan RPM. Esto indica que la excitabilidad aumenta sólo en los circuitos neuronales específicos entre la médula espinal cervical y el núcleo motor facial en el bulbo raquídeo ventral. Así, parece ser que el RPM es un signo de excitabilidad aumentada en el tallo cerebral.<sup>10</sup>


En un trabajo con sujetos enfermos se ha sugerido que la respuesta bilateral es fisiológica, mientras que la respuesta unilateral debe levantar la sospecha sobre la presencia de lesión "unilateral".<sup>2</sup> Sin embargo, en este mismo estudio realizado en 245 personas, el RPM unilateral tuvo poco valor localizador.<sup>2</sup> En nuestro reporte, aunque

todos los sujetos sometidos al estudio de IRMf presentaban RPM bilateral, 75% fueron ipsilaterales a la región o sitio de evocación y 25% contralateral.

En nuestro estudio, la IRMf permitió identificar parcialmente la integración del RPM. Específicamente la relacionada con la latencia prolongada o "aferente" al mostrar zonas de activación parietales contralaterales al sitio de evocación, independientemente de la respuesta clínica observada. Es probable que los tiempos de latencia eferente del RPM sean más cortos y que la integración a nivel del tallo cerebral requiera de métodos más sensibles para su detección o de la instrumentación de distintos paradigmas.

#### REFERENCIAS

1. Owen G, Mulley GP. The palmomental reflex: a useful clinical sign? *J Neurol Neurosurg Psychiatry* 2002; 73: 113-15.
2. Gotkine M, Haggiag S, Abramsky O, Biran I. Lack of hemispheric localizing value of the palmomental reflex. *Neurology* 2005; 64: 1656.
3. Brown DL, Smith T, Knepper L. Evaluation of five primitive reflexes in 240 young adults. *Neurology* 1998; 51: 322.
4. Marinesco G, Radovici A. Sur un reflexe cutane nouveau: reflexe palmo-mentonnier. *Rev Neurol* 1920; 27: 237-40.
5. Jacobs L, Gossman MD. Three primitive reflexes in normal adults. *Neurology* 1980; 30: 184-9.
6. Marti-Vilalta JL, Graus F. The palmomental reflex clinical study of 300 cases. *Eur Neurol* 1984; 23: 12-16.
7. Caccia MR, Galimberti V, Valla P, Osio M, Dezuanni E, Mangoni A. The palmomental reflex from mechanical stimulation in normal man: normative data. *Electromyogr Clin Neurophysiol* 1991; 31: 151-6.
8. Little TM, Masotti RE. The palmo-mental reflex in normal and mentally retarded subjects. *Dev Med Child Neurol* 1974; 16: 59-63.
9. Otomo E. The palmomental reflex in the aged. *Geriatrics* 1965; 20: 901-5.
10. Liao KK, Chen JT, Lai KL, Lin CY, Liu CY, Kao CD, Lin YY, Wu ZA. Brainstem excitability is increased in subjects with palmomental reflex. *J Formos Med Assoc* 2007; 106: 601-7.



**Correspondencia:** Dr. José Luis Ruiz Sandoval  
Servicio de Neurología y Neurocirugía. Hospital Civil de Guadalajara  
"Fray Antonio Alcalde".  
Hospital 278, Col. El Retiro, Torre de Especialidades, 8vo piso.  
Guadalajara, Jal., México, C.P. 44280.  
Tel.: (33) 3 613-4016; Fax: (33) 3 614-1121.  
Correo electrónico: jorulej-1nj@prodigy.net.mx