

## Neuromielitis óptica de Devic: Reporte de caso

Chiquete Erwin,<sup>\*,\*\*</sup> Ochoa-Guzmán Ana,<sup>\*\*\*</sup>  
 Navarro-Bonnet Jorge,<sup>\*\*\*</sup> Gutiérrez-Plascencia Patricia,<sup>\*\*\*</sup> Ruiz-Sandoval José Luis<sup>\*\*\*\*,\*\*\*\*\*</sup>

\* Servicio de Medicina Interna. Hospital Civil de Guadalajara "Fray Antonio Alcalde"; Guadalajara, Jalisco, México.

\*\* Departamento de Clínicas Médicas. División de Disciplinas Clínicas.

Centro Universitario de Ciencias de la Salud. Universidad de Guadalajara; Guadalajara, Jalisco, México.

\*\*\* Servicio de Neurología y Neurocirugía. Hospital Civil de Guadalajara "Fray Antonio Alcalde"; Guadalajara, Jalisco, México.

\*\*\*\* Departamento de Neurociencias. Centro Universitario de Ciencias de la Salud. Universidad de Guadalajara; Guadalajara, Jalisco, México.

### INTRODUCCIÓN

La neuromielitis óptica, o enfermedad de Devic, es un padecimiento desmielinizante, inflamatorio e idiopático del sistema nervioso central, caracterizado por ataques, a menudo recurrentes y no simultáneos, de neuritis óptica y mielitis transversa extendida longitudinalmente.<sup>1-3</sup> Debido a la presencia de neuritis óptica y dada su naturaleza desmielinizante y comportamiento clínico recurrente, se le consideró por muchos años como una variante de esclerosis múltiple (EM). Actualmente se sabe que la enfermedad de Devic es una entidad clínica aparte, por sus características inmunopatológicas, comportamiento clínico, pronóstico y respuesta al tratamiento distintos a la EM.<sup>1-6</sup> Los autoanticuerpos séricos dirigidos contra el canal acuaporínico (AQP4) distinguen el proceso inmunopatogénico de la enfermedad de

Devic, constituyendo así un marcador muy sensible y específico para esta entidad.<sup>6</sup>

Presentamos aquí el caso de una mujer en su quinta década de la vida cuyo primer evento en el curso de la neuromielitis óptica de Devic fue un episodio de neuritis óptica ocurrida cinco años antes del evento de mielitis transversa aguda que condujo a su diagnóstico, cuando los estudios de neuroimagen y la determinación de anticuerpos anti-AQP4 (también conocidos como NMO-IgG) fueron definitorios de esta enfermedad. Se discute además la evolución clínica e imagenológica de este caso ejemplar, así como los avances más notables en el diagnóstico y manejo. Hasta donde sabemos, no existe aún en la literatura científica en el idioma español el reporte de un caso de enfermedad de Devic, aplicando los nuevos criterios de diagnóstico propuestos en 2006 por los descubridores de los anti-AQP4.<sup>7-9</sup>

### RESUMEN

La neuromielitis óptica de Devic es una condición clínica infrecuente caracterizada por la combinación, a menudo no simultánea, de episodios monofásicos o recurrentes de neuritis óptica y mielitis transversa extendida longitudinalmente. Es de naturaleza autoinmune y desmielinizante, que por su comportamiento recurrente, fue considerada en el pasado como una variante poco común de la esclerosis múltiple (EM). Sin embargo, características en su presentación clínica y particularmente descubrimientos muy recientes han permitido caracterizar mejor a la enfermedad de Devic y distinguirla de la esclerosis múltiple. En especial, se ha descrito el sustrato autoinmune de la enfermedad de Devic, protagonizado por la presencia de autoanticuerpos dirigidos contra el canal acuaporínico 4 (AQP4). Presentamos aquí el caso de una mujer de 49 años, cuyo primer evento clínico de desmielinización fue el de una neuritis óptica, ocurrida cinco años antes del diagnóstico definitivo de enfermedad de Devic, cuando se presentó un evento de mielitis transversa aguda positiva a anti-AQP4. Se

### *Devic's neuromyelitis optica: case report*

#### ABSTRACT

*Devic's neuromyelitis optica is an infrequent clinical condition characterized by the combination, rarely simultaneous, of monophasic or recurrent episodes of optic neuritis and longitudinally extensive transverse myelitis. It is autoimmune and demyelinating in nature, and due to its recurrent behavior, it was considered in the past as an unusual variant of multiple sclerosis (MS). However, characteristics in clinical presentation and particularly very recent discoveries have permitted to better characterize Devic's disease and to distinguish it from MS. Specially, it has been described the autoimmune substrate of Devic's disease, characterized by the presence of autoantibodies against aquaporin-4 (AQP4). Here we present the case of a 49-year-old Hispanic white woman whose first event was an optic neuritis that appeared 5 years before definite diagnosis could be done, when an event of an anti-AQP4-positive acute transverse myelitis occurred. To our knowledge, this is the first*

gún sabemos, este es el primer reporte en la literatura científica en castellano de un caso típico de neuromielitis óptica con evidencia de anti-AQP4. Se presenta además la evolución imagenológica y clínica de este caso ejemplar, con una breve revisión sobre el diagnóstico y manejo de la enfermedad.

Palabras clave: Anticuerpos anti-acuaporina-4, anti-AQP4, desmielinización, enfermedad de Devic, mielitis, neuritis óptica, neuromielitis óptica, NMO, NMO-IgG.

*description in the Spanish literature of a typical neuromyelitis optica case with anti-AQP4 evidence. Here it is also presented the imagenological and clinical evolution of this paradigmatic case, with a brief review on the diagnosis and management of this entity.*

*Key words: Anti-aquaporin-4 antibodies, Anti-AQP4, demyelination, Devic's disease, myelitis, NMO, neuromyelitis optica, NMO-IgG, optic neuritis.*

## REPORTE DE CASO

Una mujer de 49 años de edad se presentó a nuestro Servicio de Neurología con una historia actual de debilidad generalizada, cefalea, parestesias en miembros superiores y calambres importantes en miembro pélvico derecho. Su padecimiento neurológico comenzó 5 años previos, con un evento de dolor ocular derecho súbito e intenso, que evolucionó hasta amaurosis monocular en 4-5 días y que duró aproximadamente una semana, para luego presentarse recuperación gradual. En aquel evento en otra institución se le dio el diagnóstico de neuritis óptica, pero no recibió tratamiento específico. Cuatro años después (uno previo al motivo más reciente de consulta) presentó un cuadro caracterizado por vértigo, náusea, vómitos, hemiparesia e hipoestesia izquierdos, con parestesias referidas como "generalizadas". Se realizaron en aquel momento en otro hospital tomografía axial computada (TAC) de cráneo

reportada como normal y una resonancia magnética nuclear (RMN) cráneo-espinal que reveló una lesión que por sus características se describió en aquel reporte como "sugestiva de esclerosis múltiple". Se prescribieron en esa ocasión esteroides IV y posteriormente se instaló prednisona VO a dosis de 1 mg/kg de peso en esquema gradual de reducción. Unos meses previos a su ingreso presentó aproximadamente tres eventos clínicos similares (caracterizados por vértigo, náusea, debilidad y parestesias), agregándose en el último cuadro (4 meses antes de ser conocida por nosotros) calambres de miembros pélvicos y hemiparesia derecha. En ningún momento la paciente requirió soporte ventilatorio mecánico. En un panel de exámenes paraclínicos realizados en otra institución, unos 9 meses antes de su arribo a nuestro hospital, se reportaron los siguientes hallazgos relevantes: bandas oligoclonales en LCR negativas, análisis citológico y cultivos de LCR negativos, anticuerpos anti-AQP4 positivos; ANAs, anti-Lyme, c-ANCA,

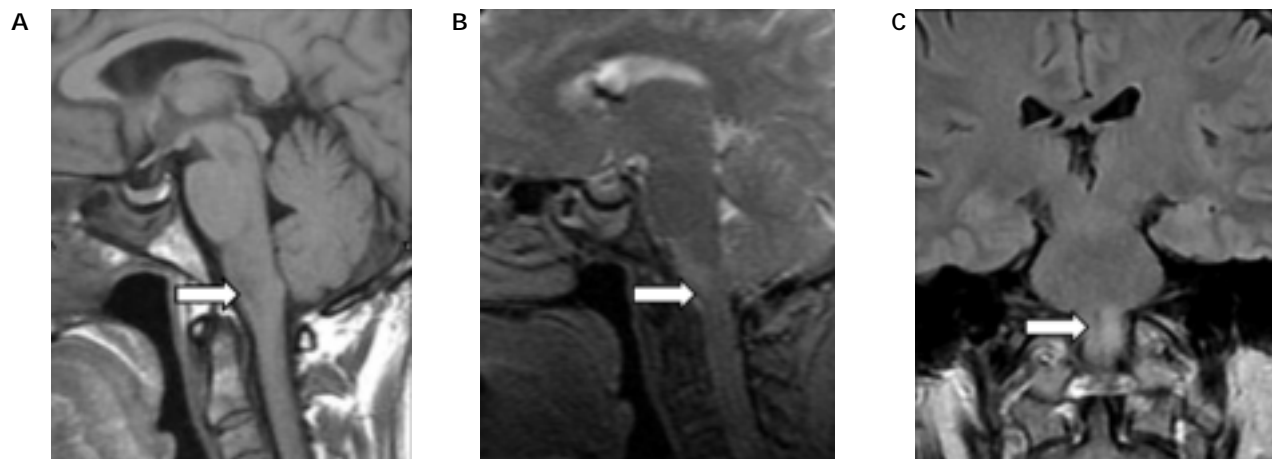


Figura 1. RMN de cráneo realizada en otra institución, nueve meses antes de la presentación de la paciente a nuestro hospital. A. Corte sagital en secuencia T1, que muestra una zona de hipointensidad en bulbo raquídeo. B. Corte sagital en secuencia T2, que muestra en la misma zona la lesión hiperintensa. C. Corte coronal en secuencia FLAIR que muestra la misma lesión, con notable hiperintensidad, en bulbo raquídeo.

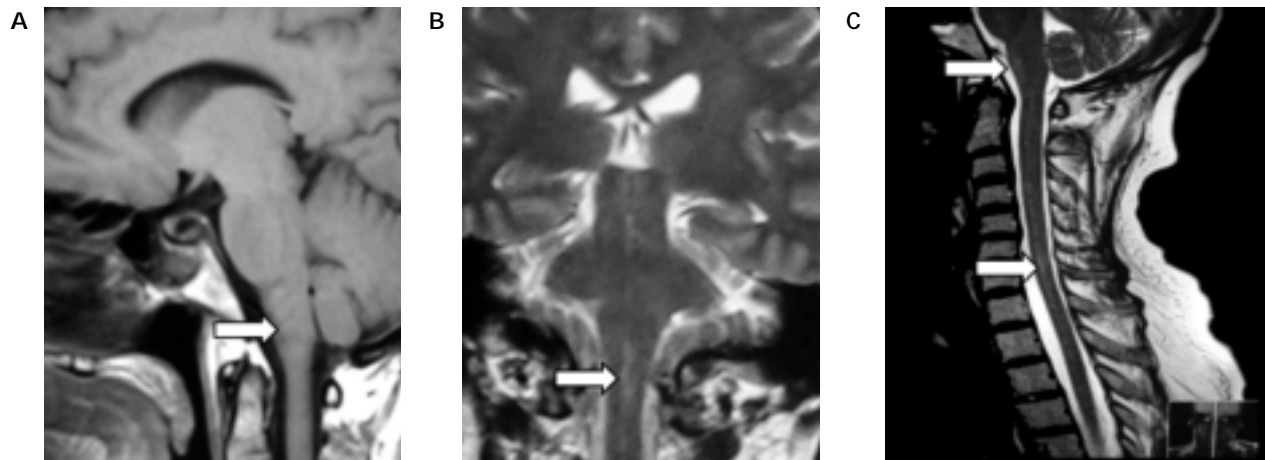


Figura 2. RMN de cráneo (A y B) y espina (C) realizada en nuestra institución, cinco años después del primer episodio clínico de la enfermedad de Devic (aún sin diagnóstico) caracterizado por un ataque de neuritis óptica, un año después del primer evento de mielitis aguda y nueve meses después del último. A. Corte sagital en secuencia T1, que muestra una regresión casi total de la lesión hipointensa del bulbo raquídeo, observada en la Figura 1. B. Corte coronal en secuencia T2, que muestra en la misma zona la lesión hiperintensa prácticamente resuelta. C. Corte sagital de la médula espinal en secuencia T2 que muestra la lesión bulbar con menor intensidad a la de las imágenes de la Figura 1, pero con la presencia de lesiones hiperintensas esparcidas a lo largo de la médula espinal, desde el bulbo raquídeo hasta la región torácica alta.

proteinasas-3, anti-mieloperoxidasa, SSA, SSB y hemocultivos normales o negativos; una TAC de cráneo normal, con RMN de cráneo con lesión hipointensa en T1 e hiperintensa en secuencia T2 y FLAIR en bulbo raquídeo (Figura 1). Una nueva RMN de región cráneo-espinal, tomada en nuestra institución para su evaluación clínica más reciente ya mostró lesiones hiperintensas escasas ("esparcidas") en secuencia T2 que se extendían desde la unión bulbo-medular hasta la región torácica alta (Figura 2); con menor "carga" en región bulbar, pero mayor en médula espinal, en comparación con las realizadas nueve meses antes.

## DISCUSIÓN

Aunque ya existían reportes un tanto vagos sobre casos de neuromielitis óptica en la segunda mitad del siglo XIX, este padecimiento fue caracterizado en la serie de casos más grande hasta ese momento en 1894 por Eugéne Devic.<sup>3-5</sup> Sin embargo, fue hasta el siglo XXI, en el año 2004, cuando quedó completamente clara la diferencia fundamental entre la neuromielitis óptica y la EM, momento en que Lennon y cols. reportaron la presencia de un autoanticuerpo dirigido contra AQP-4 (NMO-IgG), presente en la gran mayoría de pacientes con enfermedad de Devic clínicamente definida mediante los criterios de diagnóstico propuestos en 1999 por médicos de la Clínica Mayo.<sup>6</sup> Para su detección en el

reporte original se empleó inmunofluorescencia indirecta con un sustrato de tejido de ratón. Se incluyeron en aquél reporte a 102 pacientes norteamericanos con neuromielitis óptica o alta sospecha de ella, 22 pacientes japoneses con la llamada "esclerosis múltiple óptico-espinal" y 75 controles (EM, mielopatías, neuropatías ópticas y misceláneos).<sup>6</sup> Este autoanticuerpo se encontró ser muy específico para neuromielitis óptica de Devic o un síndrome de alto riesgo (eventos clínicos aislados de neuritis óptica o mielitis transversa extendida longitudinalmente), reportando una sensibilidad de 73% y especificidad de 91%.<sup>6</sup> Sin embargo, aún con los ensayos más sensibles, 10-25% de los pacientes diagnosticados con neuromielitis óptica son seronegativos para anti-AQP4.<sup>6,10,11</sup> No es claro si la negatividad representa sensibilidad subóptima del ensayo, inadecuados criterios clínicos diagnósticos o un desorden autoinmune relacionado que tenga otro autoantígeno diferente.<sup>6</sup> La tabla 1 muestra la frecuencia de positividad para anti-AQP4 en diversas condiciones que semejan neuromielitis óptica.<sup>6,10,11</sup>

Una pista reciente en el papel de la autoinmunidad en la neuromielitis óptica de Devic fue la asociación con enfermedades autoinmunes como tiroiditis, lupus eritematoso sistémico o síndrome de Sjögren en 10-40%.<sup>11</sup> Anticuerpos antinucleares fueron detectados en el suero de 50% de los pacientes con NMO. Anticuerpos no órgano-específicos (particularmente anti-Ro) se observan más frecuentemente en el sue-

**Tabla 1**

Positividad a anti-AQP4 (NMO-IgG) en diversas condiciones que forman parte del diagnóstico diferencial de la enfermedad de Devic (los porcentajes son aproximados, basados en las diferentes publicaciones al respecto)

	<i>Neuromielitis óptica de Devic</i>	<i>Mielitis longitudinal aislada</i>	<i>Neuritis óptica aislada</i>	<i>EM variante óptico-espinal</i>	<i>EM clásica</i>
<i>Anti-AQP4 en suero</i>	60-90%	50%	14%	54-60%	0%

*Anti-AQP4: anticuerpos anti-acuaporina 4; EM: esclerosis múltiple.*

ro de pacientes con mielitis transversa recurrente, o neuromielitis óptica recurrente (77%), que en los que tienen un curso monofásico de la enfermedad (33%).<sup>11</sup>

El canal AQP4 es de naturaleza proteica y está principalmente localizado en la barrera hematoencefálica, piamadre, sub-piamadre, espacios de Virchow-Robin y microvasculatura de la sustancia blanca y gris del cerebelo, mesencéfalo y médula espinal.<sup>1-5</sup> Así, este canal se encuentra precisamente en tejidos en íntimo contacto con el líquido cefalorraquídeo (LCR). Se desconoce el acontecimiento que provoca la generación de anti-AQP; sin embargo, se piensa que se trata de una combinación de susceptibilidad genética y algún factor(es) ambiental(es) aún no identificado(s). No obstante, el fondo autoinmune implica a anticuerpos anti-AQP4. Los anti-AQP4 se pueden detectar en pacientes con neuritis óptica recurrente sin mielitis, así como también en casos con un solo ataque de mielitis aguda sin neuritis óptica.<sup>6</sup>

## DIAGNÓSTICO

Lo común es que los ataques de neuritis óptica sean unilaterales y precedentes a la mielitis, pero episodios de neuritis óptica bilateral y neuromielitis óptica simultánea también se han descrito.<sup>7-9,12,13</sup> El intervalo entre la presentación de la mielitis y la neuritis óptica suele ser de años a décadas, pero en raras ocasiones se puede presentar el siguiente evento definitorio en semanas a meses después de un primer evento, antes de la recuperación total o parcial.<sup>12</sup> El dolor ocular con pérdida de la visión y mielitis con paraplejía o paraparesia, pérdida de la sensibilidad por debajo de la lesión y disfunción vesical son las típicas manifestaciones de la neuromielitis óptica. Cuando la mielitis cervical se extiende hacia el encéfalo puede originar falla respiratoria aguda neurogénica, las cuales se presentan rara vez en la EM.<sup>1-9</sup> Otras manifestaciones comunes de desmielinización de la médula espinal son los espasmos tónicos paroxísticos de las extremidades y tronco (como en nuestra paciente), que suelen ser recurrentes, dolorosos y con duración de entre 20 y 45 segundos.

Puede estar presente el signo de Lhermitte, pero sólo delata la existencia de una lesión medular cervical.<sup>1-5,7</sup>

Los pacientes con neuromielitis óptica tienen un inicio en edades avanzadas, las mujeres son las más frecuentemente afectadas y su curso es más severo.<sup>1-3</sup> El máximo déficit clínico se podría esperar después de semanas o meses de un ataque agudo. En un 60% las recaídas ocurren dentro del primer año y en 90% dentro de los primeros tres años después del diagnóstico.<sup>12-14</sup> Dentro de los cuatro años del inicio de la enfermedad, más de 50% de los pacientes quedan ciegos de uno o ambos ojos a causa de la neuritis óptica.<sup>14</sup> Dentro de los factores de mal pronóstico contamos a la asociación con lupus eritematoso u otras enfermedades autoinmunitarias. La muerte por lo general está asociada a falla respiratoria neurogénica y a eventos que siguen a ésta.

Las imágenes del encéfalo tomadas al inicio de la enfermedad suelen ser normales. Una excepción a esto es durante los ataques de neuritis óptica, en donde se observa un aumento en la captación del nervio óptico cuando se administra gadolinio.<sup>15</sup> Sin embargo, a largo plazo, más de la mitad de los pacientes muestran anomalías en el estudio de RMN, caracterizadas por lesiones en sustancia blanca que no son típicas de la EM, pero que pueden confundir al clínico. Estas lesiones del parénquima cerebral son usualmente asintomáticas y en la mayoría de los casos reversibles.<sup>15</sup> Las lesiones en SNC suelen localizarse en áreas enriquecidas con AQP4, especialmente el tercer y cuarto ventrículos, a diferencia de la EM, en la que las lesiones suelen agruparse preferentemente en torno a los ventrículos laterales.<sup>4,5</sup> Estas zonas de desmielinización suelen ser más grandes, en menor número y de límites menos definidos, en comparación con EM. Además, no se ha demostrado que en la enfermedad de Devic exista alteración de la sustancia gris, ni alteración clínica en las funciones mentales superiores; otras diferencias respecto a EM.<sup>15</sup> La mielitis aguda de la enfermedad de Devic se describe como de tipo transversa, pero extendida longitudinalmente, definida como lesiones

Tabla 2

Criterios de diagnóstico para la enfermedad de Devic. Es requerido que se completen los dos criterios absolutos con al menos dos de apoyo y suplementarios para hacer el diagnóstico definitivo. Sin embargo, estos criterios no son 100% sensibles o específicos de la enfermedad definida clínica e histopatológicamente (sensibilidad y especificidad > 85%, según la serie reportada)

*Criterios absolutos*

1. Neuritis óptica.
2. Mielitis aguda.

*Criterios de apoyo o suplementarios*

1. RMN cerebral que no cumple criterios para EM.
2. RMN de médula espinal con una lesión extendida a 3 o más segmentos vertebrales contiguos.
3. Presencia de anti-AQP4 en suero.

**Anti-AQP4:** Anticuerpos anti-acuaporina 4. **EM:** Esclerosis múltiple. **RMN:** Resonancia magnética nuclear.

en RMN en T2 y FLAIR que involucran más de tres segmentos vertebrales contiguos y de localización central.<sup>16-18</sup> En T1, estas lesiones pueden ser hipointensas, indicando necrosis y cavitación, mientras que si muestran realce con la administración de gadolinio, indican inflamación activa.<sup>18</sup>

El análisis de LCR no define el diagnóstico de la neuromielitis óptica, pero es útil para descartar otras enfermedades, entre ellas a la EM.<sup>3,5</sup> Se puede observar elevación de las proteínas o pleocitosis con predominio de neutrófilos en la mitad de los casos. Las bandas oligoclonales se observan en una minoría de pacientes con enfermedad de Devic y su presencia debe hacer dudar de este diagnóstico.<sup>3</sup> Ante tal escenario, la determinación de anti-AQP4 es caso determinante del diagnóstico de neuromielitis óptica.

En 2006 Wingerchuk y cols. propusieron nuevos criterios de diagnóstico de la neuromielitis óptica, basados en los anteriores de 1999, pero incluyendo ahora la presencia de anti-AQP4 (Tabla 2).<sup>19</sup>

## TRATAMIENTO

Quizá debido a la rareza de la enfermedad de Devic, los tratamientos propuestos para esta entidad distan mucho de ser ideales y no existen adecuados ensayos clínicos aleatorizados que prueben sistemáticamente las distintas estrategias propuestas.<sup>20</sup> El tratamiento de una exacerbación puede iniciarse con esteroides intravenosos (1,000 mg / día de metilprednisolona, por tres a cinco días consecutivos).<sup>20-22</sup> Dosis de mantenimiento con < 10 mg/día de prednisona posiblemente sean de poco valor clí-

nico.<sup>22</sup> La plasmaféresis debe ser considerada para pacientes que no presentan una mejoría satisfactoria o si presentan un síndrome clínico severo.<sup>20,21</sup> Los anticuerpos anti-AQP4 se elevan rápidamente después de la plasmaféresis, lo cual hace dudar sobre su utilidad como tratamiento único o inicial. El inicio temprano de la plasmaféresis es recomendado especialmente en los pacientes con mielitis cervical severa que tienen alto riesgo de depresión respiratoria de origen neurogénico.<sup>20,21</sup> Se recomienda recambiar una a cinco veces el volumen del plasma, por recambio, por dos semanas; un protocolo bastante diferente al recomendado en otros trastornos autoinmunes agudos.<sup>20,21</sup> En el control de la producción de anticuerpos, la azatioprina (2-3 mg/kg día o 100 mg al día) puede ser utilizada durante la fase de remisión, a menudo en combinación con prednisona VO (dosis de 1 mg/kg día).<sup>21</sup> La infusión intravenosa de mitoxantrona (12 mg/m<sup>2</sup> mensualmente por seis meses seguidos, luego tres tratamientos adicionales cada tres meses) parece reducir las recaídas.<sup>23</sup> El rituximab, un anticuerpo monoclonal con acción selectiva de supresión de células B, representa una opción atractiva (dosis de 375 mg/m<sup>2</sup>).<sup>24</sup> Muy importantemente, el interferón beta puede exacerbar las lesiones y el cuadro clínico, por lo que no se recomienda su uso en la enfermedad de Devic.<sup>25</sup>

## CONCLUSIÓN

La neuromielitis óptica de Devic es un trastorno autoinmune y desmielinizante que se parece a la EM, pero con importantes diferencias inmunopatológicas, clínicas, de pronóstico y respuesta al tratamiento. Aunque el diagnóstico diferencial pudiera ser en ocasiones difícil, sobre todo ante la presencia de un primer episodio clínico aislado, su correcta caracterización clínica es crucial para el manejo eficaz. Es actualmente necesario incorporar a la práctica clínica la determinación de anti-AQP4 en un paciente con historia de neuritis óptica más mielitis aguda. Ante el caso de un paciente con un primer evento de mielitis transversa extendida longitudinalmente, o bien, con un episodio aislado de neuritis óptica, en ausencia de criterios clínicos sugestivos o definitorios de EM; determinar la presencia de anti-AQP4 es muy útil, pues aunque no se haya cumplido aún con los criterios para el diagnóstico definitivo de neuromielitis óptica, la presencia de anti-AQP4 sí puede ayudar a distinguir a un paciente con altas probabilidades de desarrollar enfermedad de Devic, de un paciente que presenta alguna forma clínica de EM.



## REFERENCIAS

1. Wingerchuk DM, Lennon VA, Lucchinetti CF, Pittock SJ, Weinshenker BG. The spectrum of neuromyelitis optica. *Lancet Neurol* 2007; 6: 805-15.
2. Pittock SJ. Neuromyelitis optica: a new perspective. *Semin Neurol* 2008; 28: 95-104.
3. Weinshenker BG, Wingerchuk DM. Neuromyelitis optica: clinical syndrome and the NMO-IgG autoantibody marker. *Curr Top Microbiol Immunol* 2008; 318: 343-56.
4. Barriga JD, Roncallo Del Portillo A. Neuromielitis óptica: Estado del arte. *Salud Uninorte. Barranquilla (Col.)* 2007; 23: 204-19.
5. Chiquete E, Navarro-Bonnet J, Ayala-Armas R, Gutiérrez-Gutiérrez N, Solórzano-Meléndez A, Rodríguez-Tapia D, Gómez-Rincón M, et al. Neuromielitis óptica: Una actualización clínica. *Rev Neurol* 2010 [En prensa].
6. Lennon VA, Wingerchuk DM, Kryzer TJ, Pittock SJ, Lucchinetti CF, Fujihara K, Nakashima I, Weinshenker BG. A serum autoantibody marker of neuromyelitis optica: distinction from multiple sclerosis. *Lancet* 2004; 364: 2106-12.
7. Sebastián de la Cruz F, López-Dolado E. [Devic's optic neuromyelitis: analysis of 7 cases]. *Rev Neurol* 1999; 28: 476-82.
8. Echevarría G, Tróccolli G, D'Annuncio E, Gutiérrez O. [Devic's optic neuromyelitis: presentation as an inflammatory spinal tumour]. *Rev Neurol* 2001; 33: 41-4.
9. Bueno V, Hernández M, Ponce MA, Guerrero AL. [Diagnostic difficulties in Devic's neuromyelitis]. *Rev Neurol* 1999; 28: 341-2.
10. Saiz A, Zuliani L, Blanco Y, Tavalato B, Giometto B, Graus F; Spanish-Italian NMO Study Group. Revised diagnostic criteria for neuromyelitis optica (NMO). Application in a series of suspected patients. *J Neurol* 2007; 254: 1233-7.
11. Pittock SJ, Lennon VA, de Seze J, Vermersch P, Homburger HA, Wingerchuk DM, Lucchinetti CF, Zéphir H, Moder K, Weinshenker BG. Neuromyelitis optica and non-organ specific autoimmunity. *Arch Neurol* 2008; 65: 78-83.
12. Wingerchuk DM, Hogancamp WF, O'Brien PC, Weinshenker BG. The clinical course of neuromyelitis optica (Devic's syndrome). *Neurology* 1999; 53: 1107-14.
13. O'Riordan JI, Gallagher HL, Thompson AJ, Howard RS, Kingsley DP, Thompson EJ, McDonald WI, Miller DH. Clinical, CSF, and MRI findings in Devic's neuromyelitis optica. *J Neurol Neurosurg Psychiatry* 1996; 60: 382-87.
14. Wingerchuk DM, Weinshenker BG. Neuromyelitis optica: clinical predictors of a relapsing course and survival. *Neurology* 2003; 60: 848-53.
15. Ali EN, Buckle GJ. Neuroimaging in multiple sclerosis. *Neurol Clin* 2008; 27: 203-19.
16. Gómez-Argüelles JM, Sánchez-Solla A, López-Dolado E, Díez-De la Lastra E, Florensa J. Miellitis transversa aguda: revisión clínica y algoritmo de actuación diagnóstica. *Rev Neurol* 2009; 49: 533-40.
17. Pandit L. Transverse myelitis spectrum disorders. *Neurol India* 2009; 57: 126-33.
18. Krampal W, Aboul-Enein F, Jecel J, Lang W, Fertl E, Hruby W, et al. Spinal cord lesions in patients with neuromyelitis optica: a retrospective long-term MRI follow-up study. *Eur Radiol* 2009; 19: 2535-43.
19. Wingerchuk DM, Lennon VA, Pittock SJ, Lucchinetti CF, Weinshenker BG. Revised diagnostic criteria for neuromyelitis optica. *Neurology* 2006; 66: 1485-9.
20. Okamoto T, Ogawa M, Lin Y, Murata M, Miyake S, Yamamura T. Treatment of neuromyelitis optica: Current debate. *Ther Adv Neurol Disord* 2008; 1: 43-52.
21. Cree B. Neuromyelitis optica: diagnosis, pathogenesis, and treatment. *Curr Neurol Neurosci Rep* 2008; 8: 427-33.
22. Watanabe S, Misu T, Miyazawa I, Nakashima I, Shiga Y, Fujihara K, Itoyama I. Low-dose corticosteroids reduce relapses in neuromyelitis optica: a retrospective analysis. *Mult Scler* 2007; 13: 968-74.
23. Weinstock-Guttman B, Ramanathan M, Lincoff N, Napoli SQ, Sharma J, Feichter J, Bakshi R. Study of mitoxantrone for the treatment of recurrent neuromyelitis optica (Devic disease). *Arch Neurol* 2006; 63: 957-63.
24. Jacob A, Weinshenker BG, Violich I, McLinskey N, Krupp L, Fox RJ, Wingerchuk DM, et al. Treatment of neuromyelitis optica with rituximab: retrospective analysis of 25 patients. *Arch Neurol* 2008; 65: 1443-8.
25. Warabi Y, Matsumoto Y, Hayashi H. Interferon beta-1b exacerbates multiple sclerosis with severe optic nerve and spinal cord demyelination. *J Neurol Sci* 2007; 252: 57-61.



**Correspondencia:** Dr. José L. Ruiz-Sandoval  
Servicio de Neurología,  
Hospital Civil de Guadalajara "Fray Antonio Alcalde",  
Hospital 278, Guadalajara Jalisco México.  
C.P. 44280. Tel.: 52(33)3613-4016,  
Fax: 52(33)3614-1121, 52(33)3825-2741  
Correo electrónico: jorulej-1nj@prodigy.net.mx