

Hiperactividad simpática paroxística: Descripción de dos casos pediátricos y revisión de la literatura

Domínguez-Jiménez Esmeralda,* Piña-Ramírez Berenice Marisol,* García-Ramírez Jorge Luis,* Lambert-Cerda Carlos,** Arellano-De la Hoz Juan de Dios,*** Bravo-Oro Antonio*

*Departamento de Neuropediatría; Hospital Central "Dr. Ignacio Morones Prieto"; San Luis Potosí, México. **Departamento de Radiología; Hospital Central "Dr. Ignacio Morones Prieto"; San Luis Potosí, México. *** Departamento de Radiología; Hospital Ángeles CMP; San Luis Potosí, México.

INTRODUCCIÓN

Las alteraciones en las funciones autonómicas son bien conocidas en la fase aguda de recuperación posterior a un traumatismo craneoencefálico (TCE),¹⁻³ asociadas con patologías como agenesia del cuerpo calloso, tumoraciones supraselares o diencefálicas, hidrocefalia, hemorragia subaracnoidea, hipoxia y lesiones medulares.⁴⁻⁸

Los afectados muestran aparición insidiosa y recurrente de episodios autolimitados de hipertensión

arterial, taquicardia, taquipnea, hiperhidrosis, disminución del nivel de conciencia, aumento del tono muscular con postura en extensión, hipertermia, sialorrea y midriasis, con duración de hasta 10 horas.^{9,10}

Penfield probablemente haya sido el primer autor en publicar un caso con manifestaciones de hiperactividad simpática en 1929, otorgándole el nombre de "epilepsia diencefálica" a la entidad.¹¹ Sin embargo, dada la ausencia de actividad epileptiforme en la mayoría de los casos, el desorden recibió otras de-

RESUMEN

Introducción: La hiperactividad simpática paroxística consiste en episodios autolimitados de hipertensión arterial, taquicardia, taquipnea, hiperhidrosis, disminución del nivel de conciencia, aumento del tono muscular con postura en extensión, hipertermia, sialorrea y midriasis. La entidad habitualmente se asocia a traumatismo craneoencefálico y a otros eventos con daño cerebral. Frecuentemente se retrasa su reconocimiento lo que incrementa la morbilidad y mortalidad. **Caso clínico:** Se describen dos infantes que desarrollaron tormenta simpática, el primero asociado con las secuelas de un traumatismo craneoencefálico severo y el segundo con hidrocefalia y encefalopatía hipóxica. **Discusión:** La fisiopatología de la entidad todavía es poco comprendida, dado que no hay certeza sobre el área anatómica afectada ni las alteraciones bioquímicas responsables de la sintomatología. Algunos mecanismos propuestos son hiperactividad en los centros excitadores simpáticos del tallo cerebral y diencefalo o trastornos secundarios a bloqueos por neurotransmisores. El sulfato de morfina y los beta bloqueadores son los medicamentos de elección para controlar las manifestaciones. En nuestros casos se utilizó baclofeno y propranolol con buen control del trastorno. **Conclusiones:** El trastorno debe sospecharse en pacientes con daño cerebral agudo de diversas etiologías. Su reconocimiento temprano es fundamen-

Paroxistic sympathetic hyperactivity: Description of two pediatric cases and literature review

ABSTRACT

Introduction: Paroxysmal sympathetic hyperactivity occurs in association with several conditions that affect central nervous system. The main clinical manifestations are self-limited episodes of hypertension, tachycardia, tachypnea, hyperhidrosis, alterations in level of consciousness, excessive salivation, hypertonia with extensor posture, fever and pupillary dilation. Recognition is often delayed, which increases the morbidity and mortality. **Case report:** We report two pediatric cases that developed sympathetic storm, one of them after a severe cranial trauma and the second case associated to hydrocephalus and hypoxic encephalopathy. **Discussion:** The pathophysiology remains unclear. Limited knowledge exist about the cerebral area involved or the specific biochemical abnormalities responsible for the syndrome. Some of the proposed mechanisms include heightened activity of the sympathoexcitatory centers in diencephalon or brainstem, with alterations in neurotransmitters. The pharmacological management with first-line drugs like morphine sulfate and beta-blockers are considered the most effective although the level of evidence is low as it is based on some small case reports. In our cases we use baclofen and propranolol with good control of the disorder.

tal para evitar estudios diagnósticos e intervenciones innecesarias e iniciar un tratamiento rápido y apropiado que modifique la evolución del síndrome.

Palabras clave: Baclofeno, hidrocefalia, hiperactividad simpática paroxística, propranolol, traumatismo craneocéfálico severo.

Conclusions: Early identification of paroxysmal sympathetic hyperactivity on high-risk patients is important to minimize unnecessary diagnostic testing and therapeutic interventions, as well as to promote timely and appropriate treatment and minimize secondary morbidity.

Key words: Baclofen, hydrocephaly, paroxysmal sympathetic hyperactivity, propranolol, traumatic brain injury,

nominaciones posteriormente como disautonomías, tormenta autonómica, tormenta simpática paroxística, crisis autonómicas, crisis diencefálicas, crisis disautonómicas, síndrome de disfunción disautonómica, entre otras.¹² En 2007 se propuso por varios autores nombrar al padecimiento como Hiperactividad Simpática Paroxística (HSP)^{10,12} sin que exista un consenso para nombrar esta entidad.

Se describen dos casos de HSP en pacientes pediátricos, en el primero el padecimiento inició posterior a TCE severo y en el segundo se presentó posterior a disfunción de válvula ventrículo peritoneal (VDVP) en un paciente con hidrocefalia y secuelas de encefalopatía hipóxica.

REPORTE DE CASOS

Caso 1

Adolescente de 14 años previamente sano que ingresó a nuestra institución posterior a sufrir atropellamiento. En sala de urgencias, la exploración física mostró hipertensión arterial, bradicardia, escala de Glasgow (GCS) 8/15, midriasis derecha, otorragia derecha con salida de material encefálico. Requirió intubación endotraqueal, sedación con midazolam y fentanilo, y se administró manitol en dosis única sin revertir la anisocoria. La tomografía de cráneo (TC) mostró un hematoma epidural temporoparietal derecho, hemorragia parenquimatosa parietal derecha, neumocráneo frontal, fractura conminuta temporal derecha y de piso medio derecho y hemorragia intraventricular (Figura 1). Se realizó drenaje del hematoma epidural y craniectomía por lesión en la duramadre con protrusión de masa encefálica. Posterior al procedimiento quirúrgico pasó a la Unidad de Terapia Intensiva Pediátrica (UTIP) con pupilas anisocóricas, reflejo fotomotor lento bilateral, bajo ventilación mecánica asistida, tratado con norepinefrina, fenitoína, vancomicina y meropenem, sedación con fentanilo y tiopental. A las 24 horas en

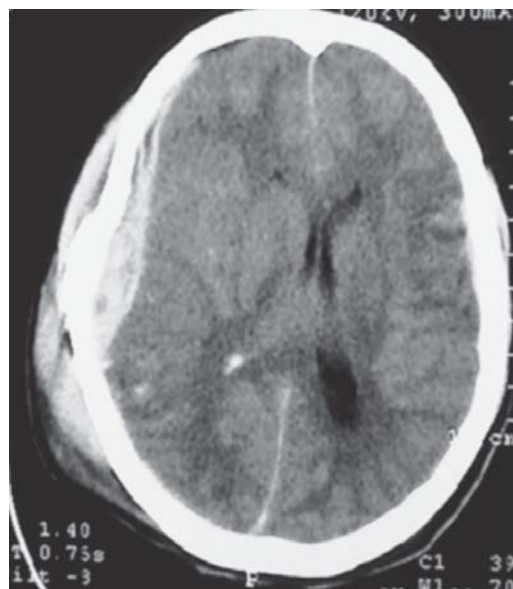

Figura 1. Tomografía de cráneo simple, con hematoma epidural y subdural derecho, que desplaza la línea media, edema cerebral moderado y hemorragia intraventricular derecha.

la TC se observó edema cerebral severo, por lo que se decidió realizar hemicraniectomía descompresiva. Un día después la TC sin desplazamiento de la línea media, con hemorragia intraventricular derecha, edema cerebral moderado e imagen de probable origen isquémico en región parietal derecha (Figura 2). A los nueve días del TCE se suspendió la sedación y la ventilación mecánica asistida. Permaneció con Glasgow de 10, indiferente al medio, no obedecía órdenes, emitía sonidos incomprensibles, anisocoria persistente, pero con reflejo fotomotor bilateral presente, respondió a estímulos dolorosos, muestra hiperreflexia, clonus y Babinski bilateral, hemiparético de hemicuerpo izquierdo. Se colocó sonda de gastrostomía por dificultad para la alimentación. Veinticinco días posteriores al traumatismo inició con episodios de taquicardia de 140-170 latidos por mi-

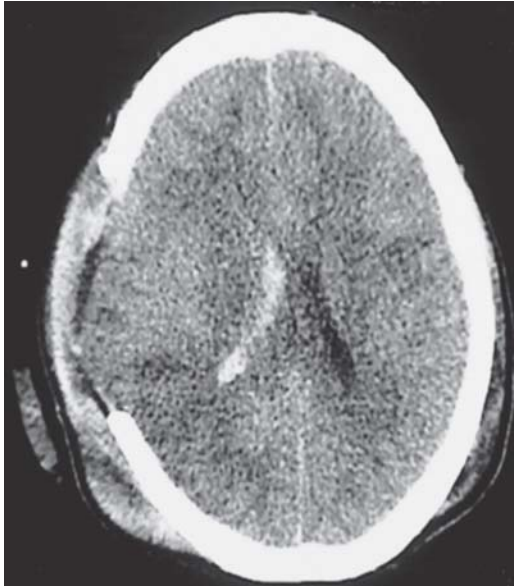

Figura 2. Tomografía de cráneo simple posterior a hemicraniectomía descompresiva, hemorragia intraventricular derecha, edema moderado a severo, imagen hipodensa en región parietal derecha por probables cambios isquémicos.

nuto, hipertensión arterial de 160-170/95-100, diaforesis, hipertermia de 39.5-40 °C, midriasis y aumento del tono generalizado con dos a tres horas de duración. Durante uno de los eventos se realizó EEG sin que evidenciara actividad paroxística, sólo se observó asimetría interhemisférica, con actividad lenta de alto voltaje sobre regiones frontocentrales derechas. Se continuó con carbamazepina, se descartó proceso infeccioso y se agregó propanolol a 1 mg/kg/día por sospecha de HSP. A las 48 horas de iniciado el beta bloqueador disminuyeron los eventos en número y duración. Egresó a los 35 días con eventos aislados de HSP de duración menor a 10 minutos. A los cuatro meses del traumatismo se encontró sin eventos disautonómicos y se colocó válvula de derivación ventrículo peritoneal (VDVP) por hidrocefalia secundaria a la hemorragia intraventricular (Figura 3).

Caso 2

Paciente de 18 meses de edad con antecedente de asfixia perinatal grave con hidrocefalia congénita tratada con colocación de VDVP, tiene retraso en el desarrollo psicomotor, no gatea, no camina y su lenguaje expresivo es escaso. Acudió por vómitos en proyectil e irritabilidad, se le diagnosticó disfunción valvular efectuándose permeabilización de la válvula. En las 48 horas siguientes se deterioró su estado

de conciencia, mostró datos de hipertensión intracraneal y paro cardiorrespiratorio durante 15 minutos; la TC con dilatación ventricular decidiendo realizarse recambio valvular (Figura 4). Posterior a la cirugía pasa a la UTIP, en sedación con midazolam y fentanil, además norepinefrina y medidas anti-edema cerebral. En las primeras horas postquirúrgicas con datos tomográficos de edema cerebral grave, se inició fenitoína por crisis convulsivas tónico clónicas generalizadas. Diez días después se retiró el aporte de aminas y la ventilación mecánica. Llegó a nuestra institución tras dos semanas del evento inicial con GCS 9/15, pupilas simétricas, reactivas, úlceras corneales, irritabilidad, espasticidad generalizada, hiperextensión de extremidades e hiperreflexia. En la toma rutinaria de signos vitales mostró eventos periódicos con hipertensión de 130-140/90-95, taquipnea de 30-35 por minuto, taquicardia de 150-160 por minuto, pupilas midriáticas de 5 mm, hipertermia de 39 °C, diaforesis, aumento de tono generalizado y posturas en descerebración durante 2 a 4 horas. El EEG durante uno de los eventos registró actividad lenta generalizada de alto voltaje sin actividad paroxística. Se sospechó HSP, por lo que se inició tratamiento con baclofeno 5 mg cada 12 horas, con aumento de dosis cada 72 horas hasta llegar a 10 mg cada 8 horas. La punción lumbar, los cultivos de sangre, orina y líquido cefalorraquídeo fueron normales; sin embargo, por la presencia de fiebre se inició tratamiento con

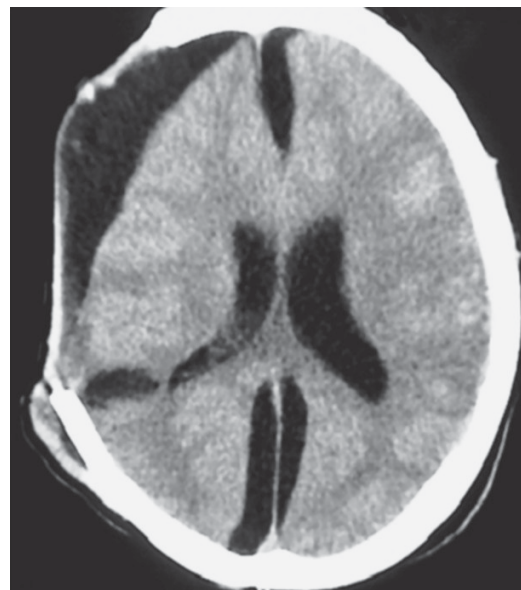

Figura 3. Tomografía de cráneo simple con higroma frontoparietal derecha y hoz cerebral izquierda, dilatación del sistema ventricular.

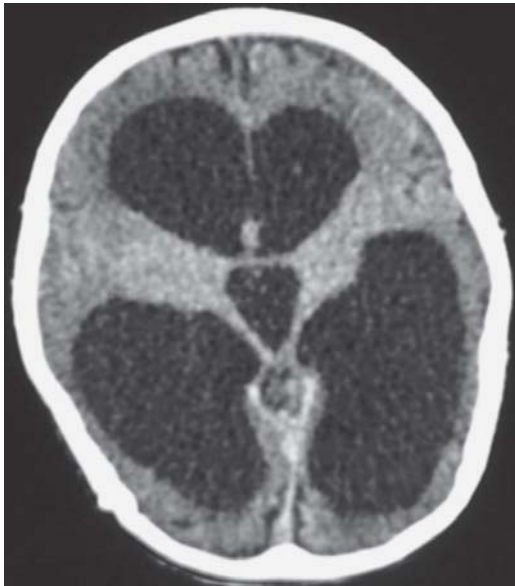

Figura 4. Tomografía de cráneo simple con dilatación del sistema ventricular con migración transependimaria. Pequeño hematoma subdural crónico frontal izquierdo.

meropenem y vancomicina. Egresó a los 40 días del internamiento sin HSP ni crisis epilépticas, con baclofeno a 2.5 mg/kg y carbamazepina. En la Resonancia Magnética se apreció dilatación del sistema ventricular bilateral y simétrico, tallo cerebral normal (Figura 5). Dos años después del evento el paciente presentó tetraplejía espástica, sin crisis convulsivas y continúa con baclofeno para control farmacológico de la espasticidad.

DISCUSIÓN

Se ha estimado que el cuadro de HSP puede desarrollarse en 7 a 33% de pacientes adultos internados en unidades de cuidados intensivos con TCE y daño cerebral.¹³⁻¹⁵ Krach reportó una incidencia de 14% en casos pediátricos, aunque hay pocos estudios sobre su prevalencia.¹⁶ Probablemente su incidencia esté subestimada por una falla en el reconocimiento de los síntomas y de la entidad. En la casuística retrospectiva de nuestra institución no se encontró que hubiera casos previos con HSP. Probablemente la falla en el diagnóstico se deba a la confusión del cuadro clínico con otras patologías como el síndrome de abstinencia alcohólica o a drogas, serotoninérgico o neuroléptico maligno y ante eventos de dolor, sepsis, infecciones del SNC, epilepsia, hemorragia intracraneal, enfermedad tromboembólica, hipoxia,

tormenta tiroidea, infarto agudo de miocardio y ansiedad.^{9,17} En la actualidad existen mejores recursos para la recuperación de pacientes con daño cerebral incluyendo la vigilancia por personal capacitado y monitorización de constantes vitales continúa por lo que la identificación de episodios como los de la HSP ha mejorado.

También han surgido criterios para el diagnóstico, algunos autores como Baguley, *et al.* lo basan en la presencia de cinco de las siguientes siete manifestaciones clínicas: taquicardia, hipertensión, hipertermia, taquipnea, distonía, postura extensora y sudoración.¹ Una propuesta muy similar es la de Rabinstein, quien propone que se deben presentar cuatro de los siguientes seis criterios: fiebre mayor de 38.3 °C, taquicardia mayor de 120 por minuto (o 100 por minuto si el paciente está tratado con un beta bloqueador), presión sistólica mayor de 160 mmHg, más de 30 respiraciones por minuto, diaforesis excesiva y postura en extensión o distonía severa.¹⁰ Otros como Horntagl, *et al.* proponen el diagnóstico con base en la respuesta a la administración de 10 miligramos de sulfato de morfina vía intravenosa en el control de las disautonomías.¹⁸ Dada las diferencias que hay entre los distintos autores, es importante que en un futuro se realice un consenso para estandarizar los criterios.

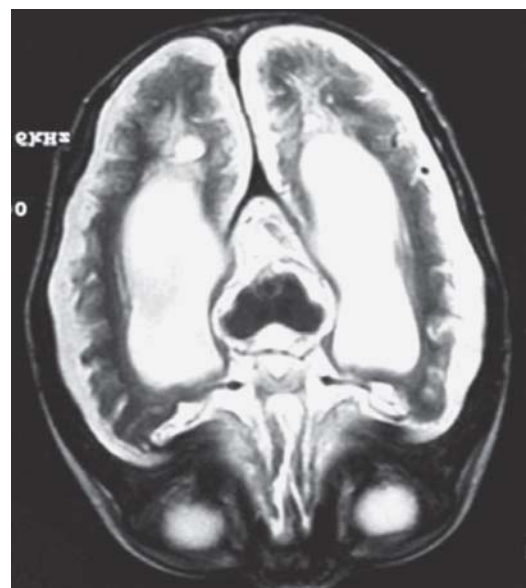


Figura 5. Resonancia magnética cerebral axial ponderada en T2. Dilatación simétrica y bilateral del sistema ventricular con prominencia de cisternas de la base y de surcos cerebrales. Formaciones quísticas subependimarias occipitales bilaterales.

El cuadro clásico de HSP manifiesta primordialmente afección al sistema simpático. Sin embargo, Perkes, *et al.* describen dos categorías, una con hiperactividad simpática simple y otra que además muestra hiperactividad parasimpática (hiperactividad autonómica mixta).³ Los síntomas de hiperactividad parasimpática que se mezclan con los de HSP pueden ser bradicardia, bradipnea, hipotensión arterial, hipotermia y pupilas mióticas. La sintomatología de estas formas mixtas puede ser desconcertante al momento de tener una sospecha diagnóstica.

En los pacientes con HSP que han tenido un trauma craneal se reconocen tres etapas para la expresión clínica del desorden. En la primera etapa, con una semana de duración aproximadamente resulta difícil distinguir las disautonomías, ya que los pacientes se encuentran bajo efectos de sedación y relajación. La segunda etapa se presenta entre la segunda y cuarta semana con cambios disautonómicos claros y en la tercera comienzan las crisis disautonómicas.¹ Se desconoce si en la HSP sin antecedente de TCE se siguen las mismas etapas, pero se observó esta evolución en el tiempo del segundo caso.

Habitualmente la HSP es secundaria a TCE o encefalopatía hipoxica.³ La hidrocefalia independientemente de su etiología, se ha descrito como posible factor desencadenante de las crisis de tal forma que la dilatación del tercer ventrículo y la disfunción del hipotálamo medial pueden ser las áreas críticamente afectadas.⁷ En nuestro segundo caso el deterioro neurológico fue secundario a un evento de descompensación por la hidrocefalia, lo que puede apoyar esta teoría; aunque seguramente en este caso otros factores como la encefalopatía hipóxica contribuyeron al desarrollo del cuadro disautonómico.

Al descartarse el origen epileptogénico, han surgido teorías como el daño axonal difuso en el tallo cerebral.² Otra localización anatómica que explicaría la presencia de las posturas de descerebración y los eventos simpáticos paroxísticos son las lesiones estructurales en el hipotálamo anterior, mesencéfalo, los centros en la corteza cerebral (orbitofrontal, temporal anterior, ínsula) y subcorticales (amígdala, sustancia gris periacueductal, núcleo del tracto solitario y el vermis cerebeloso).¹⁹⁻²²

Una teoría adicional propuesta es el modelo del radio excitador/inhibidor (EIR), en la cual denominan "tendencia alodínica" al fenómeno en el que pequeños estímulos aferentes en el asta posterior de la médula espinal pierden su función normal del centro inhibidor en el diencefalo y tallo cerebral, las células simpáticas de la médula espinal responden de una

forma exagerada y desencadenan las disautonomías.¹⁷ Este modelo podría explicar porque hay estímulos como bañar al paciente, rotarlo, aspirar las secreciones desencadenan HSP.²²

El papel que los neurotransmisores desempeñan se infiere por los mecanismos de acción de los fármacos utilizados en el control de la HSP. El sulfato de morfina y los beta bloqueadores son los fármacos de primera línea para el tratamiento de la HSP.^{23,24} Por ejemplo, el control del flujo simpático en el SNC está mediado por receptores opioides de ahí la mejoría clínica con la administración de sulfato de morfina intravenosa.²⁵

Durante las disautonomías hay un incremento en la producción de catecolaminas,^{26,27} los beta bloqueadores disminuyen su descarga. El propanolol es el fármaco de este grupo más utilizado,^{28,29} su paso hematoencefálico bloquea receptores serotoninérgicos, otra de las vías que pudieran estar involucradas en la fisiopatología.³⁰ Se ha reportado la posible utilidad de otros fármacos como bromocriptina (agonista dopaminérgico), benzodiazepinas, clonidina (alfa-agonista), gabapentina y baclofeno (agonista del receptor GABA-B).³¹⁻³⁵

En nuestros casos decidimos utilizar baclofeno vía oral en el caso de la hidrocefalia y propanolol en TCE severo con buena respuesta terapéutica en ambos casos, ya que en menos de un mes la HSP fue controlada.

La prevención del daño secundario es el objetivo principal del tratamiento en la HSP, cuyos efectos en forma prolongada pueden resultar en mayor disfunción neuronal, hipoxia y muerte celular.¹ El reconocimiento y tratamiento temprano evitan realizar estudios innecesarios y el uso de fármacos como antibióticos y/o antiepilépticos, entre otros.

Los episodios de HSP pueden afectar el pronóstico en pacientes con trauma craneal, en un estudio que incluyó 35 pacientes con HSP posterior a un TCE se demostró peor pronóstico en cuanto a recuperación funcional y una mayor estancia hospitalaria al compararlos con 35 controles pareados por género y puntuación del GCS.¹

Sin embargo, a pesar del diagnóstico y tratamiento oportuno el pronóstico en los pacientes con HSP se ve también determinado por la magnitud del daño cerebral previo y predisponente. Por lo observado en nuestros casos a pesar del tratamiento farmacológico temprano mostraron secuelas neurológicas graves de tal manera que no únicamente la presencia de la HSP es un factor de mal pronóstico, también el evento primario de daño al SNC contribuye a la pobre recuperación de los pacientes.

CONCLUSIÓN

Por la gravedad y complicaciones del trastorno es importante conocer el cuadro clínico y considerarlo en pacientes con cualquier insulto al tejido cerebral como trauma, infecciones y en general en diversas patologías que afecten al cerebro y tallo cerebral. Por otro lado, la mayoría de la información acerca del tratamiento es en adultos, por lo que hace falta definir en forma más precisa los fármacos con mayor utilidad en edad pediátrica mediante estudios controlados.

REFERENCIAS

1. Baguley IJ, Nicholls JL, Felmingham KL, Crooks J, Gurka JA, Wade LD. Dysautonomia after traumatic brain injury: a forgotten syndrome? *J Neurol Neurosurg Psychiatry* 1999; 67: 39-43.
2. Boeve BF, Wijdicks EF, Benarroch EE, Schmidt KD. Paroxysmal sympathetic storms ("diencephalic seizures") after severe diffuse axonal head injury. *Mayo Clin Proc* 1998; 73: 148-52.
3. Perkes I, Baguley IJ, Nott MT, Menon DK. A review of paroxysmal sympathetic hyperactivity after acquired brain injury. *Ann Neurol* 2010; 68: 126-35.
4. Lewitt PA, Newman RP, Greenberg HS, Rocher LL, Caine DB, Ehrenkranz JR. Episodic hyperhidrosis, hypothermia, and agenesis of corpus callosum. *Neurology* 1983; 33: 1122-9.
5. Solomon GE. Diencephalic autonomic epilepsy caused by a neoplasm. *J Pediatr* 1973; 83: 277-80.
6. Giroud M, Sautreaux JL, Thierry A, Dumas R. Diencephalic epilepsy with congenital suprasellar arachnoid cyst in an infant. *Childs Nerv Syst* 1988; 4: 252-4.
7. Talman WT, Florek G, Bullard DE. A hyperthermic syndrome in two subjects with acute hydrocephalus. *Arch Neurol* 1988; 45: 1037-40.
8. Tong C, Konig MW, Roberts PR, Tatter SB, Li XH. Autonomic dysfunction secondary to intracerebral hemorrhage. *Anesth Analg* 2000; 91: 1450-1.
9. Blackman JA, Patrick PD, Buck ML, Rust Jr. RS. Paroxysmal autonomic instability with dystonia after brain injury. *Arch Neurol* 2004; 61: 321-8.
10. Rabinstein AA. Paroxysmal sympathetic hyperactivity in the neurological intensive care unit. *Neurol Res* 2007; 29: 680-2.
11. Penfield W. Diencephalic autonomic epilepsy. *Arch Neurol Psychiatry* 1929; 22: 358-74.
12. Baguley IJ. Autonomic complications following central nervous system injury. *Semin Neurol* 2008; 28: 716-25.
13. Fearnside MR, Cook RJ, McDougall P, McNeil RJ. The Westmead Head Injury Project outcome in severe head injury. A comparative analysis of pre-hospital, clinical and CT variables. *Br J Neurosurg* 1993; 7: 267-79.
14. Fernández-Ortega JF, Prieto-Palomino MA, Muñoz-López A, Lebron-Gallardo M, Cabrera-Ortiz H, Quesada-García G. Prognostic influence and computed tomography findings in dysautonomic crises after traumatic brain injury. *J Trauma* 2006; 61: 1129-33.
15. Baguley IJ, Sleva-Younan S, Heriseanu RE, Nott MT, Mudaliar Y, Nayyar V. The incidence of dysautonomia and its relationship with autonomic arousal following traumatic brain injury. *Brain Inj* 2007; 21: 1175-81.
16. Krach LE, Kriel RL, Morris WF, Warhol BL, Luxenberg MG. Central autonomic dysfunction following acquired brain injury in children. *J Neurol Rehabil* 1997; 11: 41-5.
17. Baguley IJ. The excitatory: inhibitory model (EIR model): an integrative explanation of acute autonomic overactivity syndromes. *Med Hypotheses* 2008; 70: 26-35.
18. Horntagl H, Hammerle A, Hackl J, Brucke T, Rimpl E. The activity of the sympathetic nervous system following severe brain injury. *Intensive Care Med* 1980; 6:169-77.
19. Baguley IJ, Heriseanu RE, Cameron ID, Nott MT, Sleva-Younan S. A critical review of the pathophysiology of dysautonomia following traumatic brain injury. *Neurocrit Care* 2008; 8: 293-300.
20. Bullard DE. Diencephalic seizures: responsiveness to bromocriptine and morphine. *Ann Neurol* 1987; 21: 609-11.
21. Kishner S, Augustin J. Post head injury autonomic complications. Last updated 2006 October 4. Available from: <http://www.emedicine.com/pmr/topic108.htm>.
22. Pranzatelli MR, Pavlakis SG, Gould RG, De Vivo DC. Hypothalamic-midbrain dysregulation syndrome: hypertension, hyperthermia, hyperventilation, and decerebration. *J Child Neurol* 1991; 6: 115-22.
23. Baguley IJ, Cameron ID, Green AM, et al.: Pharmacological management of dysautonomia following traumatic brain injury. *Brain Inj* 2004; 18: 409-17.
24. Rabinstein AA, Benarroch EE. Treatment of paroxysmal sympathetic hyperactivity. *Curr Treat Options Neurol* 2008; 10: 151-7.
25. Sirén AL, Feuerstein G. The opioid system in circulatory control. *News Physiol Sci* 1992; 7: 26-30.
26. Sandel ME, Abrams PL, Horn LJ. Hypertension after brain injury: Case report. *Arch Phys Med Rehabil* 1986; 67: 469-72.
27. Lemke DM. Riding out the storm: sympathetic storm after traumatic brain injury. *J Neurosci Nurs* 2004; 36: 4-9.
28. Chiolero RL, Breitenstein E, Thorin D, et al. Effects of propranolol on resting metabolic rate after severe head injury. *Crit Care Med* 1989; 17: 328-34.
29. Do D, Sheen VL, Brumfield E. Treatment of paroxysmal sympathetic storm with labetalol. *J Neurol Neurosurg Psychiatry* 2000; 69: 832-3.
30. Ener RA, Meglathery SB, Van Decker WA, Gallagher RM. Serotonin syndrome and other serotonergic disorders. *Pain Med* 2003; 4: 63-74.
31. Russo RN, O'Flaherty S. Bromocriptine for the management of autonomic dysfunction after severe traumatic brain injury. *J Paediatric Child Health* 2000; 36: 283-5.
32. Payen D, Quintin L, Plaisance P, et al.: Head injury: clonidine decreases plasma catecholamines. *Crit Care Med* 1990; 18: 392-5.
33. Baguley IJ, Heriseanu RE, Gurka JA, Nordenbo A, Cameron ID. Gabapentin in the management of Dysautonomia following severe traumatic brain injury: a case series. *J Neurol Neurosurg Psychiatr* 2007; 78: 539-41.
34. Cuny E, Richer E, Castel JP. Dysautonomia syndrome in the acute recovery phase after traumatic brain injury: relief with intrathecal Baclofen therapy. *Brain Inj* 2001; 15: 917-25.
35. Becker R, Benes L, Sure U, Hellwig D, Bertalanffy H. Intrathecal baclofen alleviates autonomic dysfunction in severe brain injury. *J Clin Neurosci* 2000; 7: 316-9.



Correspondencia: Dr. Antonio Bravo Oro.

Av. Venustiano Carranza No. 2395, Zona Universitaria, San Luis Potosí, S.L.P. México. C.P. 78240.

Correo electrónico: antoniobravooro@hotmail.com

Artículo recibido: Agosto 11, 2011.

Artículo aceptado: Enero 17, 2012.