Prosopagnosia como manifestación de enfermedad vascular cerebral: Reporte de caso y revisión de la literatura

Canché-Arenas Ariana,* Ogando-Elizondo Elizabeth,** Violante-Villanueva Arturo***

*Servicio de Medicina Interna; Facultad Mexicana de Medicina; Universidad La Salle; México, D. F. **Servicio de Neurocirugía; Facultad Mexicana de Medicina; Hospital General de México, México. D.F. ***Servicio de Neurología; Hospital Ángeles del Pedregal; México, D.F.

Revista Mexicana de Neurociencia Marzo-Abril, 2013; 14(2): 94-97

INTRODUCCIÓN

Las caras son un estímulo para el cual hemos desarrollado un proceso de reconocimiento especial, utilizando el reconocimiento mediante percepción modular. El trastorno en la identificación de caras se denomina prosopagnosia. El término prosopagnosia procede de las raíces griegas *prosop* que significa rostro y *Gnosis* que significa conocimiento.[1] El paciente no puede reconocer a sus familiares, amigos y conocidos por el rostro. En los casos graves no se reconoce a sí mismo en un espejo, ni en una fotografía. Sin embargo, no hay dificultad en identificar un rostro como tal: el paciente sabe que un rostro es un rostro, lo que no le puede extraer es su identidad.[2]

La prosopagnosia es una manifestación inicial de diferentes enfermedades neurológicas, si bien es una forma infrecuente con la que pueden manifestarse entidades tales como migraña, lesiones neoplásicas o enfermedad cerebrovascular, su importancia radica en el gran valor localizador que ofrece al clínico.

Nuestro objetivo fue hallar en la literatura la correlación clínica de este tipo de gnosias como manifestación de enfermedad vascular cerebral y su incidencia reportada en la literatura.

RESUMEN

Introducción: El reconocer caras individuales es de vital importancia para el ser humano, en el aspecto social y para la supervivencia. La prosopagnosia, nombre con el que se denomina al defecto en el reconocimiento de caras familiares, es una manifestación inicial de diferentes enfermedades neurológicas. Es una forma infrecuente con la que pueden manifestarse entidades como migraña, lesiones neoplásicas o enfermedad cerebrovascular. Su importancia radica en el gran valor localizador que ofrece al clínico. **Objetivo:** El motivo de este artículo es presentar la prosopagnosia como una entidad no bien estudiada, como efecto de enfermedad vascular cerebral y que posiblemente sea mal diagnosticada como enfermedad psiquiátrica en el adulto mayor. **Caso clínico:** Se presenta el caso de una mujer, con antecedente de tabaquismo intenso y epilepsia de inicio tardío por neurocisticercosis, sin convulsiones en el padecimiento actual que inicia con fallas de memoria, como referir presencia de familiares que no han acudido a verla, no reconocer a familiares cercanos ni su domicilio, acompañado de ansiedad marcada y agresividad heterodirigida. El paciente recibió un diagnóstico de demencia por un largo tiempo hasta que su caso se re-evaluado por un servicio de neurología y se identificó a la prosopagnosia como la única manifestación de enfermedad cerebrovascular crónica, con correspondencia clínica y radiológica. **Conclusiones:** La prosopagnosia puede ser la única presentación clínica

Prosopagnosia as a manifestation of cerebrovascular disease: Case report and literature review

ABSTRACT

Introduction: *Recognizing individual faces is of vital importance to humans, in the social and survival aspects. Prosopagnosia, the name that is used to denote a defect in the recognition of familiar faces, is an early manifestation of various neurological diseases. It is an uncommon presentation that can manifest entities like migraine, neoplastic or cerebrovascular disease. Its importance lies in the high value as a localization sign.* ***Objectives:*** *The purpose of our paper is to present prosopagnosia as an incompletely studied entity, as a consequence of cerebrovascular disease, and that it is misdiagnosed as psychiatric illness in the elderly.* ***Case report:*** *We present the case of a woman with a history of heavy smoking and late-onset epilepsy due to neurocysticercosis, without seizures in the current condition, that begins with memory errors, such as referral of family members who have not come to see her and not recognizing close family or home, accompanied by marked anxiety and aggressiveness. The patient received a diagnosis of dementia for a long time until his case was re-evaluated by a neurology service and it was identified prosopagnosia as the sole manifestation of chronic stroke, with clinical and radiological correspondence.* ***Conclusions:*** *Prosopagnosia may be the only clinical presentation of cerebrovascular disease. The*

de la enfermedad cerebrovascular. La falta de reconocimiento de este dato clínico puede llevar a errores en el diagnóstico.

Palabras clave: Enfermedad vascular cerebral, prosopagnosia.

lack of recognition of this clinical characteristic can lead to errors in diagnosis.

Key words: *Cerebral vascular disease, prosopagnosia.*

REPORTE DE CASO

Inició su padecimiento en septiembre de 2009 cuando durante la madrugada se levantó y salió de su casa a la calle, a las 3 am. Al regresar tocó el timbre y cuando su hijo le preguntó a dónde fue, ella ignoró a dónde y para qué salió, se agregaron fallas de memoria, tal como hablar de su yerno que la fue a visitar, siendo que vive fuera de la ciudad y que no ha acudido a verla desde hace un mes, se agregó que ella piensa que "no es su casa donde vive" y que la familia que está con ella "no es su familia", siendo ése el motivo por el cual se salió de su casa en la madrugada. Continúa con dichas alteraciones que le provocan ansiedad marcada e inclusive agresividad heterodirigida, por lo que es llevada a consulta. En la exploración neurológica se encuentra minimental de 27/30, cálculo dos fallas de cinco, falla de orientación en tiempo, conserva lugar y persona, los nervios craneales normales, presenta hemihipoestesia derecha, fuerza 4/5, REM 2+, plantares flexores, se encuentra en silla de ruedas por osteoartritis. Es valorada y diagnosticada como demencia vascular en otra entidad y manejada por dos meses, al no obtener mejoría es valorada nuevamente y se toma estudio de imagen donde se encuentra evento vascular talámico *(Figura 1)* y a la nueva exploración neurológica se observó prosopagnosia con reconocimiento por medio de la voz de sus familiares de quien no reconoce rostros.

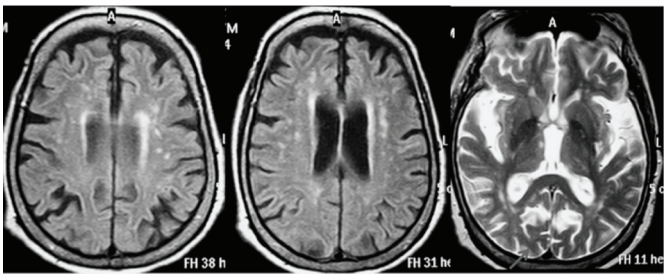

Figura 1. *Resonancia magnética de encéfalo, en la que se observa el sitio del infarto lacunar rostro medial talámico izquierdo.*

DISCUSIÓN

Relación de la prosopagnosia con otras enfermedades

En el evento vascular cerebral se ha demostrado que las lesiones del hemisferio cerebral derecho o izquierdo originan alteraciones en el reconocimiento de las caras y de la mímica facial, aunque en ciertos aspectos la contribución del hemisferio derecho es superior que el izquierdo.[3] Los síntomas de la prosopagnosia no dependen solamente del foco de la lesión cerebral sino también del entrenamiento y de la experiencia individual del paciente.[4] Se ha visto en estudios anteriores que ciertos casos de masas ocupativas como cáncer primario o metastásico cerebral[5] o en resección parcial en procedimientos quirúrgicos de región occipito parietal derecha los pacientes han desarrollado prosopagnosia.[6]

Mecanismos de la enfermedad

El procesamiento de caras y reconocimiento de rostros familiares compromete la actividad de múltiples regiones cerebrales:

1. Hipocampos y regiones fronto-temporales en el proceso de comparación del percepto con las imágenes amnésicas para activar sentimientos de familiaridad.
2. La corteza de asociación visual en el acto de construcción del percepto.
3. Las regiones témporo-parietales en la memoria semántica relacionada con las personas.
4. El hemisferio izquierdo en la activación de estructuras linguísticas que codifican información para el acceso al nombre.[7]

La prosopagnosia es más grave con lesiones unilaterales derechas que con lesiones bilaterales lo que indica una contribución menor del hemisferio izquierdo en el reconocimiento facial. La percepción de la configuración facial implica la circunvolución fusiforme de-

recha. El acceso a los recuerdos faciales es afectado por lesiones bilaterales que incluyen lóbulo temporal derecho. Por tanto la variante apreceptiva de la prosopagnosia esta asociada a daño fusiforme y la variedad asociativa esta vinculada a los daños del temporal anterior.[8]

Tipos de la enfermedad

1. **Prosopagnosia adquirida:** se establece una relación directa de causa y efecto entre la lesión cerebral y su déficit en la percepción, el reconocimiento y la identificación de rostros, consecuencia de una lesión cerebral provocada por un evento cerebrovascular o por un tumor cerebral, traumatismo craneoencefálico o infecciones.
2. **Prosopagnosia evolutiva o desarrollada*:*** dificultad para percibir, reconocer o identificar rostros conocidos se observa a lo largo de toda su vida, con ausencia de lesión neurológica.

No parece existir unanimidad en cuanto a la localización neuroanatómica de las lesiones asociadas a la prosopagnosia adquirida. Diversos estudios utilizando técnicas de neuroimagen funcional indican que la percepción de caras está asociada a regiones posteriores del cerebro, sobre todo a las áreas de asociación occipitotemporal del hemisferio derecho. El hemisferio cerebral izquierdo parece estar más implicado en el recuerdo de nombres propios y en aspectos semánticos asociados a las caras que se perciben.

Comportamiento clínico

Para la evaluación de la prosopagnosia debemos aplicar diferentes tipos de pruebas que evalúen la percepción, reconocimiento e identificación de rostros.[9]

a) Ámbito perceptivo. El paciente es capaz de percibir los rasgos que caracterizan una cara.

- *Prueba de emparejamiento de fotografías idénticas.* Presentamos dos fotografías idénticas de diversos rostros humanos en dos columnas y solicitamos al paciente que empareje aquellas que son iguales.
- *Prueba de identificación perceptiva de rostros.* Presentamos fotografías de diferentes estímulos (grupos étnicos) y el paciente debe responder si el estímulo que se presenta corresponde a una cara humana o no.
- *Dibujo de una cara.* Pedir al paciente que dibuje una cara humana.
- *Copiar el dibujo de una cara.* Pedir al paciente que copie un modelo del dibujo de una cara en trazos simples. En esta prueba y la anterior habría que evaluar la presencia de apraxia constructiva; además podrían estar interferidas por aspectos educativos, en el sentido de que podrían resultar difíciles para una persona con baja escolarización.

b) Ámbito asociativo.

- *Prueba de emparejamiento de fotografías diferentes* (test de Benton y Van Allen). Emparejar fotografías de un mismo rostro bajo diferentes ángulos visuales.
- *Prueba de identificación categorial.* Semejante a la prueba de identificación del ámbito perceptivo, pero en este debe identificar sexo y edad aproximada.
- *Dibujo pautado de una cara.* Pedir al paciente que dibuje una cara con pautas concretas de sexo o edad aproximada.

c) Ámbito identificativo.

- *Prueba de emparejamiento visuoverbal identificativa.* Emparejar fotografías de rostros de personas conocidas con su profesión, escrita verbalmente.
- *Prueba de elección múltiple.* Presentar una serie de fotografías de personas allegadas junto con otras de desconocidas y pedir al paciente que señale aquellas cuyos rostros le resulten familiares, sin que necesariamente tenga que identificar su nombre.

d) Ámbito denominativo.

- *Prueba de emparejamiento visuoverbal denominativa.* Emparejar fotografías de rostros de personas allegadas con su nombre escrito.
- *Prueba de denominación.* Presentar una serie de rostros de allegados o familiares y pedir que identifiquen su nombre.

e) Identificación de expresiones faciales y estados emocionales.

- *Prueba de identificación de expresiones faciales.* Describir la expresión emocional de los rostros que presentamos en una serie de fotografías.

Una alternativa puede ser mostrar varias fotografías de rostros y pedir que señale aquel o aquellos que manifiestan una determinada expresión facial y emocional. Podrían aplicarse pruebas con taquitoscopio para evaluar la rapidez perceptiva en determinadas características faciales. Asimismo, pueden realizarse pruebas de memorización de rostros para su posterior recuerdo o reconocimiento en tareas de elección múltiple.

DECLARACIÓN DE CONFLICTOS DE INTERESES

No existen potenciales conflictos de interés para ninguno de los autores, en este tema particular.

FUENTES DE FINANCIAMIENTO

Los autores no han declarado fuente alguna de financiamiento para este informe científico.

CONCLUSIONES

Se pueden distinguir diferentes tipos de prosopagnosia, con características clínicas específicas. Existen diferencias entre prosopagnosias desarrolladas o evolutivas frente a adquiridas; prosopagnosias por lesión cerebral bilateral frente a aquellas asociadas a una lesión unilateral; prosopagnosias asociadas a un déficit fundamentalmente a perceptivo ante las asociadas a un déficit fundamentalmente asociativo. Por último, consideramos que diferentes pruebas de reconocimiento e identificación de caras pueden medir aspectos distintos asociados a la prosopagnosia, esto nos invita a realizar una exploración física y neurológica más específica para este tipo de trastornos en pacientes con alteraciones de la memoria que inician de forma súbita, ya que la presentación clínica de la enfermedad en pacientes ancianos pueden suponer el diagnóstico erróneo de enfermedades psiquiátricas en muchos pacientes que pueden tener enfermedad cerebrovascular antes del inicio de la manifestación clínica antes mencionada.

REFERENCIAS

1. De Renzi E, Perani D, Carlesimo GA, Silveri MC, Fazio F. Prosopagnosia in two patients with CT scan evidence of damage confined to the right hemisphere. Neuropsychologia 1986; 24: 385-9.
2. Carissa LP, Sonya-Grabowski M, Adolphs T, Ralph-Rudrauf D. Damage to association fiber tracts impairs recognition of the facial expression of emotion. The Journal Of Neuroscience: The Official Journal Of The Society For Neuroscience [J Neurosci] 2009; 29: 15089-99.
3. Wilkinson D, Ko P, Wiriadjaja A, Kilduff P, McGlinchey R, Milberg W.. Unilateral damage to the right cerebral hemisphere disrupts the apprehension of whole faces and their component parts. Neuropsychologia 2009; 47: 1701-11.
4. Inoue S, Kondoh T, Masamitsu Nishihara, Koukichi Hosoda, Eiji Kohmura. Transient prosopagnosia after removal of a tumor in the right occipito-temporal cortex: a case report: No Shinkei Geka. Neurological Surgery 2008; 36: 1023-7.
5. Ohra S, Otsuki M, Omura E, Terai T, Nagatsuka K, Naritomi H. A case of agnosia for streets and houses unaccompanied by prosopagnosia of familiar faces due to the right occipital lobe infarction. Rinsho Shinkeigaku 2000; 40: 891-5.
6. Steeves J, Dricot L, Goltz HC, Sorger B, Peters J, Milner AD, Goodale MA, Goebel R, Rossion B. Abnormal face identity coding in the middle fusiform gyrus of two brain-damaged prosopagnosic patients. Neuropsychologia 2009; 47: 2584-92.
7. Garrido L, Duchaine B, Nakayama K. Face detection in normal and prosopagnosic individuals. Journal of Neuropsychology 2008; 2: 119-40.
8. Schiltz Ch, Sorger B, Caldara R, Ahmed F, Mayer E, Goebel R. Impaired Face Discrimination in Acquired Prosopagnosia Is Associated with Abnormal Response to Individual Faces in the Right Middle Fusiform Gyrus. Cerebral Cortex 2006; 16: 574-86.
9. Barton JJ. Structure and function in acquired prosopagnosia: lessons from a series of 10 patients with brain damage. J Neuropsychol 2008; 2: 197-225.

Correspondencia: Dra. Ariana Paola Canché Arenas.
Servicio de Medicina Interna. Hospital Ángeles del Pedregal, camino a Santa Teresa 1055, Col. Héroes de Padierna, Deleg. Magdalena Contreras, México, D.F. C.P. 10700.
Correo electrónico: ariana_canche@hotmail.com

Artículo recibido: Noviembre 22, 2012.
Artículo aceptado: Diciembre 19, 2012.