

XXII Reunión Anual de la Sociedad Mexicana de Neurología Pediátrica, A.C. 22 al 25 de mayo (Hotel Fortín Plaza-Oaxaca) Resúmenes de Trabajos Libres en Póster

Revista Mexicana de Neurociencia

Suplemento 1, 2013; 14(S1): S7-S14

POLINEUROPATÍA AXONAL SENSITIVO-MOTORA AGUDA COMO VARIANTE RARA DE SÍNDROME DE GUILLAIN BARRÉ EN TRES PACIENTE CON DISOCIACIÓN ALBÚMINO-CITOLÓGICA DESDE LA PRIMERA SEMANA DE INICIADO EL CUADRO. REPORTE DE CASOS

GUTIÉRREZ MOCTEZUMA JUVENAL,* SOLÓRZANO GÓMEZ ELSA,* VENTA SOBERO JOSÉ ANTONIO,* AGUILAR PÉREZ MARÍA ENGRACIA**

*MÉDICOS ADSCRITOS DE NEUROLOGÍA PEDIÁTRICA. **MÉDICO RESIDENTE DE NEUROLOGÍA PEDIÁTRICA. CENTRO MÉDICO NACIONAL 20 DE NOVIEMBRE, ISSSTE, MÉXICO, D.F.

INTRODUCCIÓN: Existen polineuropatías inflamatorias agudas adquiridas, mediadas inmunológicamente, postinfecciosas, con variados mecanismos neurofisiopatológicos, diversas manifestaciones clínicas y con formas de presentación y grados de gravedad variables. El síndrome de Guillain Barré cursa con variantes raras que pueden tener una evolución catastrófica.

OBJETIVO: Se presentan tres casos de pacientes previamente sanos que cursan con datos de una neuropatía axonal sensitivo motora aguda (NASMA) postinfecciosa, examen citológico alterado en la primer semana de iniciado el cuadro y respuesta adecuada al tratamiento de esta forma rara de variante de síndrome de Guillain-Barré.

CASOS CLÍNICOS: CASO 1: Femenina de 3 a. y 4 m., procedente de Acapulco, Guerrero, sin historial de importancia. Antecedente de una semana previa con infección gastrointestinal sin complicaciones. Inicia su padecimiento con imposibilidad para la bipedestación que evoluciona a cuádruparesia flácida con ausencia de reflejos osteotendinosos a nivel Aquileo y rotuliano y disminuidos a nivel tricipital y radiales, la sensibilidad conservada, presenta constipación. Adquirió la mejoría 27 días después de iniciado y después de iniciada la inmunoglobulina, cuenta con disociación albúmino citológica 40/3 proteínas/células desde la primer semana, estudios de conducción motora con ausencia de onda F biperonea y ulnar derecha y el control de tres semanas después muestra ausencia de ambos ulnares y del peroneo izquierdo, se inicia manejo con inmunoglobulina por cinco días mejorando la dificultad para tragar y el tono de la voz, actualmente con pares craneales sin alteraciones, fuerza muscular de extremidades superiores 5/5 proximal distal 4/5, extremidades inferiores 5/5 proximal, distal 4/5. Tono y trofismo sin alteraciones con REMS normales en miembros superiores, inferiores rotuliano + bilateral con aquileo normal, marcha independiente. No se encontró etiología específica.

CASO 2: masculino de 11 a. y 2 m., originario de La Paz, Baja California, previamente sano, antecedente de dos semanas previas de infección de vías aéreas superiores sin complicaciones, inicia con debilidad generalizada que evoluciona a cuádrupleja, postración y diplopía, se inicia manejo con inmunoglobulina, presenta citoquímico de LCR con disociación albúmino-citológica en la primer semana. Se le encuentra con oftalmoplejía, amimia, fuerza: músculos del cuello (2/5), debilidad generalizada (0/5) 1/5 los dedos del pie, arreflexia en miembros inferiores, hipertensión, dolor corporal y disautonomías, se realizaron: PCR para virus Epstein Baar y CMV. Negativos determinación por Elisa de anticuerpos contra *Campylobacter jejuni* fue de 1:100, velocidades de conducción reportaron daño axonal y desmielinizante. Actualmente pares craneales sin alteraciones, fuerza en extremidades superiores 5/5 proximal, 3/5 distal, inferiores 4/5. Los REMS extremidades superiores normales, Aquileo presente bilateral y rotuliano ausente bilateral. Marcha asistida puede realizar tres pasos continuos.

CASO 3: Masculino de 5 a. y 10 m. originario del Estado de México, previamente sano, antecedente de infección de vías aéreas previa, inicia con dolor en el brazo izquierdo evoluciona a cuádrupleja de las cuatro extremidades, amerita ventilación mecánica por 35 días con disociación albúmino- citológica tres días después de iniciado el cuadro. Funcio-

nes mentales sin alteraciones, pares craneales puede tragar y el tono de voz es normal. Moviliza los hombros, flexión de antebrazo sobre brazo en el izquierdo 3/5 y el derecho 2/5, las manos moviliza los dedos, hay atrofia de interóseos (2/5). En miembros pélvicos flexión de ambas rodillas, extiende la pierna izquierda pero no la flexiona (2-3/5). Estudio de conducción nerviosa anormal del tipo polineuropatía motora tipo axonal de las cuatro extremidades, no se encontró germen etiológico. Actualmente: pares craneales conservados, fuerza en extremidades superiores: proximal y distal 5/5 bilateral, extremidades inferiores: proximal 4/5 y distal 3/5, tono disminuido de manera global, trofismo disminuido, con reflejos de estiramiento muscular presentes en extremidades inferiores, así como patelar, aquileo ausente, respuesta plantar indiferente. Sensibilidad sin alteraciones. Cerebelo sin alteración en coordinación y metría. Marcha titubeante.

DISCUSIÓN: La pérdida de reflejos, afectación motora y los resultados en el estudio electromiográfico además de los datos de infección de tipo viral y alteración temprana en los exámenes citoquímicos de líquido cefalorraquídeo nos hicieron establecer el diagnóstico de NASMA, una rara variante de Guillain Barré, con una adecuada respuesta al tratamiento y con evolución-sensitivo motora hacia la mejoría. La casuística reportada por otros autores es baja y la respuesta no siempre es satisfactoria.

CONCLUSIÓN: La neuropatía axonal sensitivo motora aguda postinfecciosa es rara al igual que la disociación albúmino-citológica en la primera semana de iniciado el cuadro y la respuesta en nuestros pacientes fue adecuada a pesar de la gravedad de la evolución.

PROYECTO SOCIAL DE PREVENCIÓN EN SALUD MATERNA Y ATENCIÓN NEUROLÓGICA: UN NUEVO ENFOQUE DE COINVERSIÓN SOCIAL EN MEDICINA

GARCÍA-JASSO FG, GARCÍA-HERNÁNDEZ IB, HERNÁNDEZ-MARTÍNEZ AC, GARCÍA-HERNÁNDEZ FF, NORIEGA-VALLADOLID GL, RUIZ-REVUELTAS L, GÓMEZ-HERNÁNDEZ FJ, RUBIO-CHEVANNIER HF, SÁNCHEZ-MICHACA V, REYES-VÁZQUEZ H, CASAS-MEUGNIOT E, PETRONE-GONZÁLEZ L, CUEQUES-CÁRDENAS JC, GONZÁLEZ-GARCÍA ME, ROMÁN-SANDOVAL A, GARCÍA-JASSO AR, GARCÍA-VALDOVINOS A, GARCÍA-JASSO DT, GARCÍA-FUENTES F

FUNDACIÓN MEXICANA DE NEUROLOGÍA PEDIÁTRICA ÁNGEL, A.C. FACULTAD DE MEDICINA DON SANTIAGO RAMÓN Y CAJAL, UNIVERSIDAD WEST HILL; CLÍNICA DE ESPECIALIDADES DE LA MUJER, SDN; CENTRO DE REHABILITACIÓN INTEGRAL DE QUERÉTARO, SEDIF. ROYAL CANIN, MÉXICO.

ANTECEDENTES: La atención en salud neurológica debe enfocarse a la prevención e intervención, en esquemas que integren la asistencia, la enseñanza e investigación con participación activa de la familia, en organizaciones de la sociedad civil (OSC) profesionalizadas, como generadora de sustentabilidad en alianza con las instituciones.

OBJETIVO: Describir la planeación, organización, ejecución y resultados de un proyecto social en salud preventivo y asistencial.

MATERIAL Y MÉTODOS: De enero de 2004 a mayo de 2007 se generaron las necesidades asistenciales; mayo de 2007 se creó la organización para la atención del Problema Social con el objetivo de promover, mantener y asegurar la salud de la familia con medidas de prevención y recuperar la salud neurológica para propiciar el desarrollo humano familiar.

TIPO DE ESTUDIO: Prospectivo, descriptivo y longitudinal. Se integraron tres programas: 1. Educativo (ocho proyectos). 2. Salud (cinco proyectos) y 3. Investigación (siete proyectos). Recursos humanos, animales y materiales: 19 hombres y mujeres; 52 perros de trabajo; 02 servicios de consulta externa y 01 clínica campestre; 03 vehículos de transporte.

RESULTADOS: Educativo: 10,000 historietas educativas, 2,000 carteles informativos, 1,000 manuales de curso taller, 730 profesionales capacitados, 2,002 encuestas a adolescentes, plataforma-Web.Salud: pacientes procedentes de 12 estados, 18,000 consultas de

especialidad, software expediente clínico (nueve instrumentos de seguimiento), 1,213 niños en el programa de terapia asistida por animales (perros), 471 niños tratados con NoBTX-A, 214 tratamientos con inmunoglobulina G humana intravenosa Investigación: 09 trabajos libres. Inversión: A. Infraestructura 457,000.00 USD; y B. Operación 366,092 USD.

CONCLUSIONES: La conversión de los problemas de salud en problemas sociales permite integrar a las familias a un concepto de participación social y económica. Y rompe el esquema de asistencialismo tradicional, generando indicadores de logros, efectos e impactos.

ENCEFALITIS AUTOINMUNE ANTI-RECEPTORES DE N-METIL-D-ASPARTATO, PRESENTACIÓN DE UN CASO Y REVISIÓN DE LA LITERATURA

REYES-CUAYAHUITL ARACELI, MUÑOZ MONTÚFAR JUAN PABLO, AGUILAR REBOLLEDO FRANCISCO, REYES CUAYAHUITL SANDRA VIRGINIA
HOSPITAL DE PEDIATRÍA CENTRO MÉDICO NACIONAL SIGLO XXI. IMSS.

INTRODUCCIÓN: Las encefalitis asociadas con autoinmunidad a proteínas sinápticas constituyen un grupo emergente de enfermedades neurológicas nuevas mediadas por el sistema inmune. Muchas de ellas fueron consideradas idiopáticas o producidas por virus indeterminados y se les aplicó nombres descriptivos como encefalitis letárgica o hiperkinética. En 1968 se describió una entidad con denominada encefalitis límbica por sus características clínico-patológicas, cuyas características se centran en alteraciones afectivas, mnésicas, neurovegetativas y de sueño, asociadas a líquido cefalorraquídeo (LCR) inflamatorio, alteraciones electroencefalográficas y lesiones en regiones límbicas. La característica principal es la presencia de anticuerpos anti-subunidad NR1 del receptor de N-metil-D-aspartato (NMDAr) en suero y/o LCR.

OBJETIVO: Presentación de un caso de encefalitis autoinmune anti-receptores de N-metil-D-aspartato.

CASO CLÍNICO: Se trata de escolar femenino de nueve años de edad, originaria y residente de Oaxaca, sin antecedentes perinatales de importancia, neurodesarrollo normal, quien inició cuadro clínico mes y medio previo a su internamiento, caracterizado por cambios conductuales, afectivos, pérdida de memoria reciente, eventos de cefalea pulsátil holocraneal de intensidad leve-moderada, sin predominio de horario, que remite con el descanso. Quince días después presentó pérdida del estado de alerta al estar en el colegio, aparentemente acompañada de movimientos tónico clónicos generalizados, por lo que se inició manejo con valproato de magnesio. Veinte días previos a su ingreso presentó un pico febril, acompañado de movimientos anormales de tipo extrapiramidal, primero en extremidades superiores y agregándose posteriormente al resto de la economía, impidiendo su deambulación, además de presentar mutismo y sacudidas mioclonicas en extremidades superiores. Fue derivada a nuestra unidad donde se inició protocolo de estudio, el cual incluyó estudio de imagen con resonancia magnética la que no mostró alteraciones, SPECT cerebral normal, electroencefalograma que presentó ritmo lento generalizado en un inicio y posteriormente con recuperación del ritmo para la edad. Se realizaron estudios de extensión con la finalidad de buscar neoplasias, sin encontrar alguna. Se realizó punción lumbar, obteniendo líquido para su estudio con confirmación de la presencia de anticuerpos anti-NMDAr en LCR. Fue manejada con inmunoglobulina, esteroide y finalmente con ciclofosfamida con buena respuesta se inició rehabilitación, se egreso por mejoría y se le ha dado seguimiento hasta la fecha con recuperación integral.

CONCLUSIONES: Es fundamental el conocimiento de la etiología autoinmune de encefalitis, si bien se ha hablado de que este tipo de padecimiento es reciente como podemos verlo y gracias a los avances y los aporte de Dalmau, *et al.*, es nuestro deber tenerlo como una sospecha diagnóstica y como diagnóstico diferencial ante cuadros característicos como el presentado en este trabajo. Es también importante el informe de ellos para que de alguna manera se tenga mayor experiencia en cuanto a su evolución y tratamiento.

NEUROPATÍA CRANEAL MÚLTIPLE COMO PRESENTACIÓN DE UN CASO DE BORRELIOSIS DE LYME

REYES-CUAYAHUITL ARACELI, AGUIRRE CAMPA LUIS ENRIQUE, GORDILLO PÉREZ GUADALUPE
HOSPITAL DE PEDIATRÍA CENTRO MÉDICO NACIONAL SIGLO XXI. IMSS.

INTRODUCCIÓN: La neuroborreliosis es un conjunto de manifestaciones clínicas, que son causadas por Borrelia burgdorferi sensu lato, la cual es transmitida por la mordedura de

garrapatas del género Ixodes. Se ha documentado que la neuroborreliosis inicia en la tercera semana posterior a la mordedura de la garrapata. Se presenta en 20% de casos con borreliosis de Lyme en EUA. En niños, la manifestación neurológica más común es la parálisis del nervio facial, parálisis del sexto nervio craneal y la meningitis linfocítica; las neuropatías periféricas, radiculopatías y el síndrome de Bannwarth son raras. La neuropatía craneal, principalmente parálisis periférica del nervio facial, es la manifestación neurológica más común en EUA; se presenta en 25 a 50% de casos con neuroborreliosis de Lyme. Puede ser bilateral y ocasionalmente se acompaña de parálisis del III, IV, V y VI pares craneales o como mononeuritis múltiple.

OBJETIVO: Presentación de un caso de neuropatía craneal múltiple como presentación de Neuroborreliosis de Lyme.

CASO CLÍNICO: Se trata de preescolar masculino de cuatro años siete meses de edad, originario y residente del Distrito Federal, sin antecedentes prenatales y perinatales de importancia. Inicia cuadro clínico un mes previo a su ingreso a nuestra unidad caracterizado por infección de vías respiratorias superiores, acompañada de fiebre, que cede con antipirético, y con mejoría progresiva. Diez días después presenta ptosis palpebral izquierda y 48 horas después diplopía, documentándose parálisis del III nervio craneal (NC) derecho y VI NC bilateral, se agrega posteriormente defecto pupilar aferente bilateral, y finalmente afectación del IV NC. Es enviada a nuestra unidad donde se inicia protocolo de estudio, incluyendo TAC simple de cráneo, la cual se muestra normal. Resonancia magnética normal. Se realiza punción lumbar obteniéndose líquido cefalorraquídeo normal, se envía a cultivo y se realiza Western-Blot IgG contra Borrelia burgdorferi sensu lato en LCR resultando positivo para las bandas p21, p34 y p41. Por lo que se inició manejo antibiótico específico, con mejoría clínica posterior.

CONCLUSIÓN: La neuropatía craneal múltiple como presentación de un caso de neuroborreliosis no es un hallazgo poco común, al menos en nuestro país, se ha documentado hasta 50% de los casos en EU, sin embargo, es fundamental darle la importancia que merece, siendo entonces uno de los diagnósticos diferenciales que no debemos pasar por alto y que, sin duda tendrá un beneficio positivo en los pacientes tanto en su diagnóstico como en su evolución y tratamiento.

TRASTORNO DEL ESPECTRO AUTISTA EN LA ETAPA ADULTA: ESTUDIO DE CASO

ARREOLA MARTÍNEZ LAURA ROSARIO, GONZÁLEZ PULIDO DIANA ESTEFANIE, MARTÍNEZ VILLARREAL REBECA THELMA, DE LEÓN FLORES LAURA, REA BARAJAS MARÍA ESTHER, MALAGÓN SANTIAGO GUADALUPE ISMAEL
CENTRO UNIVERSITARIO DE SALUD, CLÍNICA DE ATENCIÓN A ADOLESCENTES Y JÓVENES, UANL.

INTRODUCCIÓN: El trastorno de espectro autista (TEA), comprende alteraciones en la conducta, comunicación e interacción social. En la infancia, los autistas reciben apoyo educativo y clínico, pero se conoce poco de la evolución del TEA en adultos.

OBJETIVO: Presentar la evolución clínica y social de una paciente adulta con TEA, a partir de la terapia neuropsicológica recibida.

MATERIAL Y MÉTODOS: Paciente adulta de sexo femenino, diagnosticada con TEA a los nueve años, con problemas educativos y sociales, recibió terapia durante 15 meses considerando sus funciones neuropsicológicas alteradas, aspectos familiares y sociales. Se realizó un análisis descriptivo/comparativo con las evaluaciones realizadas pre- y post-terapia.

RESULTADOS: Antes del tratamiento, sus principales dificultades radicaban en la interacción social, el lenguaje, en pensamiento abstracto y en funciones ejecutivas. Por su condición neurológica fue rechazada en varias ocasiones para ingresar a preparatoria. Posterior al tratamiento, demostró mayores recursos y habilidades. Actualmente concluyó la preparatoria y labora en una empresa privada.

DISCUSIÓN: Con el apoyo adecuado, los autistas adultos pueden mejorar su calidad de vida e integrarse a la sociedad con mejores recursos personales dada su condición neurológica.

CONCLUSIÓN: La paciente mostró una mejoría en sus síntomas clínicos y en sus habilidades personales, familiares y sociales.

HEMORRAGIA INTRAVENTRICULAR, POR ROTURA DE UNA MALFORMACIÓN ARTERIOVENOSA EN UN ADOLESCENTE. INFORME DE CASO

VARGAS MÉNDEZ RODRIGO, COUOH CASTAÑEDA JARY DAVIS, DÁVILA GUTIÉRREZ GUILLERMO
HOSPITAL GENERAL DR. AGUSTÍN O' HORAN

INTRODUCCIÓN: La hemorragia intraventricular es rara en adultos y representa 3% de las hemorragias cerebrales en adultos. En niños y adolescentes es todavía más infrecuente y siempre debe descartarse la presencia de una malformación arteriovenosa.

OBJETIVO: Presentar la evolución clínica, el diagnóstico temprano y el tratamiento oportuno en un paciente con hemorragia intraventricular secundario a malformación arteriovenosa.

CASO CLÍNICO: Masculino de 13 años, antecedente de abuelo materno con EVC hemorrágico. Historia de cefalea occipital de seis meses de evolución, tratado de forma externa con analgésicos. Veinticuatro horas previas a su ingreso presenta cefalea occipital, intensidad severa, punzante, acompañado de vómito y alteración del estado de alerta. Somnolencia, hiperreflexia. TAC cerebral con hemorragia intraventricular. angiografía cerebral con malformación arteriovenosa parietal derecha Spetzler-Martin III. Se realizó embolización con Onyx en dos tiempos, en 80% en primer tiempo quirúrgico. Con remisión de sintomatología.

CONCLUSIONES: La exploración física minuciosa sigue siendo una herramienta eficaz ante la sospecha de alteraciones vasculares cerebrales. La embolización es una alternativa que permite reducción inmediata, una pronta recuperación y corta estancia.

SÍNDROME DE SHIMMELPENNING-FEUERSTEIN-MIMS. REPORTE DE UN CASO

LUNA MACÍAS VÍCTOR BASILIO, GALVÁN HEREDIA PENÉLOPE, LOMAN ZÚÑIGA VERÓNICA, ARENAS AGUAYO LUIS
CENTRO MÉDICO NACIONAL SIGLO XXI

INTRODUCCIÓN: El síndrome de Shimmelpenning se caracteriza por la presencia de un nevo sebáceo y alteraciones del sistema nervioso central.

OBJETIVO: Presentar el caso de paciente de 11 años con diagnóstico de síndrome de Shimmelpenning asociado a hemimegalencefalía. Justificación: Es una entidad rara con alteraciones dérmicas y anatómicas la cual al detectarse y darse tratamiento oportuno mejorara el pronóstico y la calidad de vida.

METODOLOGÍA: Presentación de caso clínico.

RESULTADOS: Se presenta el caso de masculino de 11 años de edad, el cual inicia desde el primer día de vida con crisis convulsivas parciales motoras izquierdas y presencia de dermatosis localizada a hemicara y cuello del lado derecho constituida por neo formación de aspecto verrugoso. Durante su evolución presenta epilepsia de difícil control presentando 10-12 crisis epilépticas al día de tipo tónicas, clónicas y gelásticas en tratamiento con múltiples antiepilepticos. IRM la cual se describe hemimegalencefalía derecha, displasia cortical focal, apariencia de tuber en amígdala hipocámpal. Se realiza biopsia de piel la cual reporta nevo verrugoso cervical.

CONCLUSIONES: Se trata de una neurodermatosis rara de características clínicas específicas la cual puede manejarse con cirugía de epilepsia siendo de mejor pronóstico mientras se trate a más temprana edad

DISPLASIA CORTICAL COMO CAUSA DE EPILEPSIA DE DIFÍCIL CONTROL

LOMAN ZÚÑIGA VERÓNICA, GALVÁN HEREDIA PENÉLOPE, ARENAS AGUAYO LUIS, LUNA MACÍAS VÍCTOR BASILIO
CENTRO MÉDICO NACIONAL SIGLO XXI

INTRODUCCIÓN: Las displasias corticales son malformaciones en las cuales la corteza tiene una inadecuada laminación y existen células anormales que van desde la corteza a la sustancia blanca subyacente generalmente presentándose clínicamente como epilepsia de difícil control.

OBJETIVO: Presentar el caso de paciente de dos años con diagnóstico de epilepsia de difícil control secundaria a displasia cortical focal. Justificación: Los pacientes con displasia cortical generalmente se presentarán como epilepsia parcial motora de difícil control, asociado o no a déficit motor siendo el tratamiento definitivo la resección quirúrgica.

METODOLOGÍA: Presentación de caso clínico

RESULTADOS: Se presenta el caso de paciente de dos años de edad el cual inicia al mes de vida con crisis convulsivas parciales motoras de tipo clónico de brazo izquierdo, evolucionando hacia una epilepsia de difícil control presentando siempre el mismo patrón de crisis convulsivas, presentando además retraso mental superficial. IRM la cual reporta displasia cortical focal en hemisferio cerebral derecho.

CONCLUSIONES: En los pacientes que presenten crisis convulsivas parciales motoras habrá que descartarse alteraciones estructurales como causa de las mismas, siendo la displasia cortical una de las causas de epilepsia parcial motora de difícil control, siendo necesario tratamiento quirúrgico en la mayoría de los casos.

HIPOMELANOSIS DE ITO Y HEMIMEGALENCEFALIA. REPORTE DE UN CASO

GALVÁN HEREDIA PENÉLOPE, LOMAN ZÚÑIGA VERÓNICA, ARENAS AGUAYO LUIS, LUNA MACÍAS VÍCTOR BASILIO
CENTRO MÉDICO NACIONAL SIGLO XXI.

INTRODUCCIÓN: La hipomelanosis de Ito se caracteriza por manchas hipocrómicas en dos o más segmentos corporales y asociación con lesiones de sistema nervioso central.

OBJETIVO: Presentar el caso de paciente de cuatro meses con diagnóstico de hipomelanosis de Ito y hemimegalencefalía. Justificación: Es una entidad neonatal con alteraciones dérmicas asociadas a malformaciones en sistema nervioso central que se presenta como una epilepsia de difícil control.

METODOLOGÍA: Presentación de caso clínico.

RESULTADOS: Paciente masculino de cuatro meses de edad, el cual desde el nacimiento presenta manchas hipocrómicas en cara y cuello, a los dos días de vida presenta crisis convulsivas parciales motoras derechas, llegando a presentar entre 50-60 crisis convulsivas de 1-2 minutos de duración. Fue tratado como una epilepsia de difícil control. Se realizó EEG con actividad focal persistente en regio frontotemporal con generalización secundaria a hemisferio izquierdo, IRM con hemimegalencefalía izquierda. A la EF con mancha hipocrómica de aproximadamente de 6 cm en región cervical anterior izquierda y otra en frente a nivel central.

CONCLUSIONES: Al encontrar lesiones hipocrómicas asociadas a epilepsia deberá de sospecharse malformaciones a nivel de sistema nervioso central y buscar síndromes neurocutáneos en los cuales se puede presentar epilepsia de difícil control.

MANIFESTACIONES NEUROLÓGICAS EN DOS PACIENTES CON EL SÍNDROME DE MICRODELECIÓN INVOLUCRANDO AL GEN DE LA NEUROFIBROMATOSIS TIPO 1

ACOSTA YEBRA LILIAN DANAE, ESMER CARMEN, BRAVO ORO ANTONIO, BLANCO HERNÁNDEZ GABRIELA, PIÑA RAMÍREZ BERENICE MARISOL
DEPARTAMENTO DE NEUROPEDIATRÍA. HOSPITAL CENTRAL IGNACIO MORONES PRIETO, SAN LUIS POTOSÍ, SLP. DEPARTAMENTO DE GENÉTICA. HOSPITAL CENTRAL IGNACIO MORONES PRIETO, SAN LUIS POTOSÍ, SLP.

OBJETIVO: Neurofibromatosis tipo 1 (NF1; OMIM# 162200) es un trastorno autosómico dominante con una incidencia de 1 en 3,500 nacidos vivos. El 90-95% de los pacientes presentan mutaciones puntuales en el gen *NF1* localizado en el cromosoma 17q11.2. En el resto de los casos se observan microdeleciones genómicas.

MATERIAL Y MÉTODOS: Dos pacientes que cumplieron criterios diagnósticos para NF 1, el caso 1 de 16 años, microcefalia, dismorfías y retraso mental y el caso 2 de tres años con las mismas características y crisis convulsivas. Se solicitó estudios de microarreglos.

RESULTADOS: Se analizó 1 µg de ADN genómico de los pacientes con un array de 105,000 oligonucleótidos (Agilent, 105K). En el caso 1 se detectó una delección monoalélica de 1,202,659 pares de bases en la banda citogenética 17q11.2, en el caso 2 la pérdida fue de 1,058,761 pares de bases. Además de la delección completa del gen *NF1* se confirmó la ausencia de los otros 12 genes *COPR5*, *CRLF3*, *ATAD5*, *OMG*, *ADAP2*, *RNF135*, *EV12B*, *EV12A*, *RAB11FIP4*, *UTP6*, *SUZ1* y *TEFM*.

CONCLUSIONES: Ambos pacientes presentan microdelección en 17q11.2 corroborando así la existencia de un síndrome de microdelección, siendo éste responsable de un fenotipo más severo comparado con los pacientes que presentan mutaciones puntuales.

MICROCÓRNEAS EN UNA FAMILIA CON PORENCEFALIA FAMILIAR

QUIROZ SAAVEDRA ANDREA DEL ROCÍO, MONTAÑO DÍAZ DE LEÓN JORGE DAVID, PADILLA GÓMEZ LUIS ALFREDO, CEJA MORENO HUGO, DOMÍNGUEZ VEGA ROSA XEL-HA
SERVICIO DE NEUROLOGÍA PEDIÁTRICA, ANTIGUO HOSPITAL CIVIL DE GUADALAJARA FRAY ANTONIO ALCALDE.

INTRODUCCIÓN: La porencefalia familiar pertenece al espectro de mutación del gen COL4A1. Es una patología autosómica dominante con penetrancia incompleta caracterizada por quistes cerebrales secundarios a eventos vasculares previos a la semana 26 de gestación, ocasionando hemiplejía, epilepsia, retraso mental, distonía y alteraciones oculares.

OBJETIVO: Presentación de una familia con microcorneas y porencefalia familiar

MATERIAL Y MÉTODOS: Madre de 24 años e hijas de ocho y tres años de edad con datos de retraso psicomotriz, problemas de aprendizaje, hemiparesia izquierda y microcorneas. Ambas hijas con crisis convulsivas parciales, además hija mayor con papila ovoide bilateral.

RESULTADOS: Se realiza resonancia magnética de cráneo a las tres pacientes demostrando quistes porencefálicos en todas y hemimegalencefalia izquierda en la hija mayor. El electroencefalograma de ambas hijas demuestra actividad paroxística.

CONCLUSIONES: La porencefalia es una enfermedad rara subdiagnosticada, la cual debe incluirse en el diagnóstico diferencial en pacientes con hemiparesia, epilepsia, retraso mental y familiares afectados con el mismo cuadro. Las principales manifestaciones oculares descritas en asociación con porencefalia son microftalmos y opacidades corneales, sin embargo, no se encuentra reportada la asociación con microcornea, por lo que nosotros sugerimos a ésta como parte del espectro de la porencefalia familiar asociada a mutaciones en el gen COL4A1.

DISMINUCIÓN DE TAMAÑO DE ASTROCITOMASUBEPENDIMARIO DE CÉLULAS GIGANTES EN PACIENTE CON COMPLEJO ESCLEROSIS DE TUBEROSA EN TRATAMIENTO POR SEIS MESES CON EVEROLIMUS

BLANCO HERNÁNDEZ GABRIELA, BRAVO ORO ANTONIO, QUEZADA CORONA ARTURO, PIÑA RAMÍREZ BERENICE MARISOL, ACOSTA YEBRA LILIAN DANAE
DEPARTAMENTO DE NEUROPEDIATRÍA. HOSPITAL CENTRAL IGNACIO MORONES PRIETO, SAN LUIS POTOSÍ.

INTRODUCCIÓN: El complejo de esclerosis tuberosa (TSC), trastorno autosómico dominante con una incidencia de 1 en 6,000 nacimiento vivos, caracterizado por el desarrollo de tumores benignos (hamartomas) en múltiples órganos incluyendo el cerebro. El astrocitomasubependimario de células gigantes (SEGA), tumor de crecimiento lento que típicamente crece en el foramen de Monroe y presente en 5-20% de los pacientes con TSC. En México está aprobado el uso de Everolimus inhibidor de la vía mTOR, ya que estabiliza el crecimiento de diversos tumores incluyendo al SEGA.

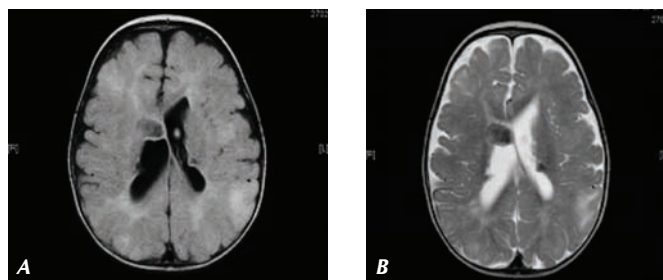


Figura 1. Imagen pre-tratamiento, Flair (A) y secuencia T2 (B).

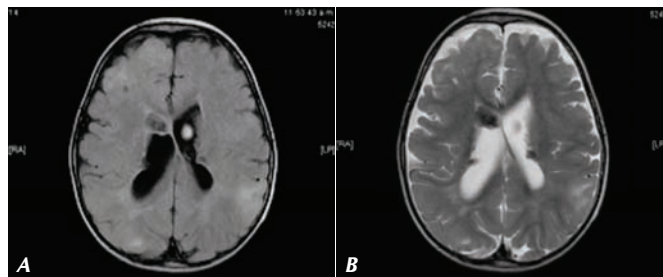


Figura 2. Imágenes seis meses de iniciar Everolimus. Flair (A) y secuencia T2 (B).

CASO CLÍNICO: Masculino de 14 meses con TSC por rabdomioma cardíaco y manchas hipomelanocíticas desde el nacimiento. A los seis meses de edad espasmos infantiles iniciando anticonvulsivos, con regular control. Resonancia magnética a los ocho meses de edad con SEGA con medidas 20.2 x 13.2 x 24.4 mm (Figura 1). Se inicia al año Everolimus a 3 mg/m², a los seis meses del tratamiento, nueva resonancia encontrando disminución del volumen del SEGA con medidas de 18.1 x 11.8 x 15.1 mm (Figura 2).

DISCUSIÓN: En nuestro caso el uso de Everolimus ha logrado disminuir el tamaño del tumor, mejor control de crisis convulsivas y los efectos adversos han sido mínimos.

LEUCOENCEFALOPATÍA CON SUSTANCIA BLANCA EVANESCENTE: PRESENTACIÓN DE UN CASO POR MUTACIÓN EN EL GEN EIF2B5

GABRIELA BLANCO HERNÁNDEZ,* ANTONIO BRAVO ORO,* ARTURO QUEZADA CORONA,* CARMEN ESMER,** MARJO VAN DER KNAAP***
*DEPARTAMENTO DE NEUROPEDIATRÍA. HOSPITAL CENTRAL DR IGNACIO MORONES PRIETO, SAN LUIS POTOSÍ, MÉXICO. **DEPARTAMENTO DE GENÉTICA. HOSPITAL CENTRAL DR IGNACIO MORONES PRIETO, SAN LUIS POTOSÍ, MÉXICO. ***DEPARTAMENTO DE NEUROPEDIATRÍA. VU UNIVERSITY MEDICAL CENTER, AMSTERDAM, HOLANDA.

INTRODUCCIÓN: La leucoencefalopatía con sustancia blanca evanescente (OMIM; # 68396) es un desorden neurodegenerativo autosómico recesivo, con un rango de edad de presentación que van desde un tipo infantil agudo (inicio con menos de un año), tipo temprano de inicio en la niñez (a los cinco años), tipo juvenil tardío (5-15 años) y tipo del adulto. El deterioro progresivo crónico es exacerbado durante procesos febriles, trauma craneoencefálico o por un acusado estrés psicológico.

CASO CLÍNICO: Masculino de un año de edad, padres consanguíneos, desarrollo psicomotor previo normal, inicia con cuadro clínico de fiebre, vómito, irritabilidad, pérdida de sostén cefálico y posición sedente. A los tres meses, es conocido por nuestro servicio posterior a traumatismo craneoencefálico leve presentó hipotonía, hiperreflexia y crisis convulsivas focales complejas. Se realiza resonancia magnética observándose en T2 hiperintensidad de sustancia blanca en hemisferios cerebrales, cuerpo calloso, capsula interna y cerebelo (Figura 1). Se realiza estudio genético confirmando el diagnóstico, encontrando mutación en el gen EIF2B5 c.318A > T, P.Leu106Phe.

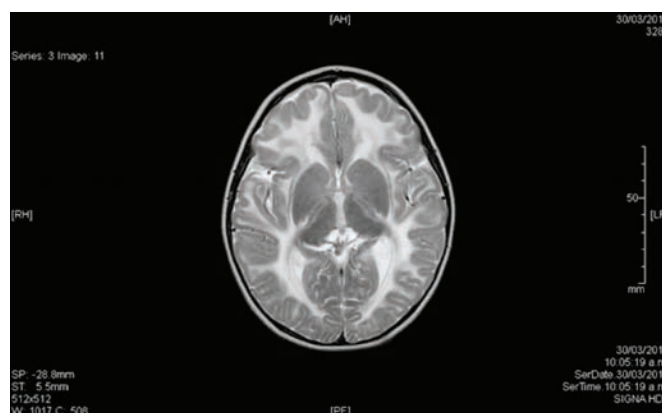


Figura 1. Secuencia en T2.

DISCUSIÓN: Cinco genes han sido asociados siendo el más frecuente el EIF2B5, gen afectado en nuestro caso. Estos genes están involucrados en las funciones de los astrocitos, lo que explicaría la pérdida de sustancia blanca que presentan estos pacientes.

ENFERMEDAD DE DEVIC MANEJO CON RITUXIMAB, EVOLUCIÓN A UN AÑO

REYES-CUAYAHUITL ARACELI, MUÑOZ MONTÚFAR JUAN PABLO, CALDERÓN VALLEJO ALEJANDRA, BACA RUÍZ VICENTE
HOSPITAL DE PEDIATRÍA CENTRO MÉDICO NACIONAL SIGLO XXI. IMSS.

INTRODUCCIÓN: La neuromielitis óptica (NMO), o enfermedad de Devic, es un padecimiento desmielinizante de sistema nervioso central (SNC) que suele confundirse con esclerosis múltiple (EM). Tiene prevalencia de 0.5/100 000 habitantes en adultos, siendo infrecuente en niños. Los criterios diagnósticos del Pediatric Multiple Sclerosis Study Group son la presencia de mielitis transversa y neuritis óptica, además de seropositividad para anticuerpos anti-NMO o resonancia con mielitis mayor a tres segmentos. Previamente los síntomas cerebrales excluían el diagnóstico, actualmente no y son más comunes en pediatría. Recientemente, con la finalidad de evita el progreso de esta patología se introdujo al tratamiento de la misma, rituximab, principalmente en aquellos en los que los anticuerpos anti-NMO positivos.

OBJETIVO: Presentación de la evolución de un caso pediátrico de enfermedad de Devic que fue tratado con Rituximab.

CASO CLÍNICO: Masculino de ocho años inició a los dos años con paraparesia espástica, a los cinco presentó cefalea y hemiparesia facio-corporal derecha, a los seis años presentó neuritis óptica derecha y seis meses después mielitis transversa con nivel cervical. La resonancia mostró lesiones desmielinizantes en encéfalo y médula espinal, anticuerpos anti-NMO séricos positivos. Se descartó etiología infecciosa, reumatológica, tóxica y neoplásica. Evolucionó de manera tórpida y con recaídas cada tres meses aproximadamente, por lo que se decidió inicio de manejo con Rituximab. La evolución del paciente ha sido favorable, en el último año no ha presentado recaídas se han realizado resonancia magnética de control sin evidencia de nuevas lesiones.

DISCUSIÓN: Los anticuerpos anti-NMO son positivos en 73% de adultos con NMO con especificidad de 92%. En un estudio 76% de pacientes pediátricos con NMO recurrente tuvieron anticuerpos positivos. En pediatría es frecuente comorbilidad reumatológica, en 60% hay discapacidad progresiva, 30% mueren en diez años. Los tratamientos modificadores para EM no son efectivos por lo que su diferenciación es importante, el manejo es con esteroides, inmunosupresores, inmunoglobulina o rituximab. En nuestro caso se inició manejo con este último con buena respuesta.

CONCLUSIONES: La NMO es infrecuente en pediatría y tiene particularidades que deben reconocerse para el diagnóstico oportuno y manejo adecuado de la enfermedad.

PRESENTACIÓN DE UN CASO DE ADRENOLEUCODISTROFIA Y REVISIÓN DE LA LITERATURA

CABALLERO NAVARRO Yael, CEBADA LÓPEZ FLORA, SILVA-RAMÍREZ MARTÍN ARTURO
HOSPITAL GENERAL CENTRO MÉDICO NACIONAL LA RAZA. SERVICIO DE NEUROLOGÍA PEDIÁTRICA

INTRODUCCIÓN: La adrenoleucodistrofia es una enfermedad ligada al cromosoma X, con disminución a nivel peroxisómico de lignoceril-CoA sintetasa, con la consiguiente acumulación patológica de ácidos grasos de cadena muy larga (AGCML), en células adrenocorticales, células de Schwann, células intersticiales de Leydig y macrófagos del SNC a nivel de la sustancia blanca.

OBJETIVO: Presentación de caso y revisión de la literatura.

PRESENTACIÓN DE CASO: Paciente masculino de 14 años de edad, sin antecedentes hereditarios, con desarrollo psicomotor adecuado, inicia a los nueve años con hiperpigmentación en mucosas gingival y nudillos de las manos, mal rendimiento escolar, cuatro años después con bradilalia, disartria, apraxia y disminución de la agudeza visual. En la RMN se observa marcada hiperintensidad bilateral de la sustancia blanca, en la parte posterior del centro semioval y parietooccipital, bioquímica: hipocortisolismo primario y elevación de los AGCML. Seis meses después del diagnóstico se realizó trasplante hematopoyético con células de cordón umbilical.

RESULTADOS: Este caso representa el fenotipo cerebral infantil asociado a enfermedad de Adisson primaria.

CONCLUSIONES: El escrutinio ante los datos de hiperpigmentación y alteraciones cognitivas, son útiles para el diagnóstico temprano. El tratamiento más eficaz actualmente consiste en el trasplante de médula ósea.

NEURODEGENERACIÓN ASOCIADA A DEFICIENCIA DE PANTOTENATO-CINASA. REPORTE DE TRES HERMANOS

PÉREZ RODRÍGUEZ L, PEREGRINO SANTOS C
HOSPITAL DE LA NIÑEZ OAXAQUEÑA.

INTRODUCCIÓN: La neurodegeneración asociada a pantotenato cinasa (PKAN) se incluye dentro del complejo de enfermedades neurológicas progresivas conocidas como síndro-

me neurodegenerativos por depósito cerebral de hierro (NBIA). Autosómica recesiva, asociada a la acumulación de hierro en los ganglios de la base, secundario a una mutación en el gen PANK2, localizado en el cromosoma 20p12.3, 13, que codifica a la enzima pantotenato cinasa 2 (PANK2), clave para la síntesis de la coenzima-A (CoA). En su forma clásica se caracteriza por un síndrome extrapiramidal, de inicio en la primer década de la vida, asociado a síndrome piramidal, demencia, disartria, disfagia, retinitis pigmentaria y crisis convulsivas, con progresión clínica fatal. En la resonancia magnética cerebral en la secuencia T2, se observa el signo de ojo de tigre.

OBJETIVO: Describir las manifestaciones clínicas, hallazgos radiológicos y estudio molecular en una familia con tres hermanos afectados por deficiencia de PANK2.

REPORTE DE CASOS: Originarios del municipio de San Juan Colorado, Jamiltepec, Oaxaca, antecedentes de endogamia.

PACIENTE 1: Femenino producto de la G1, a los cinco años seis meses de edad, inició con distonía focal en MTD, agregándose disartria, síndrome demencial y trastornos de la deglución, atrofia óptica, cuadriparesia espástica. Falleció a los nueve años de edad.

PACIENTE 2: Masculino producto de la G3, a los cuatro años con distonía focal, agregándose a los seis meses disartria.

PACIENTE 3: Femenino producto de la G2, inició a los siete años de edad, con distonía focal, agregándose a los tres meses disartria, progresión rápida.

RESULTADOS: La IRM cerebral en los tres pacientes con signo en ojo de tigre, estudio molecular en dos de ellos encontrando homocigosis del cambio c.656G > T (P.Gly219Val) en el gen PANK2.

CONCLUSIÓN: Se describe la primera familia en México reportada con neurodegeneración por deficiencia de pantotenato cinasa clásica. El fenotipo de PKAN es variable y se sobrepone con un amplio espectro de enfermedades caracterizadas por enfermedades neurodegenerativas con acumulación de hierro.

NEUROFIBROMATOSIS SEGMENTARIA, REPORTE DE CASO Y REVISIÓN DE LA LITERATURA

MUÑOZ MONTUFAR JP, REYES COAYAHUITL A
UMAE HOSPITAL DE PEDIATRÍA, CENTRO MÉDICO NACIONAL SIGLO XXI.

INTRODUCCIÓN: La neurofibromatosis segmentaria es una forma infrecuente de neurofibromatosis con una prevalencia estimada de 0.0014 a 0.002%, actualmente se han descrito aproximadamente 100 casos en la literatura mundial. En 1956 fue inicialmente denominada neurofibromatosis sectorial y clasificada por Riccardi en 1982 como neurofibromatosis tipo 5 (NF5) a partir de los siguientes criterios: Manchas café con leche, efélides axilares y/o neurofibromas en un segmento único y hemicorporal sin cruzar la línea media y sin involucro sistémico.

OBJETIVO: Describir las características clínicas de un caso de neurofibromatosis segmentaria y compararlo con lo descrito en la literatura mundial.

CASO: Escolar de ocho años de edad, abuela materna con neurofibromatosis 1. Síntomas de inatención y bajo rendimiento académico, presenta neurofibroma único en región parietal izquierda, efélides en axila y manchas café con leche en hemitórax izquierdo. No déficit neurológico y estudio de resonancia magnética cerebral normal.

DISCUSIÓN Y CONCLUSIÓN: La NF5 se considera resultado de una mutación genética postcigótica (Mosaicismo) que sigue una distribución dermatomal unilateral limitada a las células de Schwann. Nuestro caso no difiere de lo reportado en la literatura mundial. El pronóstico es bueno y debe informarse a los padres que el riesgo de enfermedades asociadas es bajo.

PRESENTACIÓN DE CASO DE COMA ALFA EN PACIENTE PEDIÁTRICO Y REVISIÓN DE LA LITERATURA

CABALLERO NAVARRO Yael, SILVA-RAMÍREZ MARTÍN ARTURO, CEBADA LÓPEZ FLORA
SERVICIO DE NEUROLOGÍA PEDIÁTRICA, HOSPITAL GENERAL CENTRO MÉDICO NACIONAL LA RAZA.

INTRODUCCIÓN: La presencia de coma alfa es excepcional en pacientes en estado de coma y cuando se observa es indicador de un pobre pronóstico.

OBJETIVO: Presentación de caso y revisión de la literatura.

PRESENTACIÓN DE CASO: Masculino de 14 años, previamente sano, con presencia de fractura nasal a quien se le realiza de manera programada rino-septo-plastia, durante el postoperatorio presenta broncoespasmo severo y posteriormente paro cardiorrespiratorio

referido de 2 minutos, requiriendo maniobras avanzadas de reanimación cardiopulmonar. Posteriormente se observa clínica de coma neurológico mesencefálico, se realizó EEG a las 72 horas del inicio del coma observándose un predominio de ritmo de 8Hz entremezclándose con ondas lentas theta delta. La tomografía computada con edema cerebral. Se realiza RMNC a las 96h donde se aprecian zonas hiperintensas en T2 que afectan en forma bilateral los núcleos lenticulares de predominio en la porción del putamen. Actualmente el paciente se encuentra con cuadriparesia espástica asociada persistencia de coma mesencefálico.

RESULTADOS: El coma alfa se correlaciona con secuelas neurológicas severas secundarias a encefalopatía hipóxica como lo presentó este paciente.

CONCLUSIONES: La actividad alfa presente en el EEG de un paciente comatoso, indica mal pronóstico para la vida o probabilidad importante de secuelas neurológicas.

SÍNDROME DE KINSBOURNE EN UN PREESCOLAR. PRESENTACIÓN DE CASO Y REVISIÓN DE LA LITERATURA

DÍAZ GARCÍA ÁNGEL JUAN, SILVA-RAMÍREZ MARTÍN ARTURO
SERVICIO DE NEUROLOGÍA PEDIÁTRICA, HOSPITAL GENERAL CENTRO MÉDICO NACIONAL "LA RAZA".

INTRODUCCIÓN: El síndrome de Kinsbourne es un trastorno del movimiento de origen autoinmune paraneoplásico/parainfeccioso, caracterizado por opsoclonos, mioclonos y ataxia con incidencia máxima a los 14 meses. La patogenia incluye autoinmunidad, lesiones del fascículo longitudinal medial, olivas bulbares, área pretecal (opsoclonos), vermis cerebeloso (ataxia) y tallo cerebral (mioclonías).

OBJETIVO: Presentación de caso y revisión de la literatura.

PRESENTACIÓN DEL CASO: Femenino de 2 años 3/12 quien inició al año siete meses con ataxia, opsoclonos intenso, irritabilidad, mioclonías, dismetrías, imposibilidad para la bipedestación y la marcha. Se realizó tomografía, resonancia magnética de cráneo y USG abdominal sin documentarse alteraciones. Se realizó panel viral encontrándose positivo para antígeno de capsida de Etein Barr IgM(34 7) e IgG(631). Fue tratada con inmunoglobulina intravenosa 400 mg/kg/día por cinco días, valproato de magnesio y gabapentina, con respuesta favorable y recuperación de habilidades neurológicas.

RESULTADOS: Este caso representa al síndrome de Kinsbourne parainfeccioso con triada característica con opsoclonos, ataxia y mioclonías.

CONCLUSIONES: La identificación temprana del opsoclonos es el signo más útil para el diagnóstico. El tratamiento con inmunoglobulina y antiepilépticos ha demostrado control de los síntomas hasta del 80% como fue en este paciente.

ASOCIACIÓN DE TERATOMA DE OVARIO CON ENCEFALITIS POR ANTICUERPOS CONTRA EL RECEPTOR N-METIL-D-ASPARTATO (NMDA). PRESENTACIÓN DE UN CASO

DOMÍNGUEZ VEGA ROSA XEL-HA, MITRE SOLÓRZANO GUADALUPE RAQUEL, MADRIGAL MORENO PAOLA, MONTAÑO DÍAZ DE LEÓN JORGE DAVID, CEJA MORENO HUGO
SERVICIO DE NEUROLOGÍA PEDIÁTRICA, ANTIGUO HOSPITAL CIVIL DE GUADALAJARA FRAY ANTONIO ALCALDE.

INTRODUCCIÓN: La encefalitis por anticuerpos contra receptores NMDA se presenta posterior a un cuadro infeccioso y predomina en el sexo femenino. 60% se asocia a neoplasia generalmente teratoma. El cuadro clínico incluye alteraciones de comportamiento y personalidad, movimientos coreoatetósicos y crisis convulsivas.

OBJETIVO: Presentar el caso de una paciente de diez años de edad con encefalitis por anticuerpos contra receptores NMDA asociada a teratoma de ovario.

RESULTADOS: Paciente femenino de diez años de edad, sin antecedentes de importancia. Previo a su ingreso presenta cuadro gripal. Súbitamente inicia con irritabilidad, movimientos coreoatetósicos, orofaciales y crisis convulsivas. Resonancia magnética de cráneo con hiperintensidad en T1 en uncus, anticuerpos anti-NMDA en líquido cefalorraquídeo positivos. Se inicia tratamiento y es egresada un mes después. Tres meses posteriores se detecta masa intraabdominal, se realiza tomografía y se detecta tumor ovárico. Se realizasección y el estudio histopatológico demuestra que se trata de un teratoma maduro de ovario.

CONCLUSIONES: Esta asociación se presenta raramente en pacientes pediátricos, el teratoma puede encontrarse posterior al cuadro de encefalitis, lo que nos obliga a mantener una vigilancia estrecha en estos pacientes, ya que el diagnóstico y manejo oportuno otorga un buen pronóstico hasta en 75% de los casos.

MIASTENIA GRAVIS CONGÉNITA, ASOCIADA A ARTRITIS REUMATOIDE JUVENIL. REPORTE DE CASO

DOMÍNGUEZ MORALES JAVIER, FERNÁNDEZ DOMENECH JOSÉ ANTONIO, GONZÁLEZ CRUZ MARGARITA ***

****RESIDENTE SEGUNDO GRADO DE PEDIATRÍA. ***RESIDENTE DE PRIMER GRADO DE PEDIATRÍA. ***MÉDICO ADSCRITO AL SERVICIO DE NEUROPEDIATRÍA, DEPARTAMENTO DE NEUROPEDIATRÍA, HOSPITAL REGIONAL DR. VALENTÍN GÓMEZ FARIAS. ISSSTE. ZAPOPAN, JALISCO.**

INTRODUCCIÓN: Las enfermedades autoinmunes guardan una relación estrecha entre sí, compartiendo factores genéticos y mecanismos inmunes no dilucidados. Se han reportado asociaciones de miastenia gravis con enfermedades del tejido conectivo, destacando artritis reumatoide y desórdenes tiroideos. En México no existen reportes de la relación entre miastenia gravis y artritis reumatoide juvenil, en la literatura mundial existen reportes escasos tanto en el adulto como en la edad pediátrica.

CASO CLÍNICO: Paciente femenino de 15 años de edad quien debuta a la edad de dos meses con ptosis palpebral bilateral catalogándose como síndrome miasténico congénito vs. miastenia gravis, su manejo médico prednisona y después piridostigmina. A la edad de tres años presenta debilidad sistémica leve a moderada, ptosis palpebral y parálisis de oculomotores que mejora con ajuste de piridostigmina. Hija de madre de 29 años portadora de lupus eritematoso sistémico. Sus exámenes de laboratorio con BH, QS, ES, PFT dentro de los parámetros normales. Anticuerpos antirreceptores de acetilcolina: Negativo. ANAS: Negativo. Electromiografía: Normal. Cuenta con dos pruebas de estimulación repetitiva la primera presenta decremento por arriba de 20%, y la segunda un año después con decremento de 45% concluyente de miastenia gravis. A los 13 años inicia con fatiga articular, artritis y factor reumatoide: 137, concluyéndose por el Servicio de Reumatología, artritis reumatoide juvenil, iniciando manejo médico con metotrexate, cloroquina y actualmente con Etanercept.

DISCUSIÓN Y CONCLUSIÓN: Diversos reportes en la literatura mencionan una mayor prevalencia de enfermedades inmunológicas en familiares de pacientes que presentan lupus eritematoso sistémico en comparación de familiares con artritis reumatoide juvenil, esto sugiere que los fenotipos autoinmunes clínicamente diferentes pueden compartir genes de susceptibilidad comunes que actúan como factores de riesgo de autoinmunidad. En la miastenia gravis neonatal o congénita la subunidad gamma es la que se encuentra afectada por los anticuerpos. La paciente presenta un cuadro artritis reumatoide juvenil caracterizada por afección poliarticular, afecta principalmente a mujeres de entre ocho a diez años de edad con factor reumatoide positivo y ANAS positivos en 50% de los casos, el HLA- DR4 es el que más se asocia a esta forma clínica poli articular.

CICLO DE CUATRO SEMANAS DE PREDNISONA REVIERTE LA MIASTENIA GRAVIS INFANTIL AUTOINMUNE OSEMAN II A. REPORTE DE UN CASO

HUERTA HURTADO ALMA MARITZA, MERCADO SILVA FRANCISCO MIGUEL
DEPARTAMENTO DE NEUROLOGÍA Y NEUROCIRUGÍA PEDIÁTRICA. UMAE PEDIATRÍA. CENTRO MÉDICO NACIONAL DE OCCIDENTE, IMSS, GUADALAJARA, JALISCO MÉXICO.

INTRODUCCIÓN: La miastenia gravis es una enfermedad autoinmune heterogénea de etiología desconocida, caracterizada por debilidad muscular y fatigabilidad precoz fluctuante, debido a una alteración en la transmisión neuromuscular por anticuerpos anti-receptor nicotínico de acetilcolina (Ac AChR) de la membrana post-sináptica en la unión neuromuscular. En la infancia es rara, 75% de los pacientes presentan los síntomas después de los diez años, y sólo 10 a 20% antes de los diez años, con una incidencia de 3.1 a 11.1/1'000,000 y una prevalencia de 4.7 a 14.87/1'000,000. Se reconocen tres formas: neonatal transitoria, síndromes miasténicos congénitos y la forma clásica autoinmune juvenil, ésta es más común y afecta a las niñas cinco o seis veces más que a los niños. El diagnóstico es basado en la historia clínica y la exploración, apoyándose en pruebas farmacológicas, electrofisiológicas, la detección de los anticuerpos contra los receptores de acetilcolina y estudios radiológicos. Las modalidades de tratamiento disponibles son: a) Fármacos anticolinesterásicos. b) Corticosteroides. c) Inmunosupresores. d) Plasmáferesis. e) Inmunoglobulinas. f) Timectomía.

OBJETIVO: Describir un caso clínico que ejemplifica la respuesta con ciclo prednisona a cuatro semanas en reducción con remisión clínica y electromiografía de la miastenia infantil autoinmune Oseman II A.

CASO: Masculino de 13 años de edad. Sin antecedentes familiares, ni antecedentes patológicos. 4o. embarazo, normal, obtenido por parto eutócico, Apgar de 9-9, peso

3,450 g, desarrollo psicomotor normal, sin antecedentes patológicos con su esquema de vacunación completo. Tres meses con ptosis palpebral derecha que empeoraba al atardecer y dos meses a la fecha el otro parpado, con dificultad del movimiento ocular, poca expresión facial, y problemas de masticación a su primera evaluación mostro Ptosis bilateral de predominio izquierdo, con oftalmoplejía izquierda y oftalmoparesia derecha, fuerza mandibular 4/5, sistema motor, con tono, fuerza reflejos, trefismo normales. Fue sometido a un ciclo de prednisona 50 Mg con reducción a de 12.5 Mg cada semana y fue suspendida al completar las cuatro semanas, revaluado, sin medicamento a los dos meses, los cuatro meses y seis meses después de haber recibido el tratamiento.

Con prueba de Jitter inicial y a los seis meses.

Se realizó TAC de timo que mostró persistencia de timo, la función tiroidea, las enzimas musculares su perfil inmunológico, que incluyó inmunoglobulinas séricas, anticuerpos antinucleares fueron normales.

Prueba de fibra única inicial: Variabilidad temporal (Jitter) (MCD 11-162 Mseg Normal > 50 Mseg) decrementos de < 15% tanto orbicular de los parpados izquierdos, y extensor de los dedos. Control: Sin decrementos.

DISCUSIÓN Y CONCLUSIÓN: El 75% de los pacientes con miastenia gravis juvenil (MGJ) presentan los síntomas después de los diez años, y sólo 10 a 20% antes de los diez años, como es el caso las niñas se afectan más que los niños en una relación 1.3:1. Los corticoesteroides suprimen múltiples fases de la respuesta inmune. Las series pediátricas refieren mejoría variable desde 10 a 82%, su uso a largo plazo se asocia a efectos secundarios potencialmente serios, recomendándose con una dosis alta de 1-2 mg/kg/día de prednisona vía oral, hasta un máximo de 60-80 mg/día. Su beneficio se observa después de dos a cuatro semanas, con su máximo beneficio alcanzado a los seis a 12 meses, a dosis total se reduce de manera gradual lentamente, en este caso, sólo recibió un ciclo de cuatro semanas de prednisona obtuvimos la remisión completa y no fue necesario de meses a años de corticoesteroides.

Este caso ejemplifica una nueva forma de dar ciclos cortos evitando los efectos adversos de prednisona a largo plazo.

ENCEFALOPATÍA EPILEPTICA INFANTIL TEMPRANA CON PATRÓN BROTE-SUPRESIÓN (SÍNDROME DE OHTAHARA) SECUNDARIO A DÉFICIT CEREBRAL DE CREATINA

HUERTA HURTADO ALMA MARITZA, MERCADO SILVA FRANCISCO MIGUEL

DEPARTAMENTO DE NEUROLOGÍA Y NEUROCIRUGÍA PEDIÁTRICA. UMAE PEDIATRÍA. CENTRO MÉDICO NACIONAL DE OCCIDENTE, IMSS, GUADALAJARA, JALISCO, MÉXICO.

INTRODUCCIÓN: Los síndromes de deficiencia cerebral de creatina (CCDS) son un grupo de errores innatos que comprenden tres trastornos. Dos autosómicos recesivos que afectan la biosíntesis de la creatina –deficiencia de guanidinoacetato metiltransferasa (GAMT) y deficiencia de la arginina:glicina amidinotransferasa (AGAT)– y un defecto ligado al X que afecta el transportador de creatina (SLC6A8)(Stockler 2007). El diagnóstico se realiza por deficiencia de la creatina cerebral detectada por espectroscopia. Niveles disminuidos de ácido guanidinoacético (GAA), en orina y plasma, en la deficiencia de AGAT y aumentados en la deficiencia de GAMT. En los casos de SLC6A8 incremento del radio creatina/creatinina en la orina. Clínicamente se presentan con retraso psicomotor de predominio en el lenguaje expresivo y conductas autistas asociados con epilepsia o trastornos del movimiento. El tratamiento se realiza con aporte de creatina, dieta restringida de arginina y suplementos de ornitina. En los SLC6A8 está indicado la administración de L-arginina. Con el tratamiento se observa mejoría de los síntomas neurológicos. Los CCDS se mencionan en la bibliografía como causa poco frecuente de crisis convulsivas dentro del periodo neonatal (Campistol 2009), pero no se han reportado como etiología de las encefalopatías epilepticas del neonato, una de ellas es la encefalopatía epileptica infantil temprana con brote-supresión (síndrome de Ohtahara) (1976). Se caracteriza por crisis de inicio en los primeros días de vida, espasmos tónicos frecuentes y crisis parciales, raramente mioclónicas. El patrón interictal característico es brote supresión sin diferenciación en vigilia o sueño. La etiología en la mayoría de los casos es debida a daño cerebral estructural (hemimegalencefalia, síndrome de Aicardi, porencefalia, lisencefalia, trastornos de la migración neuronal) y en menor frecuencia desórdenes metabólicos (hiperglicemia no cetótica, deficiencia de citocromo C oxidasa). El diagnóstico diferencial es la encefalopatía mioclónica neonatal. El pronóstico es malo desarrollando una epilepsia severa intratable, frecuentemente evoluciona a síndrome de West y deterioro neurológico.

OBJETIVO: Describir un caso clínico de déficit de creatina cerebral (CCDS) del tipo deficiencia de GAMT manifestado en el periodo neonatal como síndrome de Ohtahara (encefalopatía epileptica infantil temprana con patrón brote-supresión).

CASO: Masculino de cuatro meses de edad producto de la G2, padres sanos no consanguíneos, hermano de tres años sano, embarazo normoevolutivo, obtenido por cesárea programada iterativa a las 40 sdg, peso 3,600 g, talla: 50 cm, APGAR: 9/9. Se egresa en binomio. Inicia el primer día de vida con eventos referidos con rubicundez, llanto intenso y posteriormente aumento del tono generalizado con cianosis peribulal y desviación de la mirada de un minuto de duración, repitiéndose en cuatro ocasiones, se consideran secundario a reflujo sin mejoría con tratamiento por el contrario aumento de los eventos, por lo que se envía a nuestra Unidad al 3er día de vida ingresando a terapia neonatal. A la exploración normocéfalo, hipoactivo, hiporreactivo, succión débil, por lo que se coloca sonda orogástrica, hipotónico con reflejos presentes, clonus agotable, resto sin alteraciones. Se observan los eventos clasificándolos como espasmos tónicos en salvas reportando hasta 80 por día. El EEG con paroxismos generalizados de punta y polipunta de 3 a 4 segundos seguidos de disminución del voltaje, se hace el diagnóstico de síndrome de Ohtahara, iniciando protocolo de estudio. La biometría hemática, función hepática, química sanguínea, electrolitos, perfil TORCH, amonio, lactato, gasometría y EGO normal. Se toma tamiz metabólico ampliado. La TAC de cráneo impresiona con trastorno de migración neuronal, por lo que se realiza IRM en la cual se observa polimicrogira a nivel frontal e hipoplasia del cuerpo calloso. Se maneja con varios esquemas antiepilepticos incluyendo DFH, fenobarbital, infusión de midazolam, valproato, levetiracetam, topiramato y vigabatrina sin mejoría por lo que se inicia inmunoglobulina humana 2 g/kg/dosis total. Reducción al 50% de crisis. El EEG al finalizar inmunoglobulina aun con periodos de brote supresión con menor duración del paroxismo. A los 40 días de vida se reporta el tamiz metabólico ampliado que muestra niveles anormales de arginina y glicina, así como una elevación del guanidinoacetato (GAA) 57% por arriba del nivel de referencia. Se solicita IRM con espectroscopia observando pico bajo de creatina. Se concluye deficiencia de GAMT. Se inicia creatina oral 1.5 g al día (350 mg/kg/día), continuando con levetiracetam, vigabatrina, topiramato. Evolución hacia la mejoría sin crisis desde el 3er mes de vida, su desarrollo psicomotor con avances iniciando sostén cefálico, presencia de sonrisa social, fijación y seguimiento visual. El EEG a los tres meses demuestra desaparición del brote supresión sólo paroxismos focales a nivel frontal bilateral sin generalización.

DISCUSIÓN Y CONCLUSIÓN: El síndrome de Ohtahara es un síndrome epileptico de inicio precoz, refractario a tratamiento, y de mal pronóstico funcional, la etiología subyacente es generalmente debido a malformaciones estructurales cerebrales. Se presenta un caso de este síndrome en el cual una condición metabólica tratable como el déficit de creatina cerebral fue confirmado. La instalación del tratamiento condujo a una respuesta clínica favorable con desaparición del patrón de brote supresión y control de crisis. El diagnóstico temprano de este tipo de trastornos es importante dado la facilidad del tratamiento. En la bibliografía no se encontraron reportes de este trastorno metabólico como causa de síndrome de Ohtahara.

NEUROFIBROMATOSIS TIPO I, PRESENTACIÓN ATÍPICA INICIAL DE GLIOMAS ÓPTICOS BILATERALES Y SÍNDROME DE SOBRECRECIMIENTO REPORTE DE UN CASO

GONZÁLEZ CRUZ MARGARITA, * BÓRQUEZ ARCE HUMBERTO JESÚS, ** SÁNCHEZ PRADILLO NANCY YUZETH***

*MÉDICO ADSCRITO AL SERVICIO NEUROLOGÍA PEDIÁTRICA. **RESIDENTE DE 3ER AÑO DE PEDIATRÍA.

***RESIDENTE DE 2DO AÑO PEDIATRÍA. HOSPITAL REGIONAL "VALENTÍN GÓMEZ FARIAS ISSSTE, ZAPOCAN, JALISCO, MÉXICO.

OBJETIVO: Describir el caso de paciente que debuta con gliomas ópticos bilaterales como única manifestación de Neurofibromatosis a los cuatro meses de edad y un síndrome de sobrecrecimiento.

RESUMEN CLÍNICO: Paciente masculino originario de Puerto Vallarta, Jalisco, sin antecedentes familiares de importancia, que inició su padecimiento a los tres meses de edad con eventos paroxísticos en hemisferio izquierdo, flexión de tronco y nistagmus y crisis convulsivas tónico-clónicas generalizadas tratadas con fenobarbital además con un síndrome de Sobre-crecimiento manifestado por perímetro cefálico en la percentil 99% (48 cm), talla 70 cm (percentil 99%) y peso de 10 kg (percentil 99%). A la exploración física con pupilas simétricas reactivas seguimiento visual adecuado pero con nistagmus en la acomodación, tono activo y pasivo normal REM ++. TAC de cráneo simple muestra lesión extra axial homogénea a nivel de quiasma óptico. IRM de cráneo: engrosamiento de

quiasma óptico bilateral y de ambos nervios ópticos, son hiperintensos en T2, isointensa en flair y con el T1 con gadolinio presenta reforzamiento en la periferia, lo cual apoya el diagnóstico de Glioma óptico bilateral. Sin embargo, sin más datos que sugieran neurofibromatosis (NF), se mantiene con manejo conservador vigilancia en Consulta Externa y al año de edad aparecen manchas café con leche mayores de 0.5 cm inicialmente tres y luego suman cinco, lo que apoya el diagnóstico de NF I. Dado su síndrome de sobre-crecimiento fue valorado por el Servicio de Endocrinología Pediátrica, el perfil hormonal, con hormona de crecimiento, perfil tiroideo y cortisol normales. Actualmente persisten con peso, talla y perímetro cefálico por arriba del percentil 97 para la edad con un neurodesarrollo normal únicamente con las alteraciones visuales, nistagmus comentado.

CONCLUSIÓN Y DISCUSIÓN: La neurofibromatosis tipo I es una facomatosis que se caracteriza por su naturaleza displásica y la tendencia de generar tumores particularmente en sistema nervioso central. Los criterios diagnósticos ya han sido descritos previamente. Los gliomas se presentan en aproximadamente 15% de los pacientes, 50% de los pacientes no presenta antecedentes familiares de la misma, la mayoría asintomáticos, pero pueden presentarse con disminución de la agudeza visual, defectos en campimetría

y pubertad precoz. La macrocefalia y estatura corta son comunes en esta entidad en 29%. Los gliomas ópticos bilaterales se presentan de manera casi exclusiva en neurofibromatosis tipo I. En el consenso de neurofibromatosis en relación con gliomas en la vía del nervio óptico de 1997 concluyó que la resonancia magnética de cráneo en búsqueda de gliomas ópticos es de valor limitado, ya que los gliomas progresan en raras ocasiones. La macrocefalia es común y podría ser un signo indirecto de la presencia de gliomas ópticos. En este caso se muestra una presentación atípica, ya que el paciente presenta manifestaciones clínicas relacionadas a los gliomas ópticos bilaterales, y presenta diagnóstico clínico de neurofibromatosis a pesar de no reunir criterios por el momento, además se presentó con talla elevada cuando comúnmente presenta talla corta, por lo que se trata de una presentación poco común de esta entidad clínica, el retraso en el neurodesarrollo es variable, en algunas series se presenta 67% de los pacientes con neurodesarrollo, nuestro paciente al momento no lo ha presentado. El caso citado es un ejemplo de la variedad de la neurofibromatosis tipo I, nuestro paciente cuenta con sólo un año de edad y presenta los gliomas bilaterales y conforme pasan los meses se agregan criterios diagnósticos, cuando comúnmente se realice diagnóstico en edad prepuberal.