

Coccidioidomycosis meníngea: Reporte de caso y revisión de la literatura

Meningeal coccidioidomycosis: Case report and literature review

Matuk-Pérez Yamil,* Rodríguez-Leyva Ildelfonso,* Torres-Corzo Jaime,**
Oros-Ovalle Cuauhtémoc,*** De La Rosa-Quiroz Claudia Erika***

Hospital Central "Dr. Ignacio Morones Prieto"; San Luis Potosí, México.

* Servicio de Neurología.

** Servicio de Neurocirugía.

*** Servicio de Anatomía Patológica.

RESUMEN

INTRODUCCIÓN: La coccidioidomycosis es una enfermedad infecciosa producida por el hongo dimórfico *Coccidioides immitis*. Tienen mayor prevalencia en el norte de México, y continúa siendo una de las causas de neuroinfección en esa región para tomar en cuenta en cuadros compatibles con meningitis crónica.

CASO CLÍNICO: Hombre de 52 años de edad, ingresó a nuestra institución para manejo de un TCE leve. Al realizarle protocolariamente una tomografía computada de cráneo (TC) se encontró hidrocefalia. Al reinterrogar refirió cuadro de dos años y seis meses de evolución con cefalea en un inicio y que progresó a un síndrome de hipertensión endocraneana. Se completó su estudio con punción lumbar y con IRM, para la búsqueda de agentes etiológicos, que llevaron finalmente a la toma de biopsia de meninges en la que se reportó estructuras ovoides compatibles con esférulas, las cuales contienen numerosas endosporas positivas a la tinción de Grocott y reacción de PAS, así como células gigantes multinucleadas. Se hizo el diagnóstico de coccidioidomycosis meníngea. Presentamos una revisión narrativa de la búsqueda sistemática realizada sobre el tema.

CONCLUSIÓN: La coccidioidomycosis es causa de infección subaguda a crónica en el norte de México. Sus manifestaciones clínicas consisten en síndromes de cráneo hipertensivo y meníngeo asociados a una evolución generalmente de semanas a meses y se requiere para diagnosticarlo tener la sospecha diagnóstica. La detección oportuna y un tratamiento antimicótico con anfotericina y fluconazol pueden mejorar los síntomas y signos del paciente hasta en 80%. Si no es tratada la coccidioidomycosis meníngea puede ser fatal.

Palabras clave: Cefalea, coccidioidomycosis meníngea, fluconazol, meningitis crónica, test de reacción de fijación del complemento.

ABSTRACT

INTRODUCTION: Coccidioidomycosis is an infectious disease caused by the dimorphic fungus *Coccidioides immitis*, which remains a significant cause of sub-acute or chronic meningitis with a major prevalence in the North of Mexico.

CASE REPORT: A 52-year-old male arrived to the emergency room for a cranial trauma. In the initial work-up with a head CT it was found an unexpected hydrocephalous. In the interrogatory we established that the patient had headache with an evolution of 2.5 years and had recently presented signs of intracranial hypertension. The evaluation was continued by performing MRI and CSF analysis in search for the etiology, and a meningeal biopsy showed ovoid structures with spherules, containing numerous endospores positive for Grocott and PAS staining. Moreover, a granulomatous reaction with multinucleated giant cells was compatible with the diagnosis of meningeal coccidioidomycosis. We present a narrative review with systematic search on this topic.

CONCLUSION: Coccidioidomycosis is still a current cause of CNS infection in patients living in the North of Mexico. The clinical manifestations consist in meningeal and cranial hypertension syndromes associated with an evolution of weeks to months, and it is required a high diagnostic suspicion. The opportune detection and antifungal treatment with amphotericin and fluconazole can improve symptoms and signs in up to 80% of patients. If untreated, meningeal coccidioidomycosis can be fatal.

Key words: Chronic headache, fluconazole, meningeal coccidioidomycosis, meningitis, reaction test complement fixation.

Correspondencia: Dr. Ildelfonso Rodríguez Leyva.
Servicio de Neurología, Hospital Central "Dr. Ignacio Morones Prieto". Av. Venustiano Carranza 2395.
C.P. 78240, San Luis Potosí, México. Correo electrónico: ilrole@yahoo.com.mx

Artículo recibido: Abril 2, 2014.
Artículo aceptado: Mayor 01, 2014.

INTRODUCCIÓN

Esta enfermedad infecciosa fue reportada en un esqueleto de un indio de Arizona, anciano para su época, éste tenía aproximadamente 40 a 50 años de edad y data de los años 1000 a 1400 d.C. Siglos después se reportó (1892) el primer caso de infección por *Coccidioides immitis* registrado en la época moderna, en un soldado argentino. El organismo fue primeramente identificado como un parásito y fue llamado *Coccidioides* porque se parecía a los coccidios, en 1900 fue reconocido como un hongo, y no como un protozooario, en 1923 fue reportado el primer caso de meningitis por este microorganismo y en 1936 el hallazgo de éste en el líquido cefalorraquídeo de un caso de meningitis.¹

A propósito de nuestra presentación es reportar un caso clínico y hacer una búsqueda sistemática en la literatura durante los últimos diez años en bases de datos electrónicas (MedLine, EMBASE, PubMed), destacando los aspectos clínicos y pronósticos de esta enfermedad.

CASO CLÍNICO

Se trata de paciente masculino de 52 años de edad, casado, trabaja en la construcción como albañil, estudió primaria y es católico, residente de Villa de Reyes en el estado de San Luis Potosí, México, en sus antecedentes personales cuenta con tabaquismo de 20 paquetes al año desde hace 30 años, así como consumo de alcohol cada fin de semana llegando a la embriaguez, durante 20 años. Su padecimiento actual lo inició dos años y seis meses antes de su ingreso a nuestra unidad hospitalaria, con cuadro de cefalea, punzante, progresiva, de intensidad 10/10, holocraneana, sin irradiaciones específicas, sin predominio de horario, de duración de dos a

tres días, para luego disminuir, se acompañaba de náusea y en ocasiones de vómito, fue manejado por facultativo de su localidad como una posible migraña para lo cual le indicó diferentes tipos de antiinflamatorios no esteroideos (AINEs), entre ellos naproxeno e ibuprofeno, pero la cefalea sólo remitía por unos días para volver a presentarse nuevamente. Nueve meses antes de su ingreso a nuestra unidad hospitalaria se agregó de manera progresiva una marcha imantada y con lateropulsión indistinta, por tal motivo presentó varias caídas de su propia altura, fue manejado con AINEs, así como complejo B vía oral cada 24 horas por tiempo indefinido. Previo a su ingreso presentó caída de su propia altura sufriendo traumatismo craneoencefálico, por lo que acudió a nuestra unidad hospitalaria. Se presentó con escalpe de 8 cm que fue manejado por el Servicio de Cirugía General, se encontraba despierto aunque con ataxia troncal y de extremidades, y reflejo plantar extensor bilateral, no había signos meníngeos. Le fue realizada una tomografía simple de cráneo (*Figura 1*), en la cual se demostró hidrocefalia, por lo que fue ingresado para abordaje de la misma, le fueron realizados placa de tórax en la que se encontró sin alteraciones, así como IRM, la cual tuvo el mismo hallazgo que en la tomografía, hidrocefalia, por lo demás sin alteraciones (*Figura 2*). Sus laboratorios generales todos en límites normales. Punción lumbar con presión de apertura incrementada, drenando un LCR xantocrómico, con proteínas de 3519 mg/dL, leucocitos 170 c/mm³, mononucleares de 60%, glucosa 10.96 mg/dL. Ante la falta de positividad en la búsqueda de agentes etiológicos para una meningitis crónica se decidió realizar neuroendoscopia por parte del Servicio de Neurocirugía, con toma de biopsia (*Figuras 3A, 3B, 3C*) en la que el Servicio de Anatomía Patológica encontró meninges con una respuesta inflamatoria crónica granulomatosa asociado a zonas de

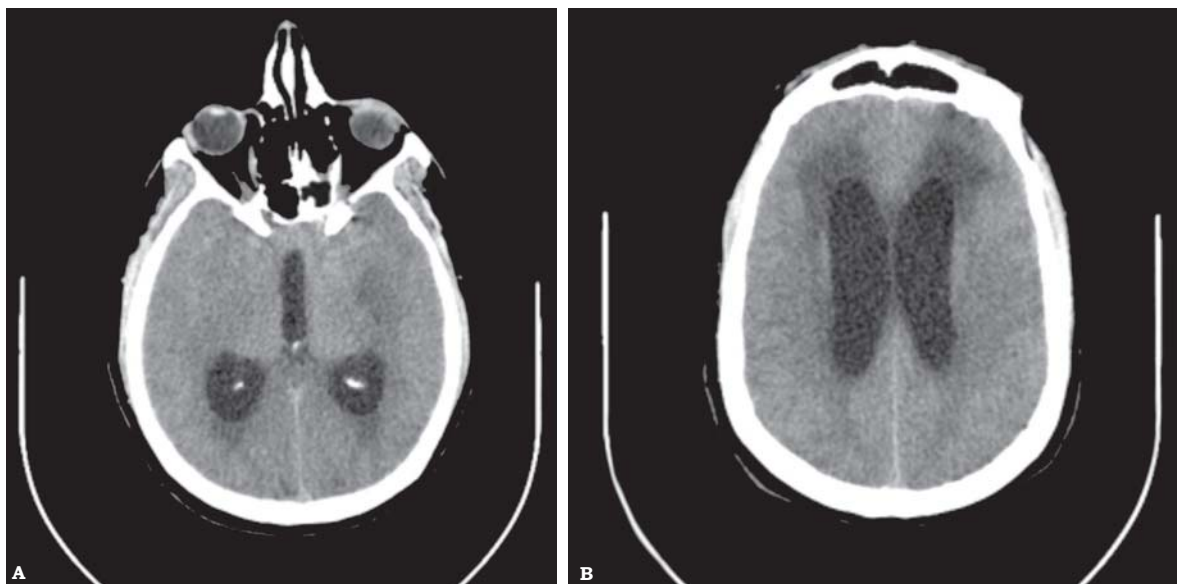


Figura 1. TC de cráneo en cortes axiales, sin contraste, con evidencia dehidrocefalia con migración transependimaria.

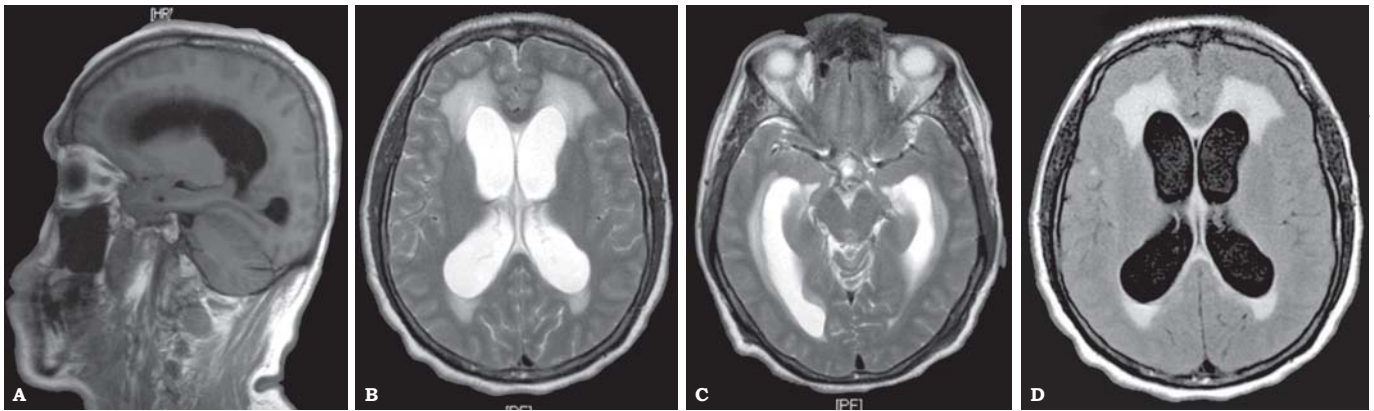


Figura 2. RM en secuencias T1, T2 y FLAIR, de cráneo con cortes axiales y sagital. Se observa hidrocefalia con migración transependimaria.

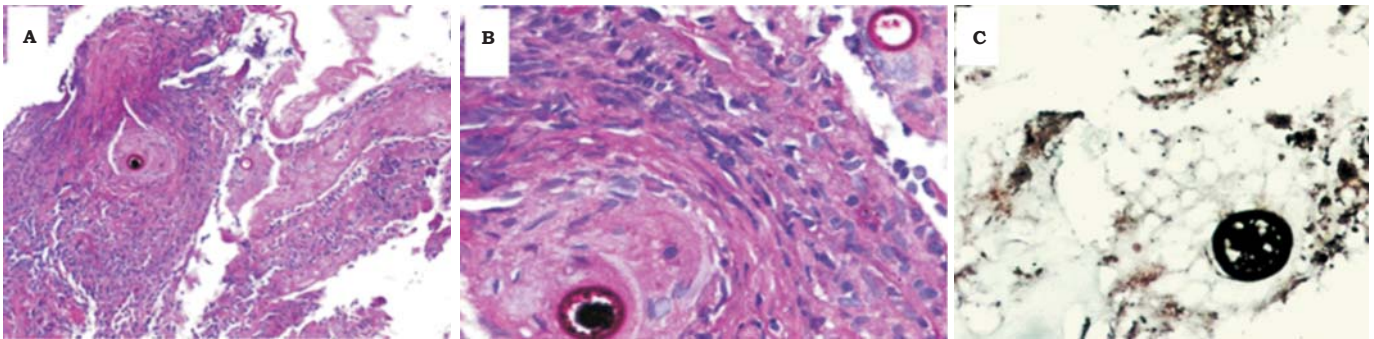


Figura 3. Tejido obtenido de biopsia de meninges. **A.** Respuesta inflamatoria crónica granulomatosa, células gigantes multinucleadas con esférulas intracitoplasmáticas. Reacción de PAS (100X). **B.** Fibrosis y respuesta inflamatoria crónica granulomatosa con esférulas que contienen endosporas de coccidioidomycosis. Reacción de PAS (200x). **C.** Esférulas de coccidioidomycosis con endosporas, positivas para tinción de Grocott (400x).

necrosis. Se identificaron estructuras ovoides de 60 μm de diámetro, correspondientes a esférulas conteniendo numerosas endosporas, positivas a la tinción de Grocott y a la reacción de PAS.

Actualmente el paciente se encuentra en tratamiento a base de fluconazol 400 mg cada 12 h. Teniendo respuesta adecuada al tratamiento, encontrándose el paciente asintomático y sin signos de afección meníngea ni de sistema nervioso y un estudio reciente de LCR fue completamente normal, con un cultivo sin desarrollo.

DISCUSIÓN

La coccidioidomycosis es causada por un hongo denominado *Coccidioides immitis*, una estructura dimórfica que crece en el suelo especialmente en lugares semidesérticos infestados con roedores. Existen reportes de otra variante, el *Coccidioides posadasii* es un microorganismo causal de infecciones en México, Arizona, Texas y Nuevo México. Las dos especies se diferencian por mutaciones en su información genética, pero son indistinguibles en sus características morfológicas y manifestaciones clínicas.¹

Epidemiología

Las áreas endémicas reportadas son en regiones occidentales, en las latitudes de 40 grados norte y 40 grados sur, y se ven particularmente afectadas regiones bajas de Sonora, así como resto del norte de México, regiones con poca lluvia, menos de 15 cm^3 de agua al año, así como áreas de calor intenso y suelos alcalinos. Otras áreas son el sur de los Estados Unidos, principalmente California, Arizona, Nevada, Nuevo México y Texas, y algunas áreas de América Central y del Sur.²

En cuanto a población de riesgo, existen pacientes que después de una infección pulmonar primaria tienen mayor posibilidad de presentar diseminación de ésta, y son inmunosuprimidos, con inmunidad celular afectada, como pacientes con SIDA, bajo tratamiento con corticoesteroides, embarazo, sobre todo si se adquiere la enfermedad en el segundo o tercer trimestre y con alteraciones hematológicas como leucemia.¹

Manifestaciones clínicas

El 60% de las infecciones con *Coccidioides immitis* son asintomáticas, la única evidencia de éstas es el test en piel

Tabla 1.

Signos y síntomas de presentación de coccidiomycosis	Porcentaje
Cefalea	75
Náusea	40-70
Signos o síntomas focales neurológicos como ataxia, alteraciones de la marcha, diplopía, parálisis facial supranuclear	30-80
Rigidez de nuca	20
Hidrocefalia como complicación	20-50

para *C. immitis*, y 40% de los pacientes presentan un cuadro parecido a un resfriado común una a tres semanas posteriores a que adquieren la infección. Se observa en la mitad de los pacientes anomalías en la placa de tórax, como infiltrados pulmonares asociados a adenopatía hiliar, otros patrones también son posibles de encontrar. Sólo 1% de los pacientes inmunocompetentes desarrollará la infección extrapulmonar.¹ Unos meses después de la afección pulmonar el *C. immitis* tiene entrada al sistema nervioso central, los diferentes y principales síndromes neurológicos son: de leptomeningitis, meningoencefalitis, abscesos cerebrales con o sin meningitis, vasculitis infecciosa, meningitis crónica, afección de la médula espinal, osteomielitis craneal y vertebral.

El *Coccidioides immitis* clásicamente invade las meninges de la base del cráneo, el síntoma más común es la cefalea, que se presenta hasta en 75% de los casos, otras presentaciones son náusea en 40%, alteraciones del estado mental y cognitivo en 40 a 70% de los casos, también existen pacientes quienes presentan síntomas neurológicos focales como ataxias, alteraciones de la marcha, diplopía o parálisis facial central en 30 a 80% de los casos, a pesar de ser un cuadro de meningitis infecciosa se presenta rigidez de nuca sólo en 20% de los pacientes (Tabla 1). En los individuos con SIDA se presenta un infiltrado retículo nodular difuso y es un patrón en la imagen por radiografía de tórax que recuerda a la neumonía por *Pneumocystis jirovecii*, asimismo, en estos pacientes es frecuente que se disemine la enfermedad, a nódulos linfáticos y piel, pero importante es destacar que no es tan diferente la enfermedad en pacientes inmunosuprimidos que en pacientes inmunocompetentes.

La hidrocefalia, la vasculitis infecciosa y los infartos cerebrales son las complicaciones de la meningitis micótica en estos pacientes. Específicamente la hidrocefalia es encontrada hasta en 50% de los pacientes e incrementa hasta en 12 veces más el riesgo de mortalidad.²

En cuanto a las complicaciones cerebrovasculares, se pueden presentar como diferentes patologías por la misma etiología, asociadas, por ejemplo, a deshidratación con hipercoagulabilidad infecciosa, provocando una trombosis venosa cerebral, así como oclusiones vasculares en diferentes territorios ocasionando infartos arteriales de pequeño y mediano calibre, en la coccidioidomycosis estos vasos son típicamente afectados y la inflamación perivascular de los vasos perforantes que irrigan a núcleos de la base es clásica, y, por lo tanto, se llegan a presentar infartos profundos en núcleos lenticulares, estriado, tálamos y en sustancia blanca subcortical.¹

La afección del sistema nervioso y sus envolturas que pueden verse infectados por la coccidiomycosis son los siguientes: meningitis, meningoencefalitis, enfermedad granulomatosa del parénquima cerebral, vasculitis infecciosa, síndromes medulares, osteomielitis craneal o vertebral,¹⁻³ lo que explica la gran gama de manifestaciones semiológicas (fiebre, cefalea, náusea, vómito, diplopía, etc.) y sindrómica (febril, cráneo hipertensivo, meníngeo, confusional, demencial, etc.), lo que hace complicado el abordaje diagnóstico y especialmente etiológico de esta interesante patología.

DIAGNÓSTICO

Se sospecha por cuadro clínico e historia clínica y se consideran principalmente los siguientes diagnósticos diferenciales: tuberculosis meníngea, criptococosis, histoplasmosis, enfermedad de Behcet, carcinomatosis meníngea, entre otras.⁴

El diagnóstico definitivo de meningitis por coccidioides requiere la identificación del microorganismo en el tejido por medio de una biopsia o cultivos positivos en LCR4 o del tejido afectado. Hablando de LCR la presión de apertura por lo general es elevada, con pleocitosis dependiente de mononucleares, por lo regular de 20 a 500 células e hipoglucoorraquia, con una característica en el líquido cefalorraquídeo (LCR) que nos puede apoyar para el diagnóstico diferencial y es que en la coccidioidomycosis se puede encontrar en la cuenta diferencial hasta 70% de eosinófilos, en la cuenta de células blancas en el LCR (Tabla 2).^{2,5} Es posible utilizar una muestra de LCR y realizar tinción de Papanicolaou por medio de la cual si se observan las esférulas de coccidioides puede confirmarse el diagnóstico. El test de reacción de fijación del complemento en LCR es el más sensible para la confirmación de la infección en meninges.⁴

Por medio de neuroimagen se considera que la IRM es superior a la tomografía, y que de hecho más de 70% de los pacientes tienen anomalías en la IRM cuando se trata de una meningitis por coccidioides. Lo más común es encontrar

Tabla 2.

Características de LCR	Porcentaje
Eosinófilos en LCR	70
Hipoglucoorraquia	70
Hiperproteorraquia	85
Cultivos positivos en LCR	> 50
Test de reacción de fijación del complemento positivo	> 85

aracnoiditis, infartos cerebrales, hidrocefalia y algunas lesiones nodulares. Los pacientes con imágenes sugestivas en IRM tienen una mortalidad arriba de 20% comparada con menos de 10% en pacientes sin éstas.

Tratamiento

El estándar de oro para el tratamiento de la meningitis por *Coccidioides immitis* es el fluconazol, se recomiendan altas dosis de inducción por vía oral de 400 a 800 mg por día seguidos de 200 a 400 mg por día, de manera indefinida. El 60 a 80% de los pacientes mejoran con este tratamiento, y pueden recaer hasta 70% de los pacientes por lo que se sugiere profilaxis con fluconazol de por vida con 400 mg/día.

En cuanto a la anfotericina B, el tratamiento con ésta únicamente es insuficiente y su tratamiento por vía intratecal o por reservorio de Ommaya es recomendable en la falta de tolerancia al fluconazol⁶ o ante la falta de respuesta. Sin tratamiento el 100% de los pacientes fallece en los siguientes dos años.^{1,3,7,8}

CONCLUSIÓN

La coccidioidomycosis sigue siendo causa de infección pulmonar y de sistema nervioso central en el norte de nuestro país, en un porcentaje alto los pacientes presentan síntomas y signos inespecíficos como cefalea en 80%, náusea y vómito. La hidrocefalia es una complicación y se presenta en apenas la mitad de los pacientes. Con base en esto la sospecha clínica y los estudios de extensión son fundamentales para diagnosticar y tratar esta enfermedad infecciosa que de ser demostrada ameritará manejo antimicótico que es fundamentalmente a base de fluconazol, el cual deberá en ocasiones ser utilizado hasta de por vida.

DECLARACIÓN DE CONFLICTOS DE INTERESES

No existen potenciales conflictos de intereses para ninguno de los autores, en este informe científico.

FUENTES DE FINANCIAMIENTO

Los autores no han declarado fuente alguna de financiamiento para este informe científico.

REFERENCIAS

1. Mischel PS, Vinters HV. Coccidioidomycosis of the central nervous system: neuropathological and vasculopathic manifestations and clinical correlates. *Clin Infect Dis* 1995; 20: 400-5.
2. Zunt JR, Baldwin KJ. Chronic and subacute meningitis. *Continuum (Minneapolis)* 2012; 18 (6 Infectious Disease): 1290-318.
3. Berry CD, Stevens DA, Hassid EI, Pappagianis D, Happs EL, Sahrakar K. A new method for the treatment of chronic fungal meningitis: continuous infusion into the cerebrospinal fluid for coccidioidal meningitis. *Am J Med Sci* 2009; 338: 79-82.
4. Saubolle MA. Laboratory aspects in the diagnosis of coccidioidomycosis. *Ann N Y Acad Sci* 2007; 1111: 301-14.
5. Pattisapu JV. Etiology and clinical course of hydrocephalus. *Neurosurg Clin N Am* 2001; 12: 651-9.
6. Anstead GM, Corcoran G, Lewis J, Berg D, Graybill JR. Refractory coccidioidomycosis treated with posaconazole. *Clin Infect Dis* 2005; 40: 1770-6.
7. Antony SJ, Jurczyk P, Brumble L. Successful use of combination antifungal therapy in the treatment of coccidioides meningitis. *J Natl Med Assoc* 2006; 98: 940-2.
8. Johnson RH, Einstein HE. Amphotericin B and coccidioidomycosis. *Ann N Y Acad Sci* 2007; 1111: 434-41.