

Reporte de Caso

Willem Calderón-Miranda,¹
Jorge Armando Rojas-
Martínez,² Marticela Cabeza-
Morales,³ Luis Rafael Moscote-
Salazar³

¹Universidad de Magdalena, Santa
Marta, Colombia.

²Pontificia Universidad Javeriana,
Bogotá, Colombia.

³Universidad de Cartagena,
Cartagena de Indias, Colombia.

Aplasia cutis congenita tipo IV e hidrocefalia: Reporte de caso y revisión de la literatura

Aplasia cutis congenita type IV and hydrocephalus: Case report and review

Resumen

La aplasia cutis representa la ausencia congénita de todas las capas de la piel y ocasionalmente compromete el hueso y la duramadre intracraneal. Es una entidad rara. Puede estar relacionada a un diverso conjunto de alteraciones, asociada a defectos congénitos y a síndromes malformativos. El tratamiento para esta lesión puede ser conservador o quirúrgico. Presentamos el caso de un paciente con aplasia cutis asociado a hidrocefalia.

Palabras clave

Aplasia cutis congénita, hidrocefalia, neurocirugía

Abstract

Aplasia cutis congenita is characterized by the absence of all layers of the skin and occasionally involves the bone and intracranial dura. It is a rare entity. It may be associated with a different set of abnormalities associated with congenital defects and malformations. Treatment for this injury may be conservative or surgical. We report a patient with type IV aplasia cutis associated with hydrocephalus.

Keywords

Aplasia cutis congenital, hydrocephalus, neurosurgery

Introducción

La aplasia cutis representa la ausencia congénita de todas las capas de la piel¹ y en ocasiones puede extenderse a través del hueso y la duramadre.² Es una entidad rara. Solo han sido reportados alrededor de 500 casos en la literatura mundial. Clínicamente el neonato presenta una superficie circunscrita de la piel donde falta esta en desarrollarse. El defecto puede ser pequeño, pero en algunos casos se evidencia grandes extensiones comprometidas, en el cráneo ocurren alrededor del 80% de los casos, especialmente en el vertex y el 20% restante en las extremidades superior e inferior. El sitio más común de aparición es el cuero cabelludo, pero se han descrito casos en otros lugares como: flancos, glúteos, muslos, abdomen, axilas, brazos y espalda.³ Generalmente son lesiones focalizadas; pese a esto se han reportado casos de lesiones sistémicas.⁴ Su coexistencia con otras patologías es usual, y su manejo la mayoría de las veces es quirúrgico. En algunas oportunidades al presentarse asociada a hidrocefalia hace complejo su manejo, por lo cual el tratamiento multidisciplinario es una obligación. Puede alcanzar una mortalidad del 20% al 55%,² por ende la importancia de conocer sus características, formas de presentación y tratamiento adecuado.

Reporte de caso

Neonato de 2,700 gramos, de 36 semanas de gestación. Embarazo controlado, nacido por parto vaginal. Sin antecedentes familiares. Al nacimiento se evidenció una extensa lesión en región dorsolumbar. No se observó salida de líquido cefalorraquídeo. Se identificó hipertelorismo, el resto del examen físico fue normal, incluyendo el examen neurológico. Se decidió manejo por cirugía plástica para reconstrucción de lesión dorsolumbar y se realizó TAC cerebral que evidenció ventriculomegalia. En la ecografía abdominal se identificó mal rotación de riñón derecho con ectasia pielocalicial y dilatación de la vejiga. Se realizó resonancia magnética cerebral y de columna vertebral total, observándose hemivertebra dorsal. A los 10 días de nacido presentó aumento ventricular, disminución del estado de alerta y fontanela abombada, por lo tanto se decidió realizar derivación ventriculoperitoneal con válvula de presión media neonatal. El paciente fue sometido a antibioticoterapia de amplio espectro por 21 días. Se solicitó estudio cromosómico que reportó cariotipo masculino sin alteración en el número de cromosomas. Se observó leve cambio en la longitud de la banda q12.2 del cromosoma 18, que podría corresponder a microduplicación o presencia de un polimorfismo en la región. No se realizó estudio molecular por CGH microarray. El paciente fue dado de alta y ha presentado evolución satisfactoria en los controles ambulatorios.

Correspondencia:

Dr. Luis Rafael Moscote-Salazar.
Correo electrónico: mineurocirujano@aol.com

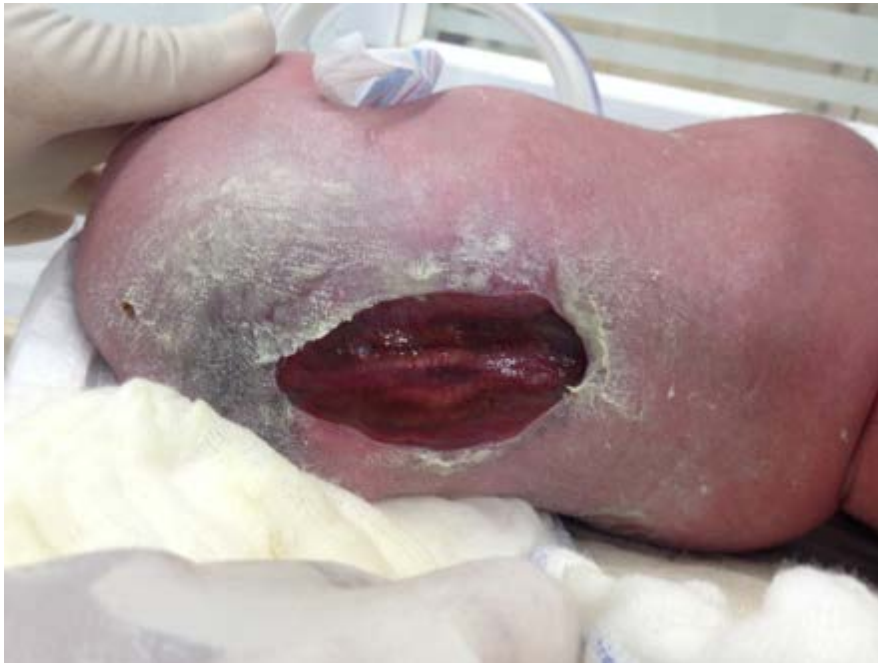

Figura 1. Lesión dorsolumbar extensa, sin fístula de líquido cefalorraquídeo.

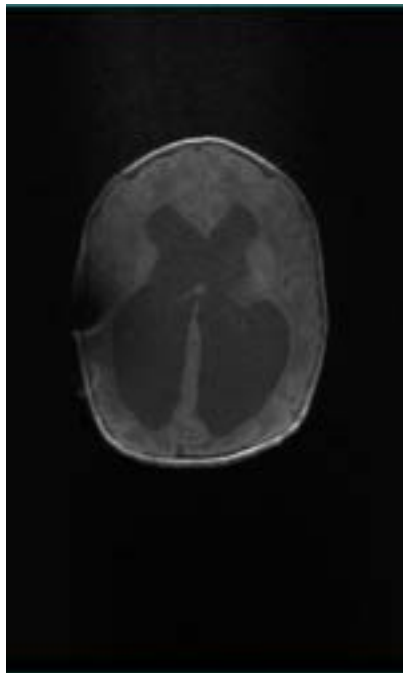


Figura 2A. RMN de cerebro, corte axial que muestra hidrocefalia supratentorial.

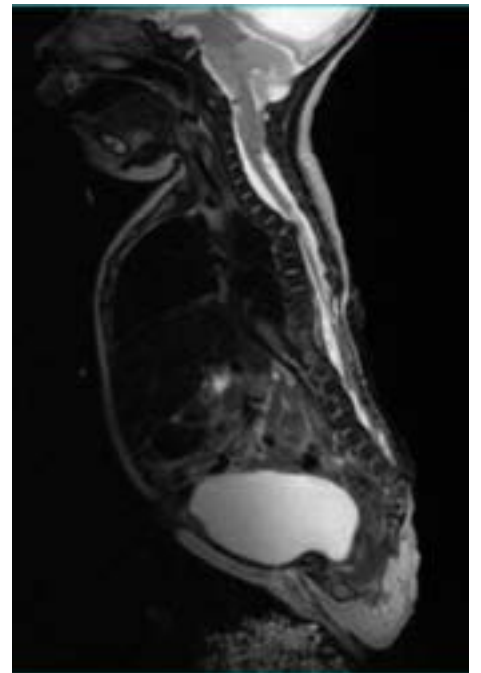


Figura 2B. RMN de columna vertebral, que evidencia hemivertebra dorsal alta, se aprecia hiperintensidad de la médula adyacente.

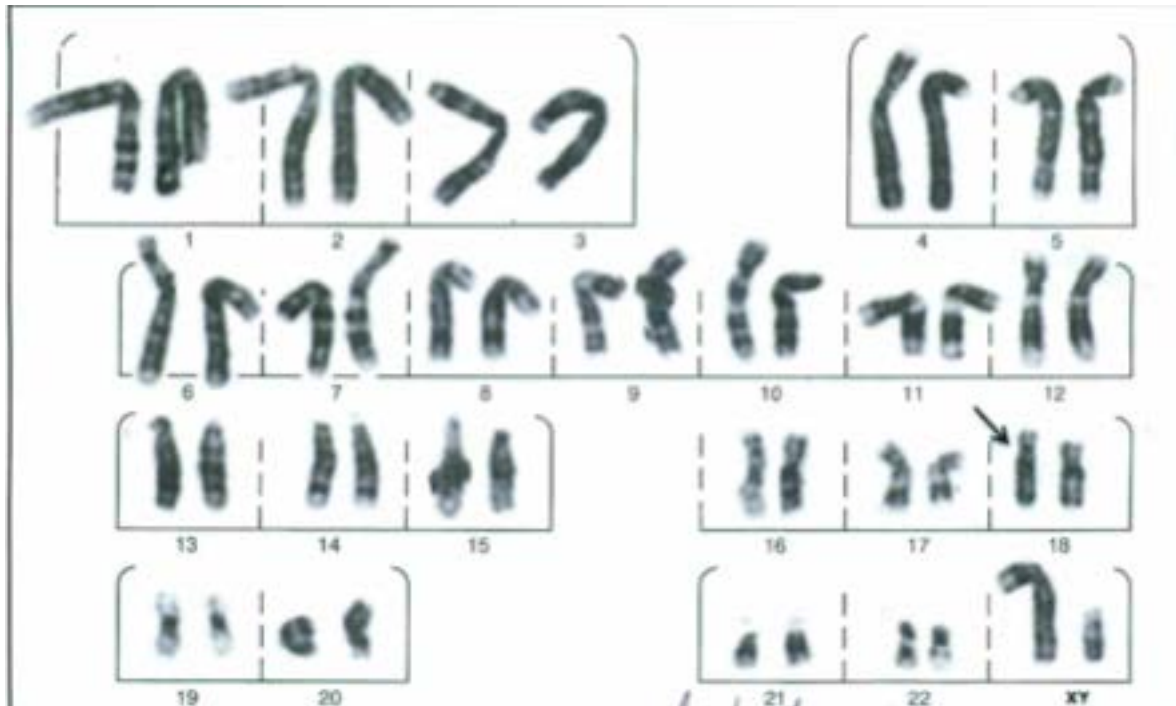

Figura 3. Estudio cromosómico.

Discusión

La aplasia cutis es una rara entidad descrita por primera vez por Cordon en el año 1767.¹⁻⁵ Esta afección se presenta con una incidencia de 1 por cada 10,000 nacimientos.⁵ Compromete principalmente el vértice de la región parietal y temporal.² Su etiología aun se desconoce, pero se han propuesto alteraciones genéticas y del desarrollo como principales causantes, sugiriendo como posibles mecanismos: una detención ectodérmica durante embriogénesis,⁵ mecanismos vasculares, detención del desarrollo de la línea media, compresión externa intrauterina,² cierre defectuoso del tubo neural y adherencias amnióticas.¹ Al parecer nuestro caso corresponde a un tipo IV, el cual puede estar asociado a malformaciones embriológicas subyacentes como encefalomeningocele, mielomeningocele, onfalocelo, gastrosquisis y otras malformaciones

ocultas como disrafia espinal, porencefalia, hidrocefalia, angiomatosis leptomenígea y estenosis craneal.

Se ha encontrado asociada a trastornos cromosómicos, síndromes de malformaciones tales como trisomía 13 y el síndrome de Adams Oliver. Adicionalmente se ha encontrado coexistente con persistencia del conducto arterioso, hipoplasia dérmica, fístula traqueoesofágica, epidermolisis bullosa, malformaciones en extremidades, labio leporino y paladar hendido, estenosis craneofacial y malformaciones renales¹ y muy pocos casos están asociados a hidrocefalia. Los que asocian la hidrocefalia con la ACC, se dan bajo la presencia del síndrome de Adams-Osler, donde además se presentan malformaciones en las porciones terminales de las extremidades y cutis marmorata telangiectásica.⁶ No se han descrito existencia de estas 2 entidades como un único cuadro, por ende lo peculiar e interesante del caso.

Sudiagnóstico es clínico y se detecta en la inspección al nacimiento; pese a esto se pueden usar algunas ayudas imagenológicas, para determinar si hay afectación o no de la duramadre y si existen otras lesiones coexistentes. Se ha reportado el uso de resonancia magnética nuclear, como principal opción.⁷

El tratamiento no siempre es quirúrgico, se han usado medidas conservadoras como: sulfadiazina de plata, crema bacitracina y apósitos de solución salina, los cuales han reportado a largo plazo problemas para la salud del recién nacido, por generar hiperpotasemia e hiponatremia que podrían desencadenar cuadros de hemorragia y crisis epilépticas.⁷ Las reparaciones quirúrgicas son más usadas en los que presentan defectos óseos considerables;¹ pero debe tenerse en cuenta que en defectos medianos se ha demostrado osteógenesis espontánea que cierra el defecto de manera parcial o total, por ende se recomienda aplazar la craneoplastia para años posteriores, en caso

que no ocurra este cierre. Dentro de las opciones quirúrgicas se encuentran: cierre primario, injertos de piel, colgajos de cuero cabelludo con o sin expansión de tejido, reconstrucción de la bóveda craneal usando injertos de costilla y músculo latísimo dorsal⁵ y el riesgo de estas no es mayor que una hemorragia espontánea, por ello deben considerarse en caso de ser necesarias.⁷⁻⁹ El abordaje va a estar determinado por la profundidad de la lesión, debido a que si el cerebro se encuentra descubierto los riesgos de meningitis, tromboflebitis y hemorragias graves, son mayores y por ende requieren un tratamiento más agresivo.² La colocación de una cubierta de piel de manera temprana previene hemorragia e infección,¹ las cuales son las principales complicaciones.⁵

Declaración de conflictos de interés

Los autores declaran que en este estudio no existen conflictos de interés relevantes.

Fuentes de financiamiento

No existió una fuente de financiamiento particular para este informe científico

Referencias

1. O'Neill JK, M Carter, RP Warr. Aplasia cutis congenita. A case of scalp defect repair using two opposing bipediced local flaps. *J Plast Reconstr Aesthet Surg* 2010; 63: 242-244.
2. Trobs RB, et al., Herniation of the brain after conservative treatment of a large congenital skull defect in an infant with Adams-Oliver syndrome. *J Pediatr Surg* 2010; 45: 2064-2067.
3. Schaffer JV, DA Popiolek, SJ Orlow. Symmetric truncal aplasia cutis congenita following multifetal reduction of a sextuplet pregnancy. *J Pediatr* 2008; 153: 860-863.
4. Zhou J, L Zheng, W Tao. Systemic aplasia cutis congenita: A case report and review of the literature. *Pathol Res Pract* 2010; 206: 504-507.
5. Bajpai M, K Pal. Aplasia cutis cerebri with partial acrania--total reconstruction in a severe case and review of the literature. *J Pediatr Surg* 2003; 38: e4.
6. Shaheen R, et al. Recessive mutations in DOCK6, encoding the guanidine nucleotide exchange factor DOCK6, lead to abnormal actin cytoskeleton organization and Adams-Oliver syndrome. *Am J Hum Genet* 2011; 89: 328-333.
7. Raposo-Amaral CE, CA Raposo-Amaral. Aplasia cutis congenita: impact of early treatment on calvarial osteogenesis. *J Plast Reconstr Aesthet Surg* 2011; 64: e237-40.
8. Ploplys EA, et al. Early composite cranioplasty in infants with severe aplasia cutis congenita: a report of two cases. *Cleft Palate Craniofac J* 2005; 42: 442-447.
9. Tosun Z, A Ozkan, N Savaci. Is surgery always necessary in the treatment of aplasia cutis congenita? *Plast Reconstr Surg* 2006; 117: 1355-1356.